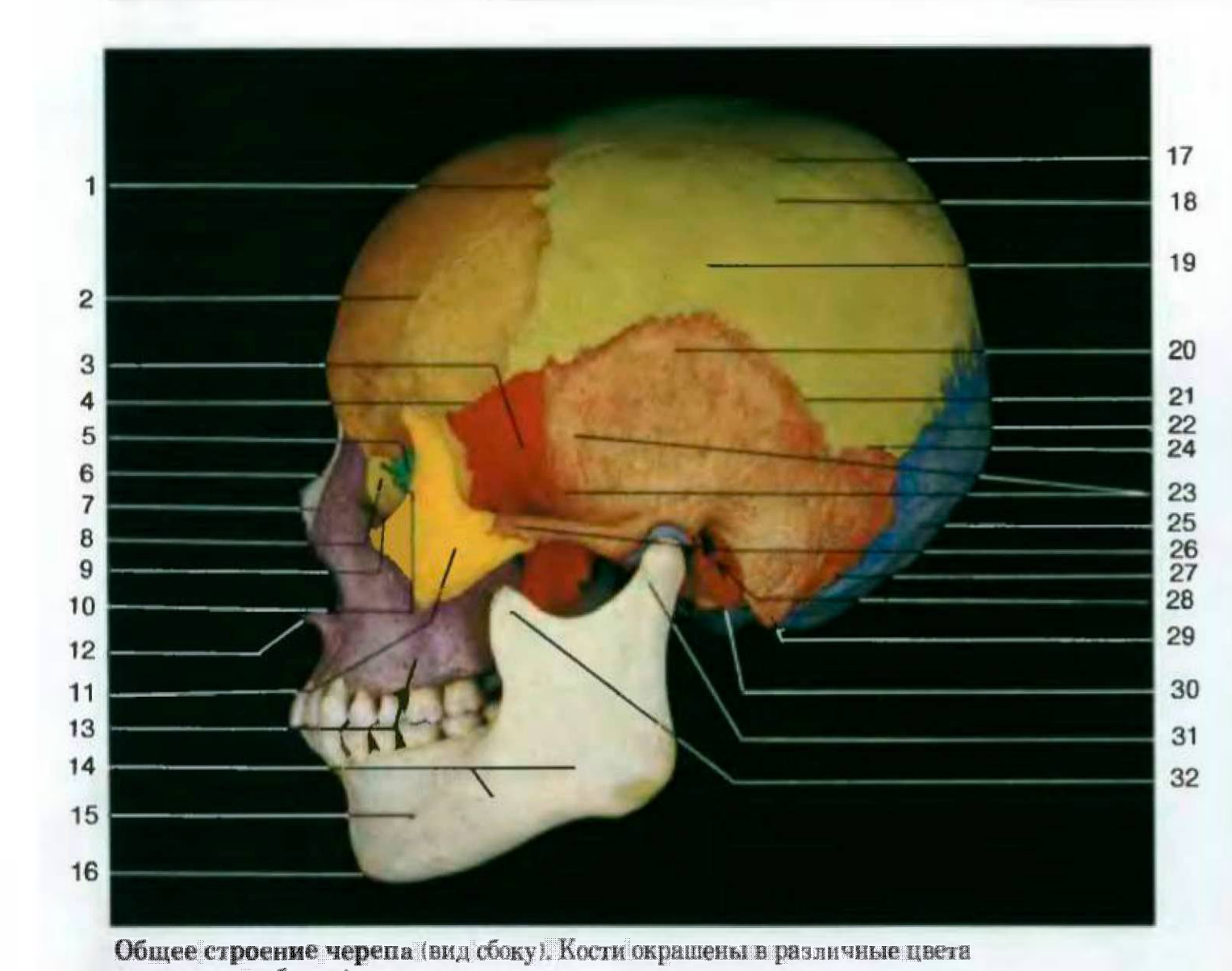

Общее строение черепа (вид сбоку). Кости окрашены в различные цвета (номера см. таблицу)

1 Венечный шов	1 Sutura coronalis
2 **Лобная кость**	2 **Os frontale**
3 **Клиновидная кость**	3 **Os sphenoidale**
4 Лобно-клиновидный шов	4 Sutura sphenofrontalis
5 **Решетчатая кость**	5 **Os ethmoidale**
6 Носовая кость	6 Os nasale
7 Верхняя челюсть	7 Sutura nasomaxillaris
8 **Слезная кость**	8 **Os lacrimale**
9 Слезно-верхнечелюстной шов	9 Sutura lacrimomaxillaris
10 Слезно-решетчатый шов	10 Sutura lacrimoethmoidalis
11 **Скуловая кость**	11 **Os zygomaticum**
12 Носовой гребешок	12 Spina nasalis ant.
13 **Верхняя челюсть**	13 **Maxilla**
14 **Нижняя челюсть**	14 **Mandibula**
15 Подбородочное отверстие	15 Foramen mentale
16 Подбородочное возвышение	16 Protuberantia mentalis
17 Верхняя теменная линия	17 Linea temporalis sup.
18 Нижняя теменная линия	18 Linea temporalis inf.
19 **Теменная кость**	19 **Os parietale**
20 **Височная кость**	20 **Os temporale**
21 Чешуйчатый шов	21 Sutura squamosa
22 Лямбдовидный шов	22 Sutura lambdoidea
23 Височная ямка	23 Fossa temporalis
24 Теменно-сосцевидный шов	24 Sutura parietomastoidea
25 **Затылочная кость**	25 **Os occipitale**
26 Скуловая дуга	26 Arcus zygomaticus
27 Затылочно-сосцевидный шов	27 Sutura occipitomastoidea
28 Наружный слуховой проход	28 Porus et meatus acusticus ext.
29 Сосцевидный отросток	29 Proc. mastoideus
30 Барабанная часть височной кости	30 Pars tympanica ossis temporalis
31 Суставной отросток нижней челюсти	31 Proc. condylaris mandibulae
32 Венечный отросток нижней челюсти	32 Proc. coronoideus mandibulae

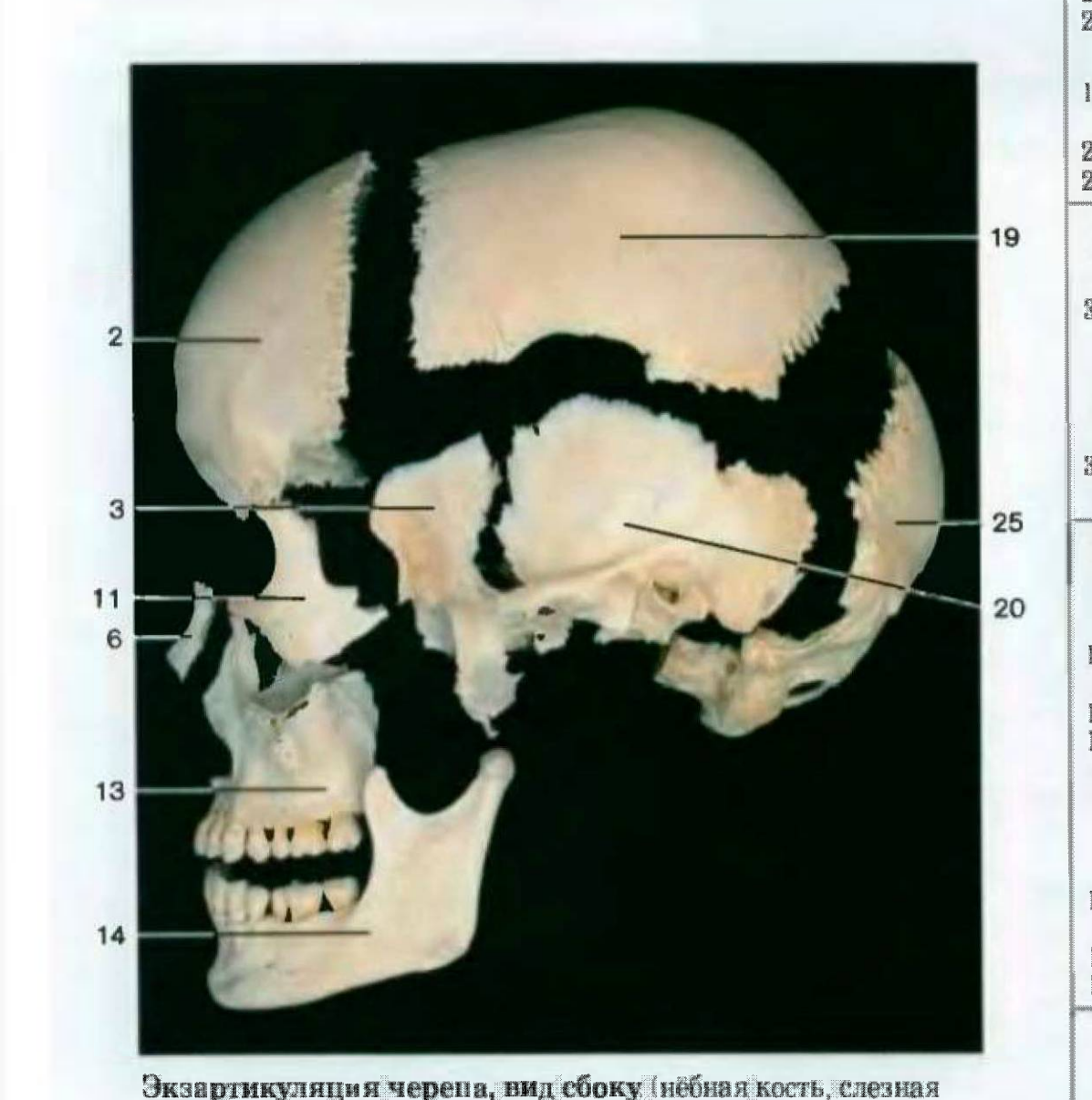

Экзартикуляция черепа, вид сбоку (нёбная кость, слезная кость, решетчатая кость и сошник не изображены)

2 Лобная кость (оранжевый) 19 Теменная кость (светло-зеленый) 3 Большое крыло клиновидной кости (красный) 25 Чешуя затылочной кости (голубой) 20 Чешуя височной кости (коричневый) 2 Os frontale 19 Os parietale 3 Alla maior ossis sphenoidalis 25 Squama ossis occipitales 20 Squama ossis temporalis	Кости свода черепа
5 Решетчатая кость (темно-зеленый) 3 Клиновидная кость (красный) Височная кость кроме чешуи (коричневый) 30 Барабанная часть височной кости (темно-коричневый) Затылочная кость кроме чешуи (голубой) 5 Os ethmoidale 3 Os sphenoidale Os temporale 30 Pars tympanica ossis temporalis Os occipitale	Основание черепа
6 Носовая кость (белый) 8 Слезная кость (желтый) Нижняя носовая раковина Сошник 11 Скуловая кость (светло-желтый) Небная кость 13 Верхняя челюсть (фиолетовый) 14 Нижняя челюсть (белый) 6 Os nasale 8 Os lacrimale Concha nasalis inf. Vomer 11 Os zygomaticum Os palatinum 13 Maxilla 14 Mandibula	Лицевые кости
Молоточек Наковальня Стремечко } внутри каменистой части височной кости	Слуховые кости
Подъязычная кость	

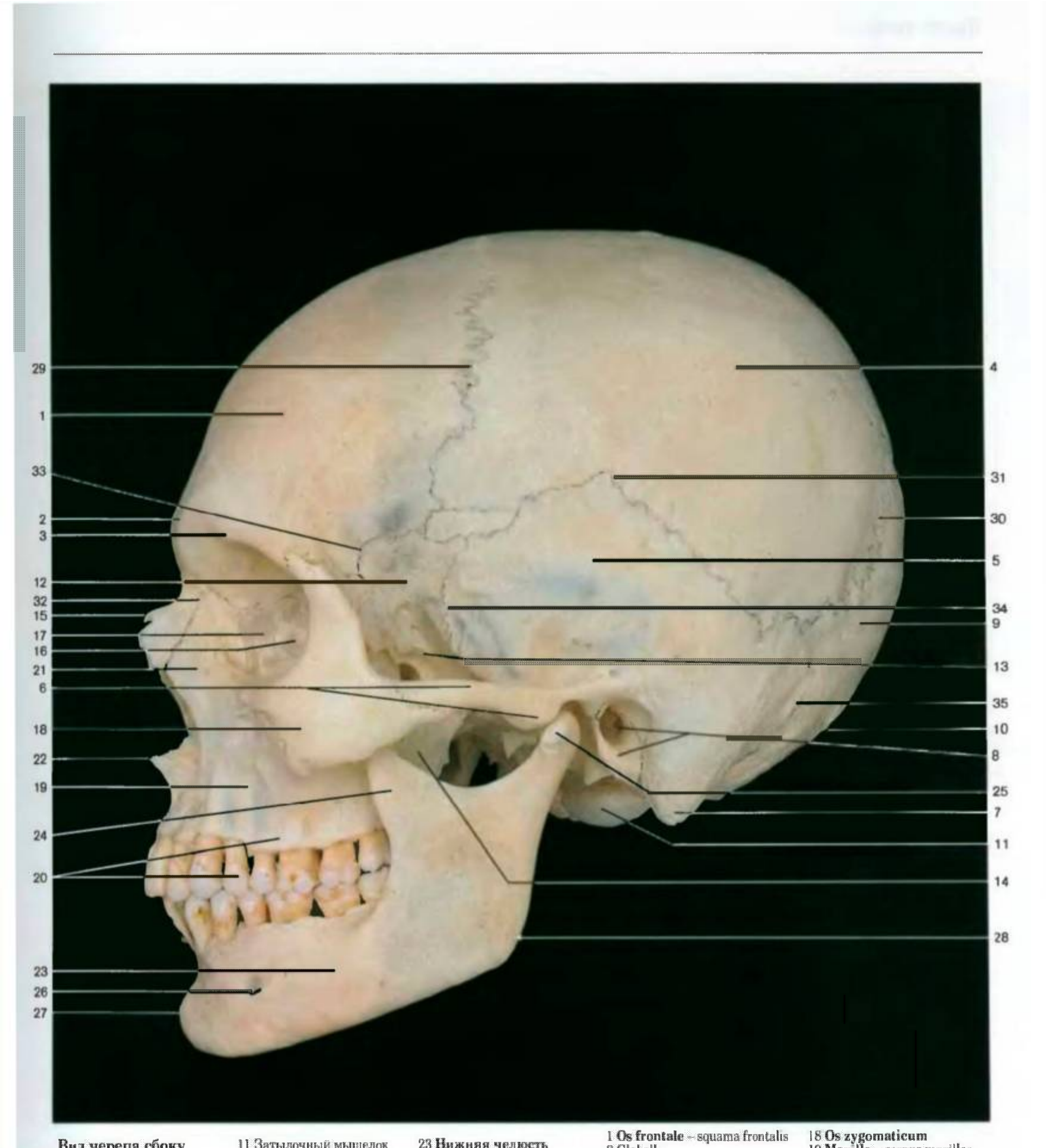

Вид черепа сбоку

1 **Лобная кость**
2 Надпереносье
3 Надглазничный край
4 **Височная кость**
5 **Теменная кость** (чешуйчатая часть)
6 Скуловой отросток (суставной бугорок)
7 Сосцевидный отросток
8 Барабанная часть (барабанная пластинка) и наружный слуховой проход
9 **Затылочная кость** (чешуйчатая часть)
10 Наружный затылочный бугор
11 Затылочный мыщелок
12 **Клиновидная кость** (большое крыло)
13 Височный гребень клиновидной кости
14 Крыловидный отросток (латеральная крыловидная пластинка)
15 **Носовая кость**
16 **Решетчатая кость** (глазничная часть)
17 **Слезная кость**
18 **Скуловая кость**
19 **Верхняя челюсть** (тело)
20 Альвеолярные отростки и зубы
21 Лобный отросток
22 Передний носовой гребешок
23 **Нижняя челюсть**
24 Венечный шов
25 Суставной отросток
26 Подбородочное отверстие
27 Подбородочное возвышение
28 Угол нижней челюсти

Швы

29 Венечный шов
30 Лямбдовидный шов
31 Чешуйчатый шов
32 Носо-верхнечелюстной шов
33 Лобно-клиновидный шов
34 Клиновидно-чешуйчатый шов
35 Затылочно-сосцевидный шов

1 **Os frontale** – squama frontalis
2 Glabella
3 Margo supraorbitalis
4 **Os parietale**
5 **Os temporale** – squama temporalis
6 Processus zygomaticus – tuberculum articulare
7 Proc. mastoideus
8 Pars tympanica et meatus acusticus
9 **Os occipitale**
10 Protuberantia occipitalis ext.
11 Condylus occipitalis
12 **Os sphenoidale** – ala maior
13 Crista infratemporalis
14 Proc. pterygoideus – lamina lat.
15 **Os nasale**
16 **Os ethmoidale** – lamina orbitalis
17 **Os lacrimale**
18 **Os zygomaticum**
19 **Maxilla** – corpus maxillae
20 Proc. alveolaris et dens praemolaris I
21 Proc. frontalis
22 Spina nasalis ant.
23 **Mandibula**
24 Proc. coronoideus
25 Proc. condylaris
26 For. mentale
27 Protuberantia mentalis
28 Angulus mandibulae

Suturae

29 Sutura coronalis
30 Sutura lambdoidea
31 Sutura squamosa
32 Sutura nasomaxillaris
33 Sutura sphenofrontalis
34 Sutura sphenosquamosa
35 Sutura occipitomastodea

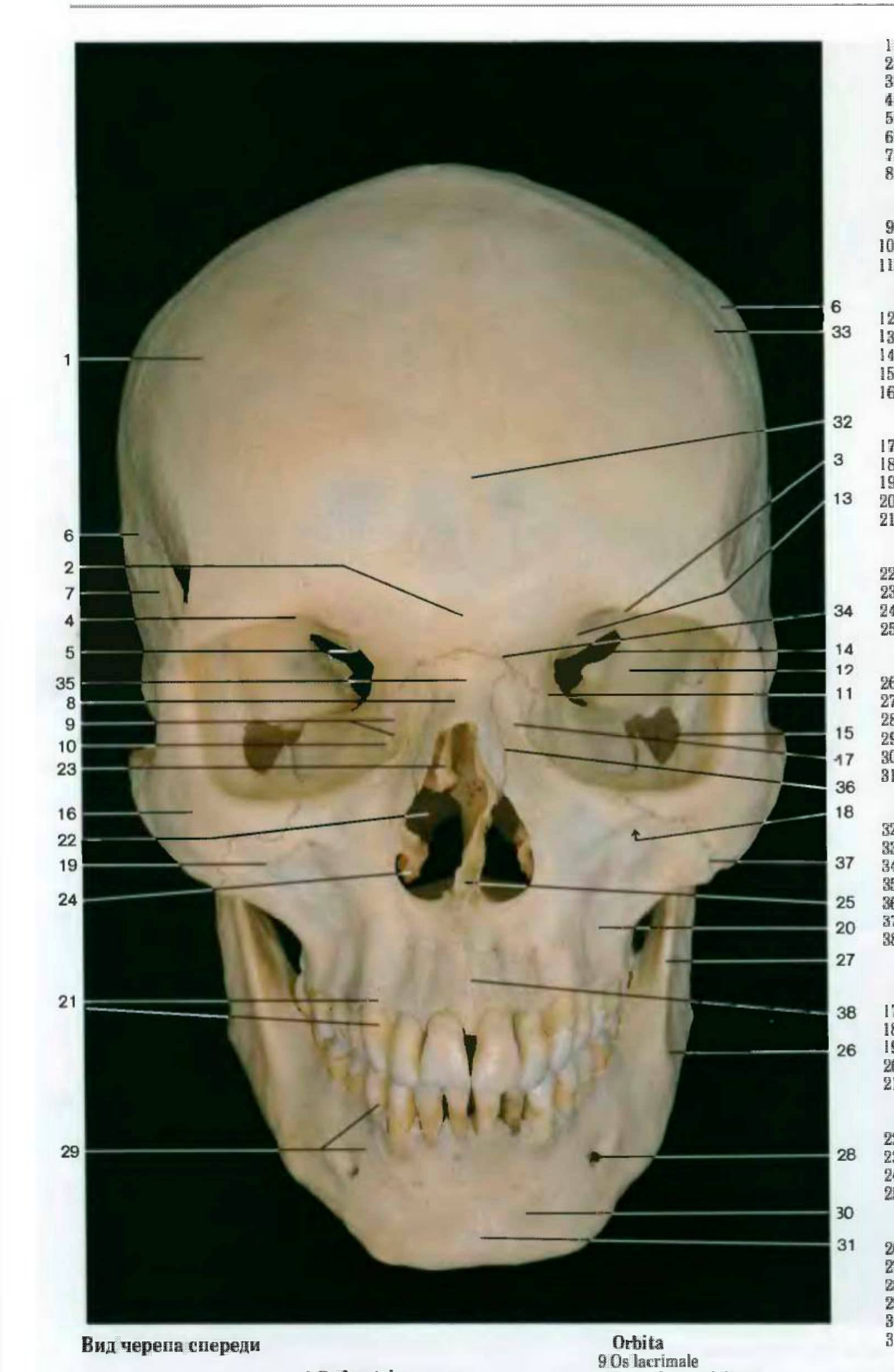

Вид черепа спереди

1 **Os frontale**
2 Glabella
3 Margo supraorbitalis
4 Incisura supraorbitalis
5 Spina trochlearis
6 **Os parietale – sutura squamosa**
7 **Os temporale**
8 **Os nasale**

Orbita
9 Os lacrimale
10 Crista lacrimalid post.
11 Lamina orbitalis ossis ethmoidalis

Os sphenoidale
12 Ala maior ossis sphenoidalis
13 Ala minor ossis sphenoidalis
14 Fissura orbitalis sup.
15 Fissura orbitalis inf.
16 Os zygomaticum

1 **Лобная кость**
2 Надпереносье
3 Надглазничный край
4 Надглазничная вырезка
5 Хрящевой шип
6 **Теменная кость**
7 **Височная кость**
8 **Носовая кость**

Глазница
9 Слезная кость
10 Задний слезный гребешок
11 Решетчатая кость

Клиновидная кость
12 Большое крыло клиновидной кости
13 Малое крыло клиновидной кости
14 Верхняя глазничная щель
15 Нижняя глазничная щель
16 **Скуловая кость**

Верхняя челюсть
17 Лобный отросток
18 Подглазничное отверстие
19 Скуловой отросток
20 Тело верхней челюсти
21 Альвеолярные отростки с зубами

Носовая полость
22 Передняя носовая апертура
23 Средняя носовая раковина
24 Нижняя носовая раковина
25 Носовая перегородка, сошник

Нижняя челюсть
26 Тело нижней челюсти
27 Ветвь нижней челюсти
28 Подбородочное отверстие
29 Альвеолярная часть с зубами
30 Основание нижней челюсти
31 Подбородочное возвышение

Швы
32 Лобный шов
33 Венечный шов
34 Лобно-носовой шов
35 Межносовой шов
36 Носо-верхнечелюстной шов
37 Скуло-верхнечелюстной шов
38 Межверхнечелюстной шов

Maxilla
17 Proc. frontalis
18 For. infraorbitale
19 Proc. zigomaticus
20 Corpus maxillae
21 Proc. alveolaris

Cavitas nasi
22 Apertura nasalis ant. s. apertura piriformis
23 Concha nasalis media
24 Concha nasalis inf.
25 Septum nasi–vomer

Mandibula
26 Corpus mandibulae
27 Ramus mandibulae
28 Foramen mentale
29 Pars alveolaris et dens praemolaris I
30 Basis mandibulae
31 Protuberantia mentalis

Suturae
32 Sutura frontalis
33 Sutura coronalis
34 Sutura frontonasalis
35 Sutura internasalis
36 Sutura nasomaxillaris
37 Sutura zygomaticomaxillaris
38 Sutura intermaxillaris

Череп состоит из большого количества сложных костей, которые формируют мозговую полость, защищающую головной мозг **(мозговой череп)**, и несколько полостей, таких как носовая и ротовая полости лицевого черепа. Мозговой череп состоит из больших костных пластин, которые развиваются непосредственно из окружающих листков соединительной ткани **(перепончатый череп)**. Кости основания черепа формируются из хрящевой ткани **(хондрокраниум)**, которая вторично окостеневает. **Висцеральный скелет**, образующий жабры рыб, преобразуется затем в верхние позвонки, из которых образуются кости жевательного и слухового аппарата (верхняя челюсть, нижняя челюсть, слуховые косточки и подъязычная кость).

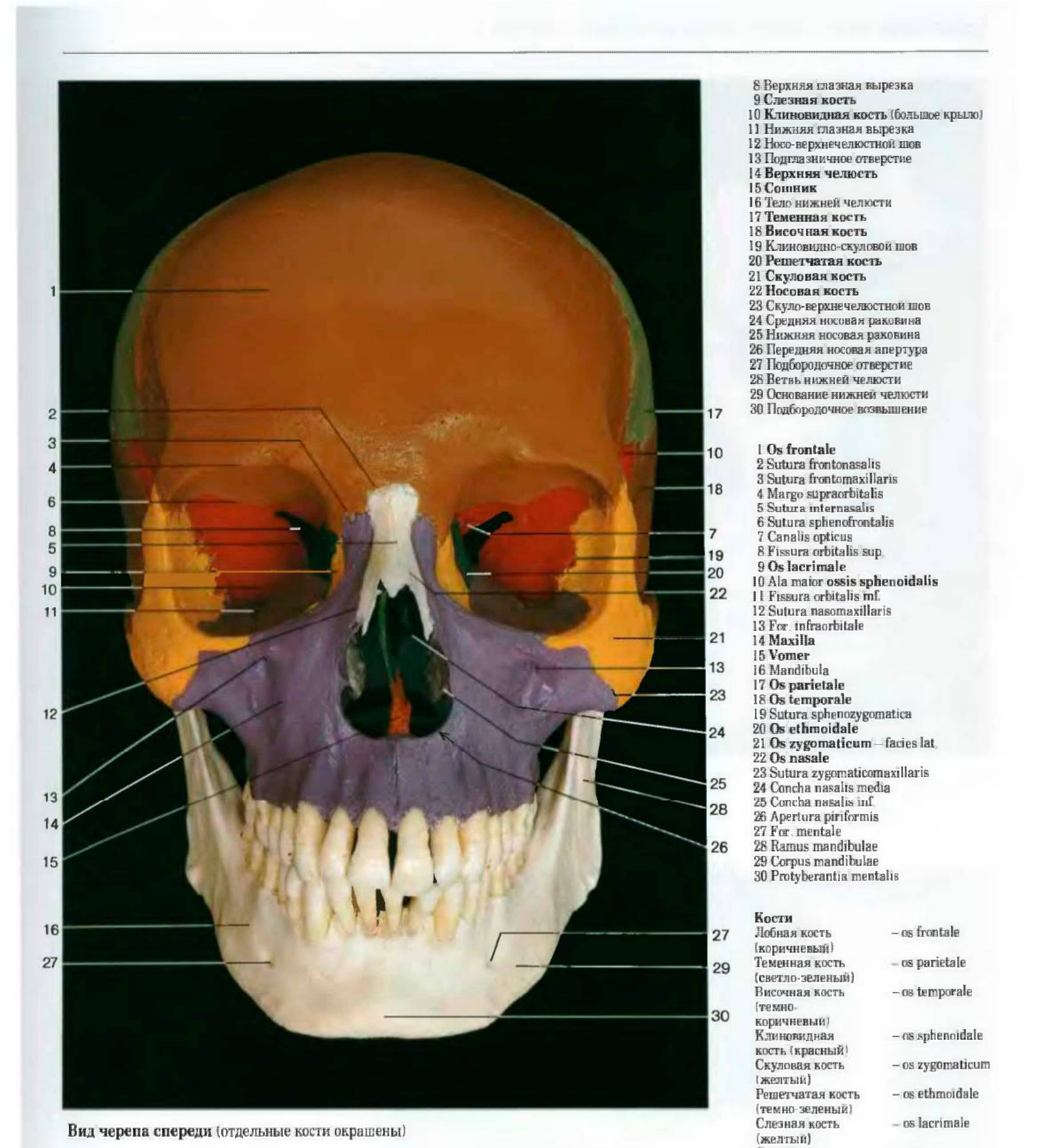

Вид черепа спереди (отдельные кости окрашены)

1 **Лобная кость**
2 Лобно-носовой шов
3 Лобно-верхнечелюстной шов
4 Надглазничный край
5 Межносовой шов
6 Лобно-клиновидный шов
7 Глазной канал в нижнем крыле клиновидной кости
8 Верхняя глазная вырезка
9 **Слезная кость**
10 **Клиновидная кость** (большое крыло)
11 Нижняя глазная вырезка
12 Носо-верхнечелюстной шов
13 Подглазничное отверстие
14 **Верхняя челюсть**
15 **Сошник**
16 Тело нижней челюсти
17 **Теменная кость**
18 **Височная кость**
19 Клиновидно-скуловой шов
20 **Решетчатая кость**
21 **Скуловая кость**
22 **Носовая кость**
23 Скуло-верхнечелюстной шов
24 Средняя носовая раковина
25 Нижняя носовая раковина
26 Передняя носовая апертура
27 Подбородочное отверстие
28 Ветвь нижней челюсти
29 Основание нижней челюсти
30 Подбородочное возвышение

1 **Os frontale**
2 Sutura frontonasalis
3 Sutura frontomaxillaris
4 Margo supraorbitalis
5 Sutura internasalis
6 Sutura sphenofrontalis
7 Canalis opticus
8 Fissura orbitalis sup.
9 **Os lacrimale**
10 Ala maior **ossis sphenoidalis**
11 Fissura orbitalis inf.
12 Sutura nasomaxillaris
13 For. infraorbitale
14 **Maxilla**
15 **Vomer**
16 Mandibula
17 **Os parietale**
18 **Os temporale**
19 Sutura sphenozygomatica
20 **Os ethmoidale**
21 **Os zygomaticum** – facies lat.
22 **Os nasale**
23 Sutura zygomaticomaxillaris
24 Concha nasalis media
25 Concha nasalis inf.
26 Apertura piriformis
27 For. mentale
28 Ramus mandibulae
29 Corpus mandibulae
30 Protyberantia mentalis

Кости

Лобная кость (коричневый)	– os frontale
Теменная кость (светло-зеленый)	– os parietale
Височная кость (темно-коричневый)	– os temporale
Клиновидная кость (красный)	– os sphenoidale
Скуловая кость (желтый)	– os zygomaticum
Решетчатая кость (темно-зеленый)	– os ethmoidale
Слезная кость (желтый)	– os lacrimale
Сошник (оранжевый)	– vomer
Верхняя челюсть (фиолетовый)	– maxilla
Носовая кость (белый)	– os nasale
Нижняя челюсть (белый)	– mandibula

Следующая серия цифр представлена таким образом, что напоминающий мозаику образец черепа становится более понятным. Они начинаются с костей **основания черепа** (клиновидной и затылочной), к которым остальные кости добавляются шаг за шагом. Лицевой скелет образуется решетчатой костью, к которой латеральнее присоединяются нёбная кость и верхняя челюсть; малая носовая и слезная кости заполняют оставшееся пространство. Хрящи остаются только в наружной части носа.

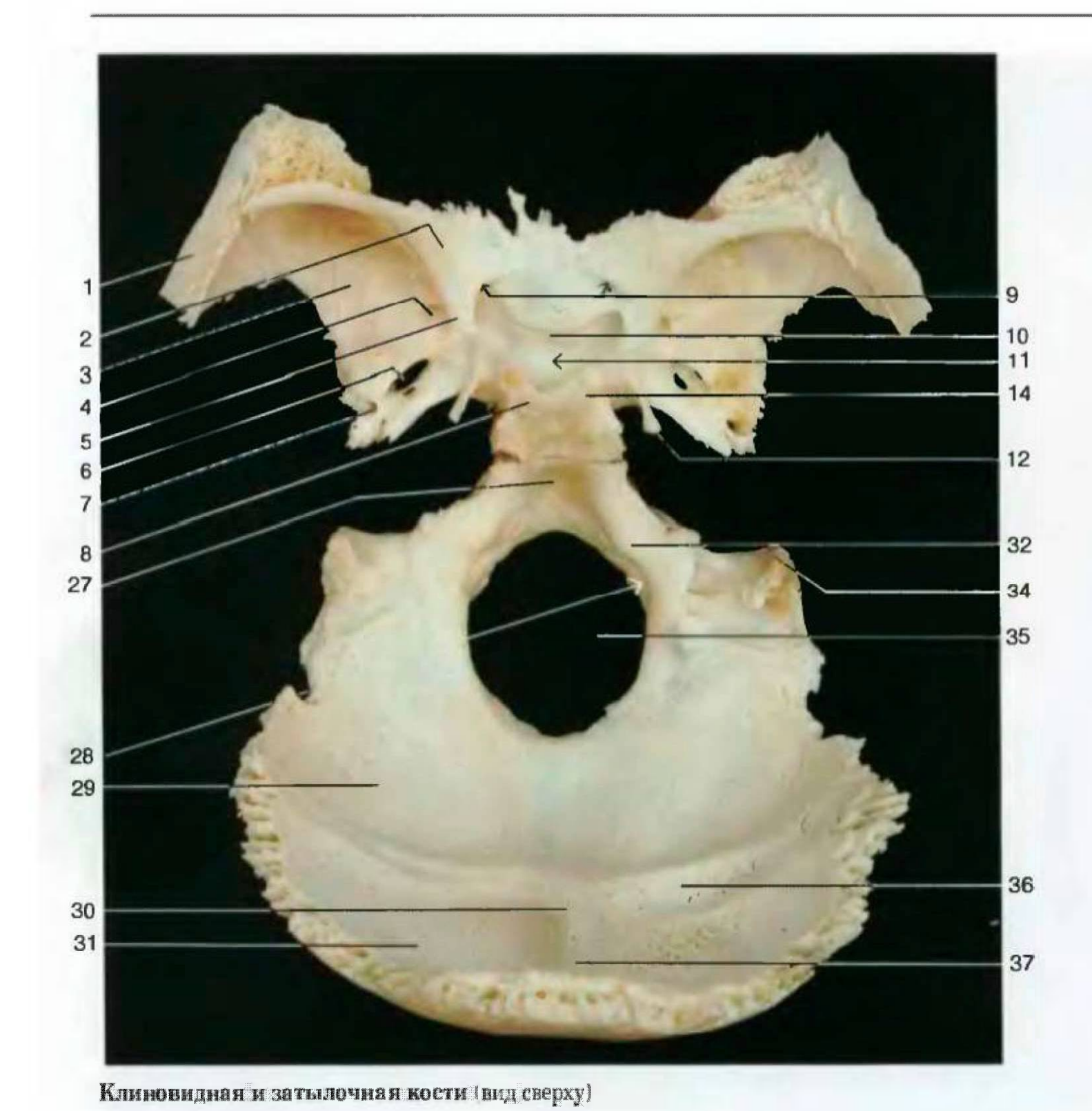

Клиновидная и затылочная кости (вид сверху)

Соединение клиновидной и затылочной костей с атлантом и осевым позвонком (1-м и 2-м шейными позвонками) (левый боковой вид)



Клиновидная кость (вид спереди)

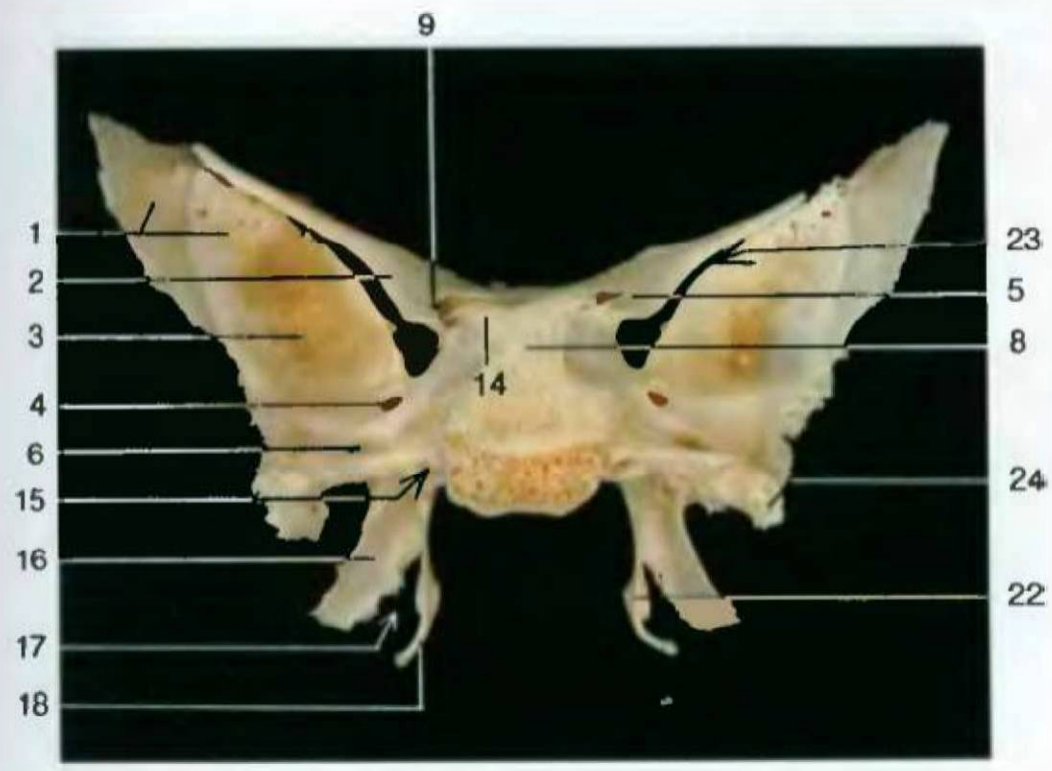

Клиновидная кость (вид сзади)

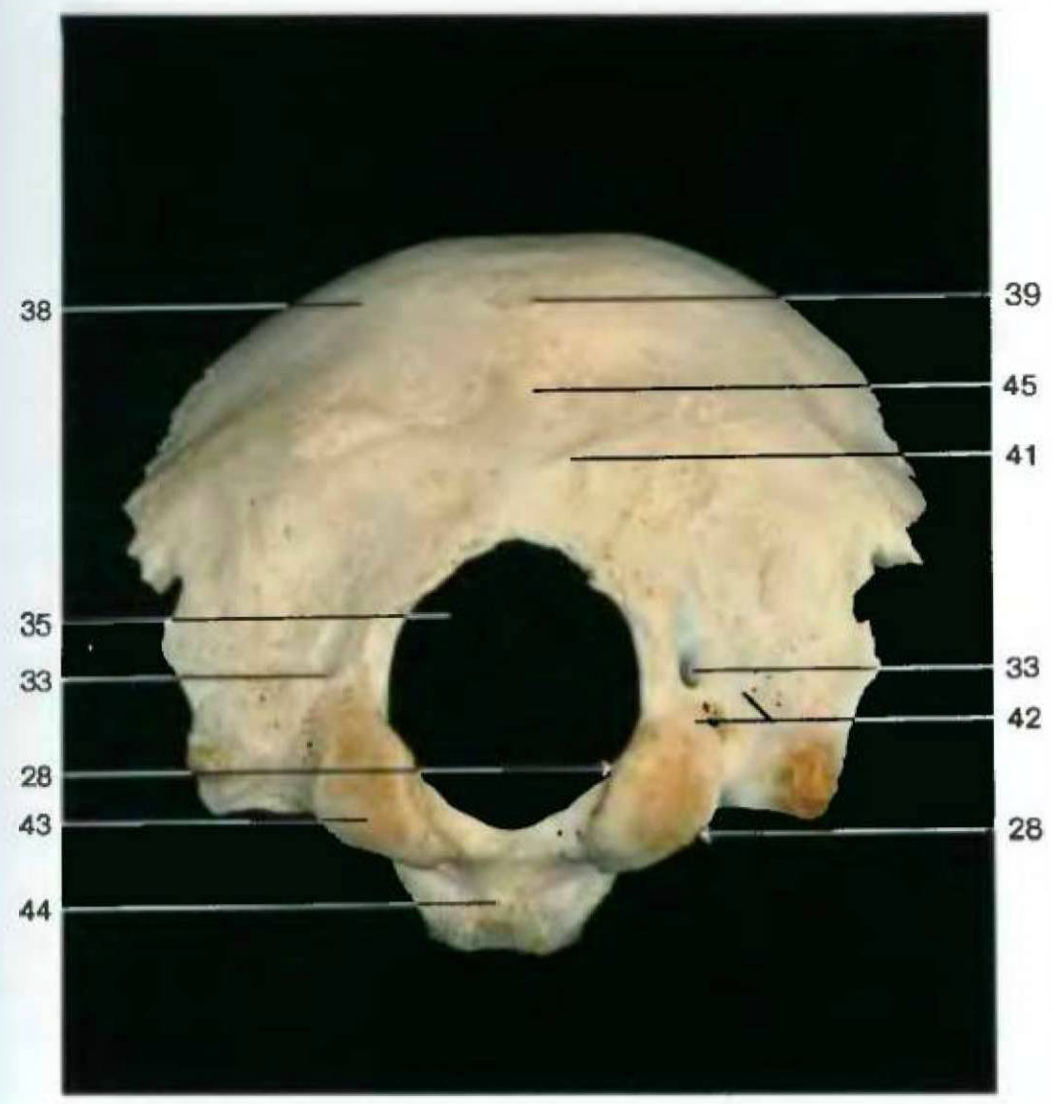

Затылочная кость (вид снизу)

Клиновидная кость
1 **Большое крыло**
2 **Малое крыло**
3 Мозговая или верхняя поверхность большого крыла
4 **Круглое отверстие**
5 Передний наклоненный отросток
6 Овальное отверстие
7 Остистое отверстие
8 Спинка турецкого седла
9 Зрительный канал
10 Борозда перекреста
11 **Гипофизарная ямка (турецкое седло)**
12 Язычок
13 Вскрытая воздухоносная пазуха
14 Задний наклоненный отросток
15 **Канал крыловидного отростка**
16 Латеральная пластинка **крыловидного отростка**
17 Крыловидная вырезка
18 Крючок крыловидного отростка
19 Глазничная поверхность большого крыла
20 Гребень клиновидной кости
21 Клюв клиновидной кости
22 Медиальная пластинка крыловидного отростка
23 Верхняя глазничная щель
24 Ость клиновидной кости
25 Височная поверхность большого крыла
26 Подвисочный гребень

Затылочная кость
27 **Скат** с основной частью затылочной кости
28 **Канал подъязычного нерва**
29 Ямка полушарий мозжечка
30 Внутренний затылочный бугор
31 Ямка полушарий мозга
32 Яремный бугорок
33 Мыщелковый канал
34 Яремный отросток
35 **Большое затылочное отверстие**
36 Борозда поперечного синуса
37 Борозда верхнего сагиттального синуса
38 **Чешуйчатая часть затылочной кости**
39 Наружный затылочный бугор
40 Верхняя выйная линия
41 Нижняя выйная линия
42 Мыщелковая ямка
43 **Мыщелок**
44 Глоточный бугорок
45 Наружный затылочный гребень

Os sphenoidale
1 **Ala maior**
2 **Ala minor**
3 Ala maior – facies cerebralis
4 **For. rotundum**
5 Proc. clinoideus ant.
6 For. ovale
7 For. spinosum
8 Dorsum sellae
9 Canalis opticus
10 Sulcus chiasmatis
11 **Fossa hypophysialis – sella turcica**
12 Lingula sphenoidalis
13 Apertura sinus sphenoidalis
14 Proc. clinoideus post.
15 **Canalis pterygoideus**
16 Lamina lat. **proc. pterygoidei**
17 Incisura pterygoidea
18 Hamulus pterygoideus
19 Ala maior – facies orbitalis
20 Crista sphemoidalis
21 Rostrum sphemoidale
22 Lamina med. proc. pterygoidei
23 Fissura orbitalis sup.
24 Spina sphenoidalis
25 Ala maior – facies temporalis
26 Crista infratemporalis

Os occipitale
27 **Clivus** – pars basilaris
28 **Canalis hypoglossi**
29 Fossa cerebellaris
30 Protuberantia occipitalis int.
31 Fossa cerebralis
32 Tuberculum iugulare
33 Canalis condylaris
34 Proc. iugularis
35 **For. magnum**
36 Sulcus sinus transversi
37 Sulcus sinus sagittalis sup.
38 **Squama occipitalis**
39 Protuberantia occipitalis ext.
40 Linea nuchalis sup.
41 Linea nuchalis inf.
42 Fossa condylaris
43 **Condylus occipitalis**
44 Tuberculum pharyngeum
45 Crista occipitalis ext.

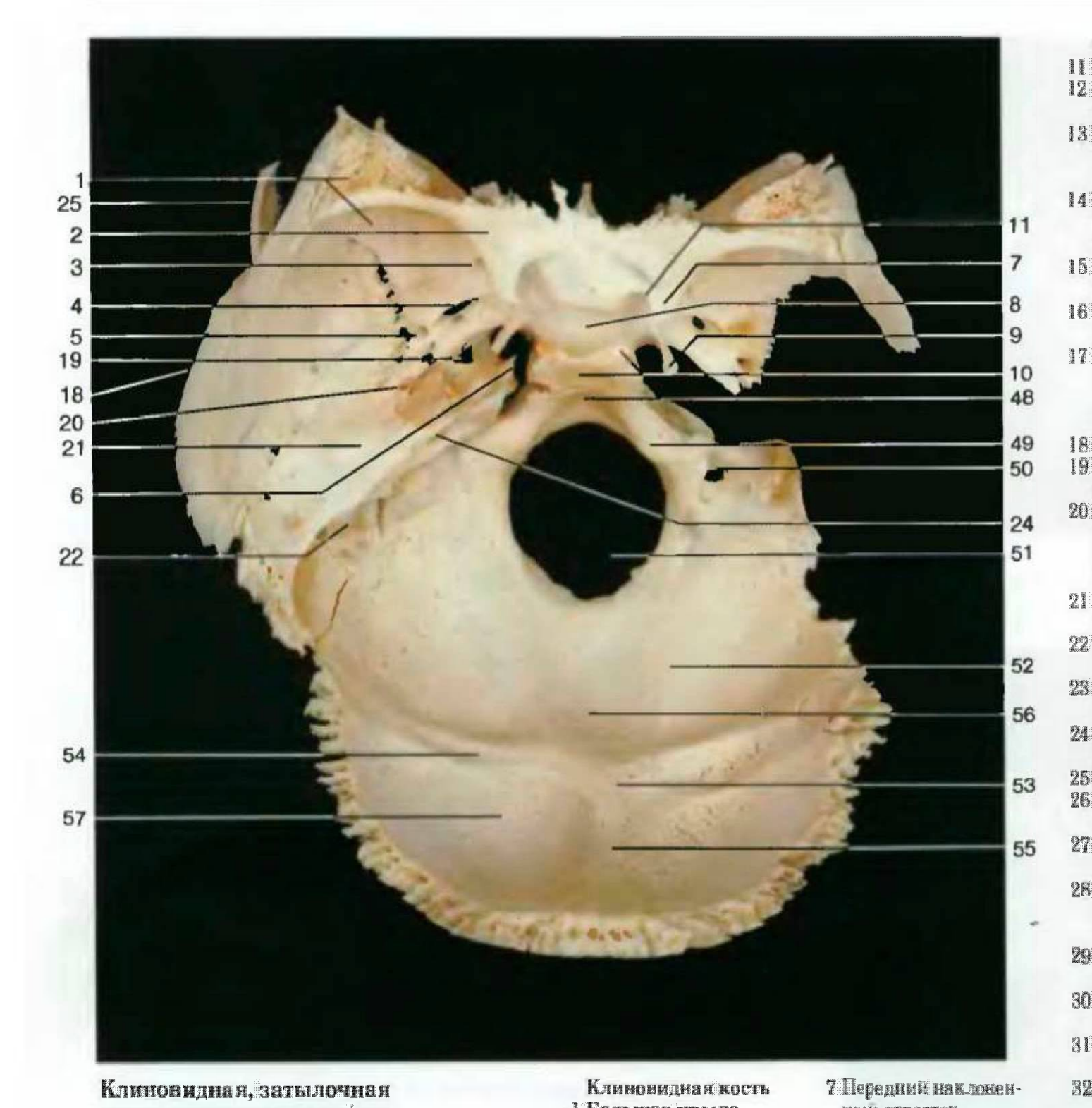

Клиновидная, затылочная левая височная кости (вид сверху). Внутренний вид основания черепа. Левая височная кость была добавлена к предыдущему рисунку

Клиновидная кость
1 **Большое крыло**
2 **Малое крыло**
3 Круглое отверстие
4 **Овальное отверстие**
5 Остистое отверстие
6 Рваное отверстие
7 Передний наклоненный отросток
8 Гипофизарная ямка **(турецкое седло)**
9 Язычок
10 Спинка турецкого седла и задний наклоненный отросток
11 **Зрительный канал**
12 Клюв клиновидной кости
13 Медиальная пластинка крыловидного отростка
14 Латеральная пластинка крыловидного отростка
15 Крыловидный крючок
16 Подвисочный гребень
17 Тело клиновидной кости

Височная кость
18 **Чешуйчатая часть**
19 **Канал сонной артерии**
20 Щель канала лицевого нерва (для большого каменистого нерва)
21 Дуговидное возвышение
22 Борозда сигмовидного синуса
23 Сосцевидное отверстие
24 **Внутренний слуховой проход**
25 Скуловой отросток
26 Нижнечелюстная ямка
27 Каменисто-височная щель
28 Мышечно-трубный канал (костная часть слуховой трубы)
29 **Наружный слуховой проход**
30 Шиловидный отросток (только остаток)
31 Шилососцевидное отверстие
32 Каналец сосцевидного отростка
33 Яремная ямка
34 **Сосцевидный отросток**
35 Вырезка сосцевидного отростка

Os sphenoidale
1 **Ala maior**
2 **Ala minor**
3 Foramen rotundum
4 **For. ovale**
5 For. spinosum
6 For. lacerum
7 Proc. clinoideus ant.
8 Fossa hypophysialis – **sella turcica**
9 Lingula sphenoidalis
10 Dorsum sellae et proc. clinoideus post.
11 **Canalis opticus**
12 Rostrum sphenoidale
13 Lamina med. proc. pterygoidei
14 Lamina lat. proc. pterygoidei
15 Hamulus pterygideus
16 Crista infratemporalis
17 Corpus ossis sphenoidalis

Os temporale
18 **Pars squamosa ossis temporalis**
19 **Canalis caroticus**
20 Hiatus canalis n. petrosi maioris
21 **Eminentia** arcuata
22 Sulcus sinus sigmoidei
23 For. mastoideum
24 **Porus acusticus int.**
25 Proc. zygomaticus
26 Fossa mandibularis
27 Fissura petrotympanica
28 Canalis musculotubarius
29 **Porus et meatus acusticus ext.**
30 Proc. styloideus
31 For. mastoideum
32 Canaliculus mastoideus
33 Fossa iugularis
34 **Proc. mastoideus**
35 Incisura mastoidea

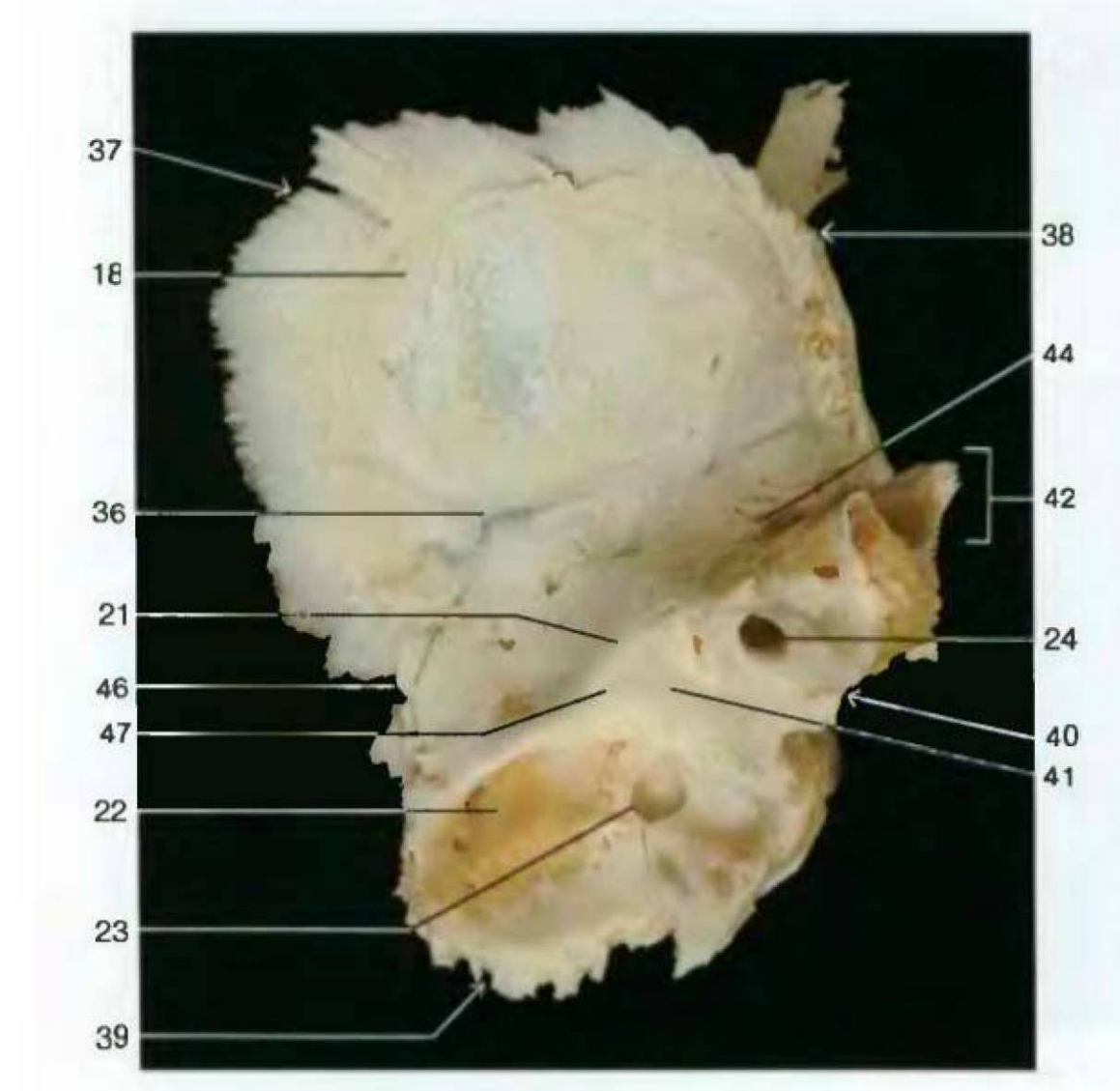

Левая височная кость (медиальная поверхность)

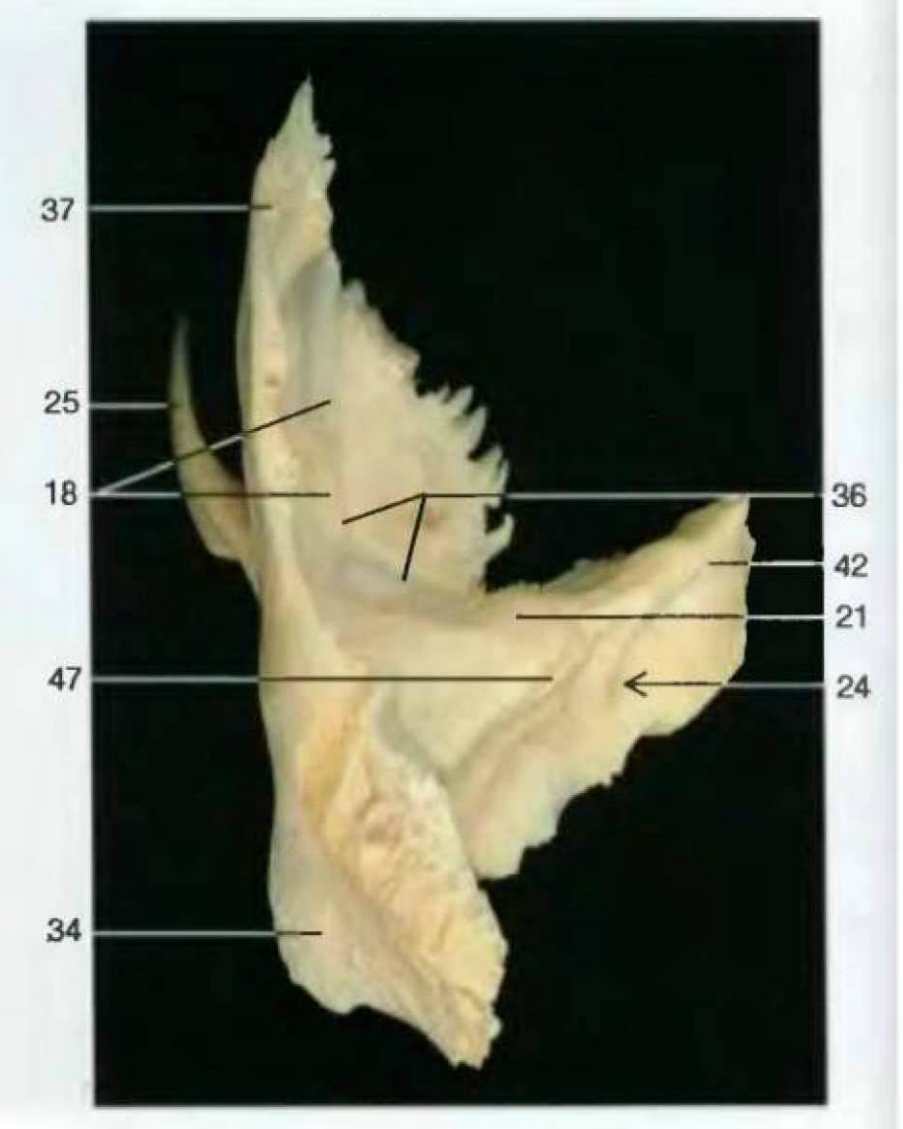

Левая височная кость (вид сверху)

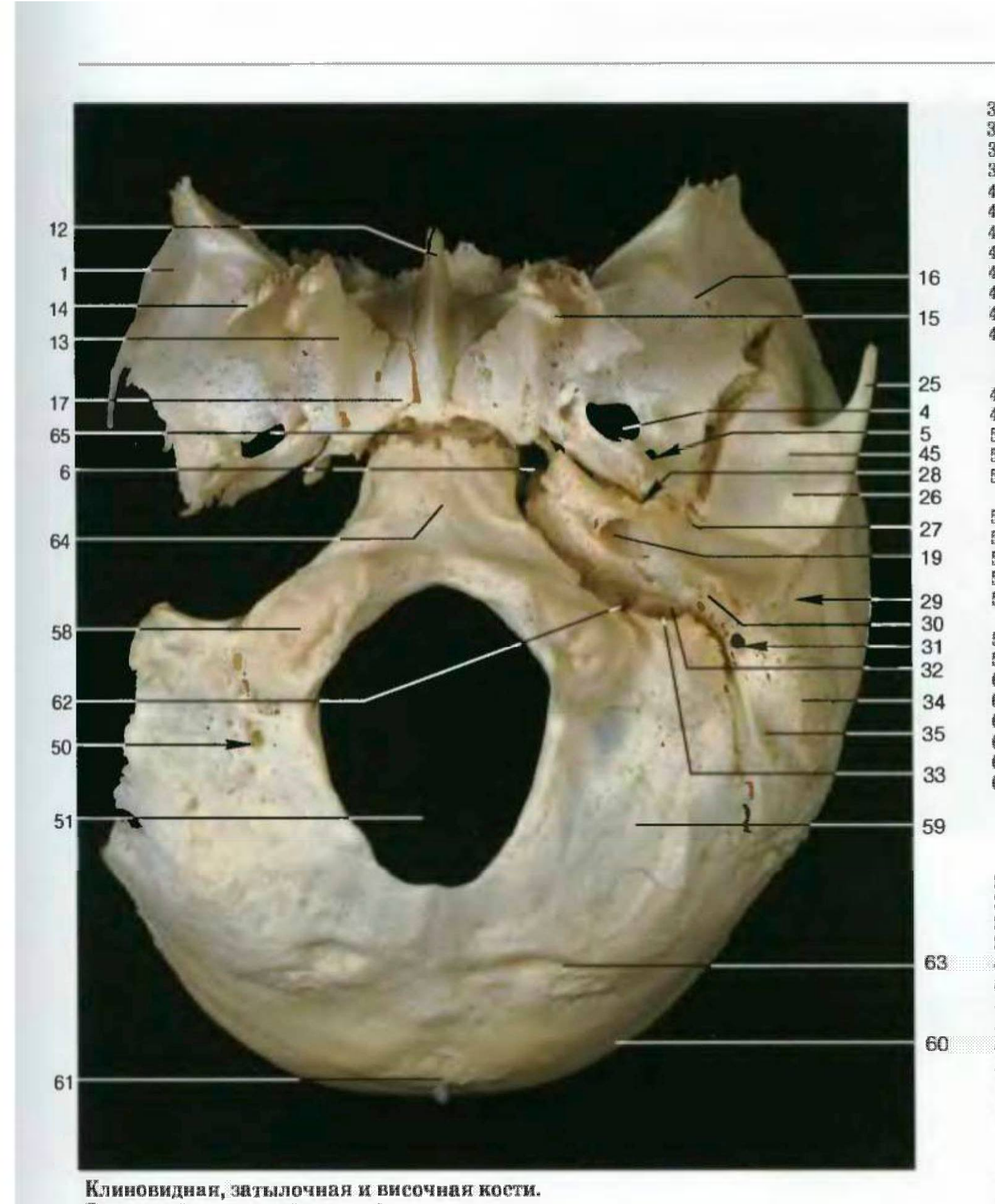

Клиновидная, затылочная и височная кости.
Основание черепа (вид снаружи)

36 Борозда средних мозговых сосудов
37 Теменной край
38 Клиновидный край
39 Затылочный край
40 Каналец слухового нерва
41 Водопровод преддверия
42 Вершина каменистой части
43 **Барабанная часть**
44 Вдавление узла тройничного нерва
45 **Суставной бугорок**
46 Теменная вырезка
47 Борозда верхнего каменистого синуса

Затылочная кость
48 **Скат**
49 Яремный бугорок
50 Мыщелковый канал
51 **Большое затылочное отверстие**
52 Нижняя часть чешуи затылочной кости (ямка мозжечка)
53 Внутренний затылочный бугор
54 Борозда поперечного синуса
55 Борозда верхнего сагиттального синуса
56 Внутренний затылочный гребень
57 Верхняя часть чешуи затылочной кости (мозговая ямка)
58 **Мыщелок**
59 Выйная линия
60 Верхняя выйная линия
61 **Наружный затылочный бугор**
62 **Яремное отверстие**
63 Нижняя выйная линия
64 Глоточный бугорок
65 **Клиновидно-затылочный синхондроз**

36 Sulcus arteriosus
37 Margo parietalis
38 Margo sphenoidalis
39 Margo occipitalis
40 Apertura ext. canaliculi cochleae
41 Apertura int. canaliculi vestibuli
42 Apex partis petrosae
43 **Pars tympanica**
44 Impressio trigemini
45 **Tuberculum articulare**
46 Incisura parietalis
47 Sulcus sinus petrosi sup.

Os occipitale
48 **Clivus**
49 Tuberculum iugulare
50 Canalis condylaris
51 **For. magnum**
52 Squama occipitalis
53 Protuberantia occipitalis int.
54 Sulcus sinus transversi
55 Sulcus sinus sagittalis sup.
56 Crista occipitalis int.
57 Squama occipitalis-fossa occipitalis cerebralis
58 **Condylus occipitalis**
59 Planum occipitale
60 Linea nuchae sup.
61 **Protuberantia occivitalis ext.**
62 **For. iugulare**
63 Linea nuchae inf.
64 Tuberculum pharyngeum
65 **Synchondrosis sphenooccipitalis**

Левая височная кость (вид сбоку)

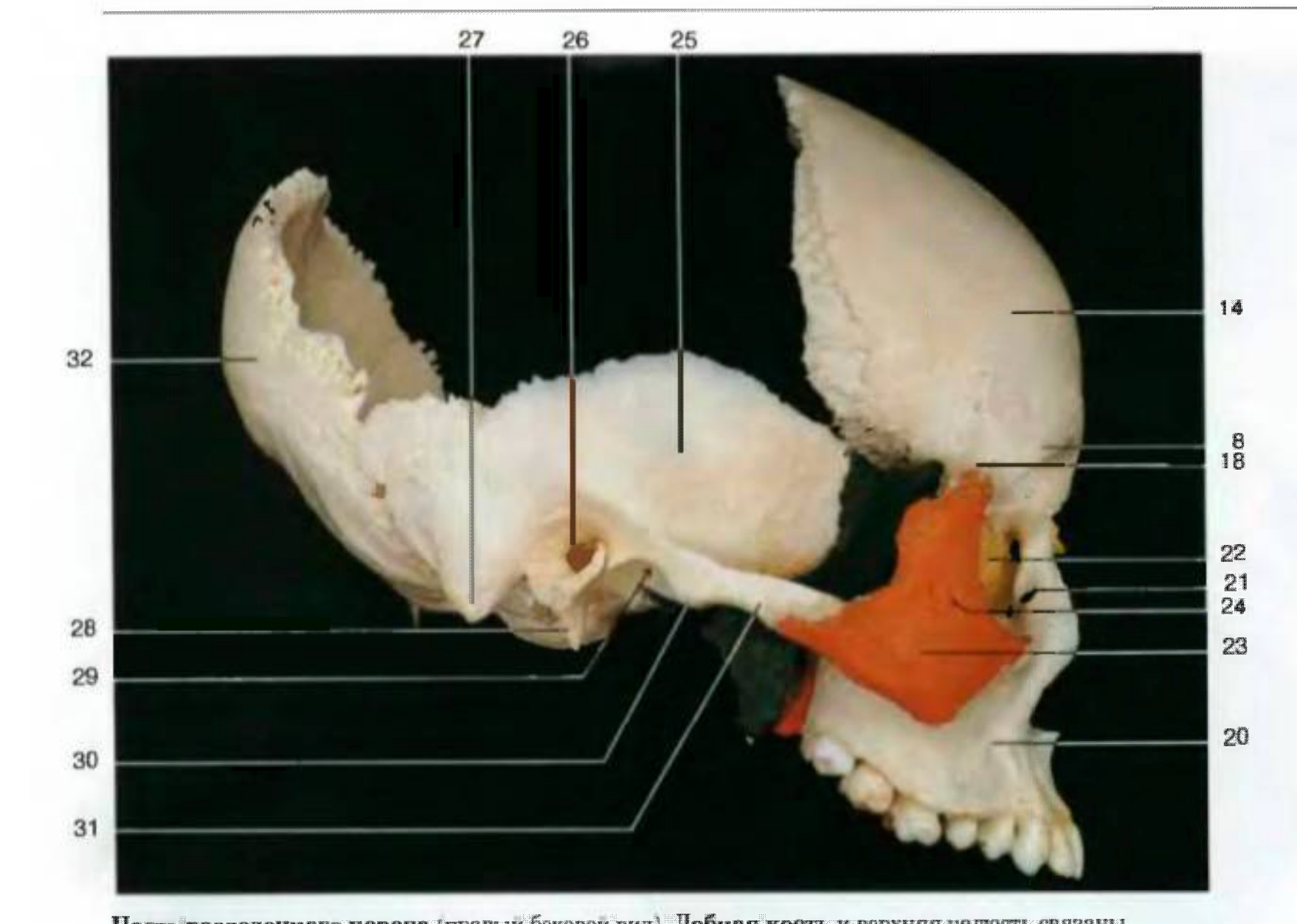

Часть разделенного черепа (правый боковой вид). **Лобная кость** и верхняя челость связаны с височной костью с помощью скуловой кости (оранжевый). Клиновидная кость (зеленый), небная кость (красный), слезная кость (желтый)

Лобная кость (вид снизу). Впадина решетчатой кости закрывает решетчатые пазухи

Лобная кость (вид изнутри)

Лобная кость
1 Носовой край
2 Ямка хрящевого блока
3 Ямка слезной железы
4 Верхнее отверстие решетчатой кости
5 Нижнее отверстие решетчатой кости
6 Носовой гребень
7 Надглазничная вырезка
8 Надглазничный край
9 Пластинка орбиты
10 Поверхности решетчатых пазух
11 Решетчатая вырезка
12 Теменной край
13 Борозда верхнего сагиттального синуса
14 **Чешуйчатая часть** лобной кости
15 Лобный гребешок
16 Слепое отверстие
17 Носовой выступ
18 **Скуловой отросток** лобной кости
19 Мозговое возвышение

20 **Верхняя челость**
21 Лобный отросток верхней челости
22 **Слезная кость** (желтый)
23 **Скуловая кость** (оранжевый)
24 Скуло-лицевое отверстие

Височная кость
25 Чешуйчатая часть височной кости
26 Наружный слуховой проход
27 Сосцевидный отросток
28 Шиловидный отросток
29 Ямка нижней челости
30 Суставной бугорок
31 Скуловой отросток

Затылочная кость
32 Чешуйчатая часть затылочной кости

Os frontale
1 Margo nasalis
2 Fovea trochlearis
3 Fossa glandulae lacrimalis
4 For. ethmoidale ant.
5 For. ethmoidale post.
6 Spina nasalis
7 Incisura supraorbitalis
8 Margo supraorbitalis
9 Facies orbitalis
10 Foveolae orbitalis
11 Incisura ethmoidalis
12 Margo parietalis
13 Sulcus sinus sagittalis sup.
14 Squama frontalis
15 Crista frontalis
16 For. caecum
17 Spina nasalis
18 Processus zygomaticus
19 Luga cerebralia

20 **Maxilla**
21 Proc. frontalis maxilae
22 Os lacrimale
23 Os zygomaticum
24 For. zygomaticofaciale

Os temporale
25 Os temporale – pars squamosa
26 Porus acusticus ext.
27 Proc. mastoideus
28 Proc. styloideus
29 Fossa mandibularis
30 Tuberculum articulare
31 Proc. zygomaticus

Os occipitale
32 Squama occipitalis