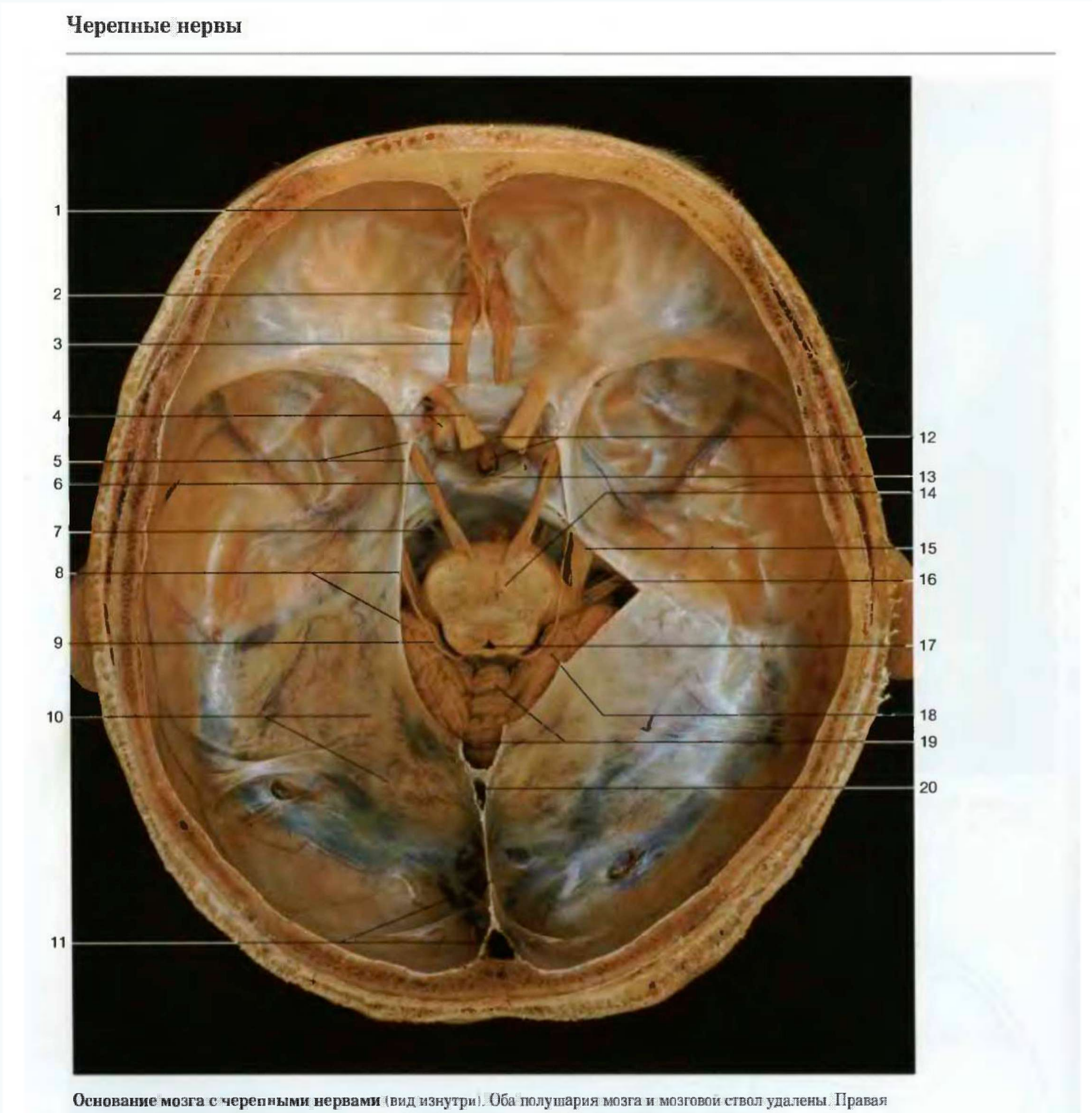

Основание мозга с черепными нервами (вид изнутри). Оба полушария мозга и мозговой ствол удалены. Правая часть мозжечкового намета вскрыта и видны черепные нервы в подтенториальном пространстве

1 Верхний сагиттальный синус и мозговой серп
2 Обонятельная луковица
3 **Обонятельный тракт**
4 **Зрительный нерв** и внутренняя сонная артерия
5 Передний клиновидный отросток и передняя часть намета мозжечка
6 **Глазодвигательный нерв** (III пара)
7 **Отводящий нерв** (VI пара)
8 Вырезка намета
9 **Блоковидный нерв** (IV пара)
10 Намет мозжечка
11 Мозговой серп и слияние синусов
12 Гипофизарная ямка, воронка и диафрагма турецкого седла
13 Спинка турецкого седла
14 Средний мозг (рассечен)
15 **Тройничный нерв** (V пара)
16 **Лицевой нерв** (VII пара), промежуточный нерв и **Преддверно-улитковый нерв** (VIII пара)
17 Водопровод мозга
18 Правое полушарие мозжечка
19 Червь мозжечка
20 Прямой синус

1 Sinus sagittalis sup. et falx cerebri
2 Bulbus olfactorius
3 **Tractus olfactorius**
4 **N. opticus** – II et a. carotis int.
5 Proc. clinoideus ant. et tentorium cerebelli
6 **N. oculomotorius** (III)
7 **N. abducens** (VI)
8 Incisura tentorii
9 **N. trochlearis** (IV)
10 Tentorium cerebelli
11 Falx cerebri et confluens sinuum
12 Fossa hypophysialis infundibulum et diaphragma sellae
13 Dorsum sellae
14 Mesencephalon
15 **N. trigeminus** (V)
16 **N. facialis** (VII), N. intermedius et **n. vestibulocochlearis** (VIII)
17 Aqueductus mesencephali cerebri
18 Hemispheria cerebelli dext.
19 Vermis cerebelli
20 Sinus rectus

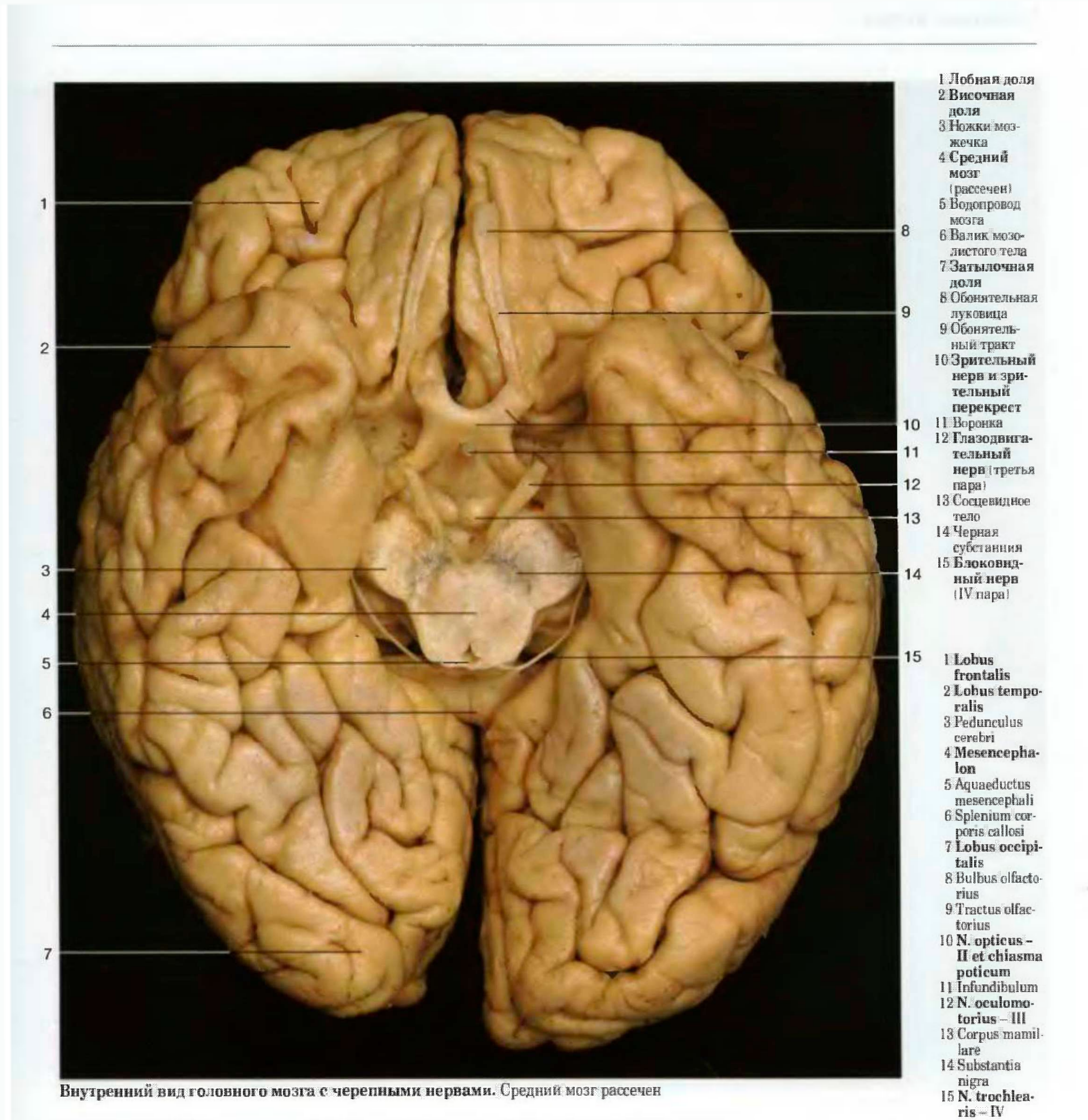

1 **Лобная доля**
2 **Височная доля**
3 Ножки мозжечка
4 **Средний мозг** (рассечен)
5 Водопровод мозга
6 Валик мозолистого тела
7 **Затылочная доля**
8 Обонятельная луковица
9 Обонятельный тракт
10 **Зрительный нерв и зрительный перекрест**
11 Воронка
12 **Глазодвигательный нерв** (третья пара)
13 Сосцевидное тело
14 Черная субстанция
15 **Блоковидный нерв** (IV пара)

1 **Lobus frontalis**
2 **Lobus temporalis**
3 Pedunculus cerebri
4 **Mesencephalon**
5 Aquaeductus mesencephali
6 Splenium corporis callosi
7 **Lobus occipitalis**
8 Bulbus olfactorius
9 Tractus olfactorius
10 **N. opticus – II et chiasma poticum**
11 Infundibulum
12 **N. oculomotorius – III**
13 Corpus mamillare
14 Substantia nigra
15 **N. trochlearis – IV**

Внутренний вид головного мозга с черепными нервами. Средний мозг рассечен

Черепные нервы	
I = Обонятельные нервы	VII = Лицевой нерв
II = Зрительный нерв	VIII = Преддверно-улитковый нерв
III = Глазодвигательный нерв	IX = Языкоглоточный нерв
IV = Блоковидный нерв	X = Блуждающий нерв
V = Тройничный нерв	XI = Добавочный нерв
VI = Отводящий нерв	XII = Подъязычный нерв

Nervi craniales	
I – Nn. olfactorii	VII – M. facialis
II – N. opticus	VIII – N. vestibulocochlearis
III – M. oculomotorius	IX – N. glossopharyngeus
IV – N. trochlearis	X – M. vagus
V – N. trigeminus	XI – N. accessorius
VI – N. abducens	XII – N. hypoglossus

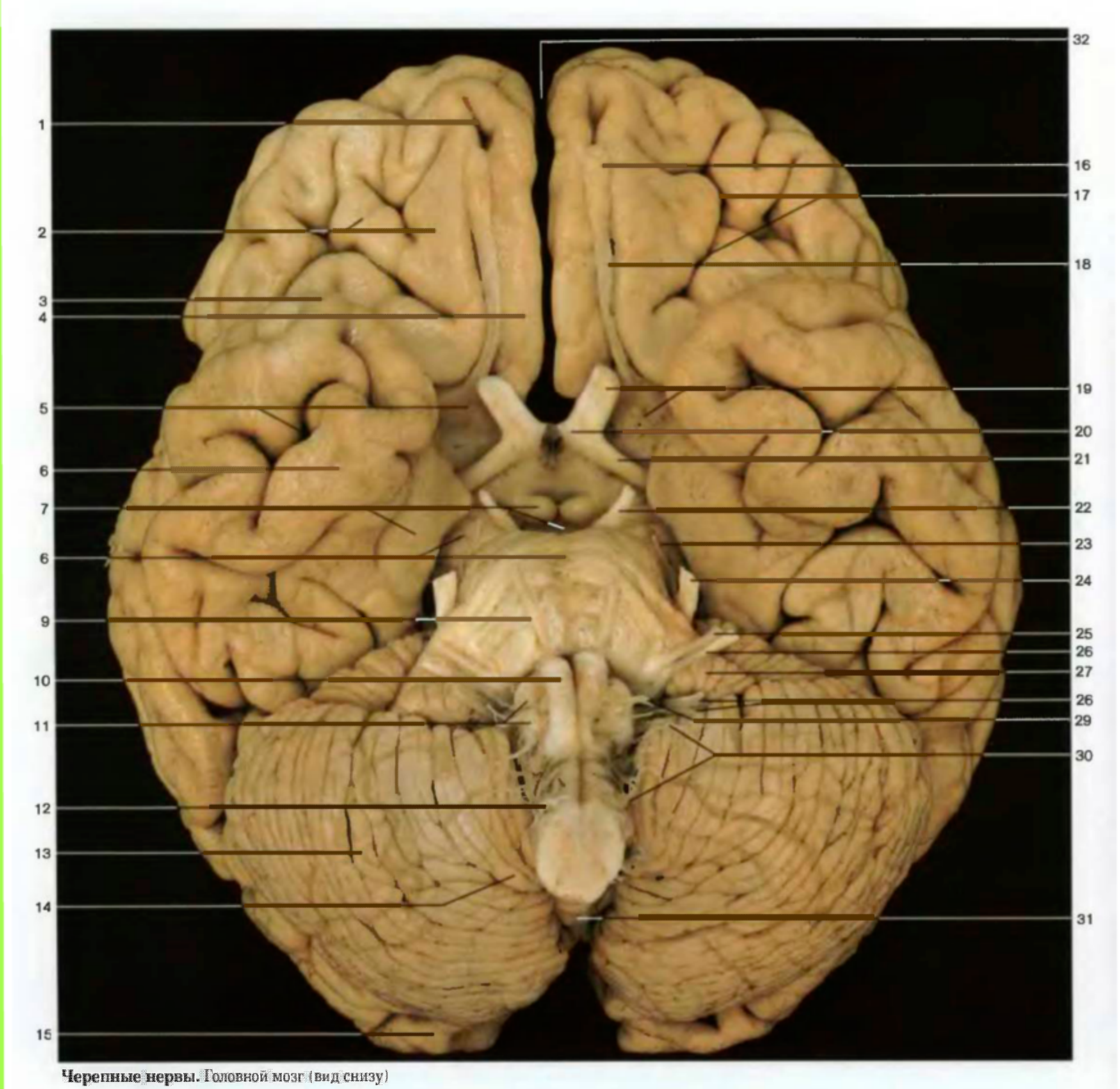

Черепные нервы. Головной мозг (вид снизу)

1 Обонятельная борозда (вход)
2 Зрительная извилина
3 Височная доля
4 Прямая извилина
5 Обонятельный треугольник и нижняя височная борозда
6 Медиальная затылочно-височная борозда
7 Парагиппокампальная извилина, сосцевидное тело и межножковая ямка
8 Мост и ножки мозга
9 **Отводящий нерв** (VI пара)
10 Пирамиды
11 Нижняя часть оливы
12 Шейные спинномозговые нервы
13 Мозжечок
14 Миндалина мозжечка
15 Затылочная доля (задний полюс)
16 Обонятельная луковица
17 Зрительные борозды лобной доли
18 **Обонятельный тракт**
19 **Зрительный нерв** (вторая пара) и передняя продырявленная субстанция
20 Перекрест зрительных нервов
21 Зрительный тракт
22 **Глазодвигательный нерв** (третья пара)
23 **Блоковидный нерв** (IV пара)
24 **Тройничный нерв** (V пара)
25 **Лицевой нерв** (седьмая пара)
26 **Преддверно-улитковый нерв**
27 Клочок мозжечка
28 **Языкоглоточный** (девятая пара) и **блуждающий нервы** (десятая пара)
29 **Подъязычный нерв** (двенадцатая пара)
30 **Добавочный нерв** (одиннадцатая пара)
31 Червь мозжечка
32 Продольная щель

1 Sulcus olfactorius
2 Gyri orbitales
3 Lobus temporalis
4 Gyrus rectus
5 Trigonum olfactorium et sulcus temporalis inf.
6 Gyrus occipitotemporalis med.
7 Gyrus parahippocampalis corpus mamillare et fossa interpeducularis
8 Pons et pedunculus cerebri
9 **N. abducens – VI**
10 Pyramis
11 Oliva
12 Nn. spinales cervicales
13 Cerebellum
14 Tonsilla cerebelli
15 Polus occipitalis cerebri
16 Bulbus olfactorius
17 Sulci orbitales lobi frontalis
18 **Tractus olfactorius**
19 **N. poticus – II**
20 Chiasma opticum
21 Tractus opticus
22 **N. oculomotorius – III**
23 **N. trochlearis – IV**
24 **N. trigeminus – V**
25 **N. facialis – VII**
26 **N. vestibulocochlearis – VII**
27 Flocculus
28 **M. glossopharyngeus – IX**
29 **N. hypoglossus – XII**
30 **N. accessorius – XI**
31 Vermis cerebelli
32 Fissura longitudinalis cerebri

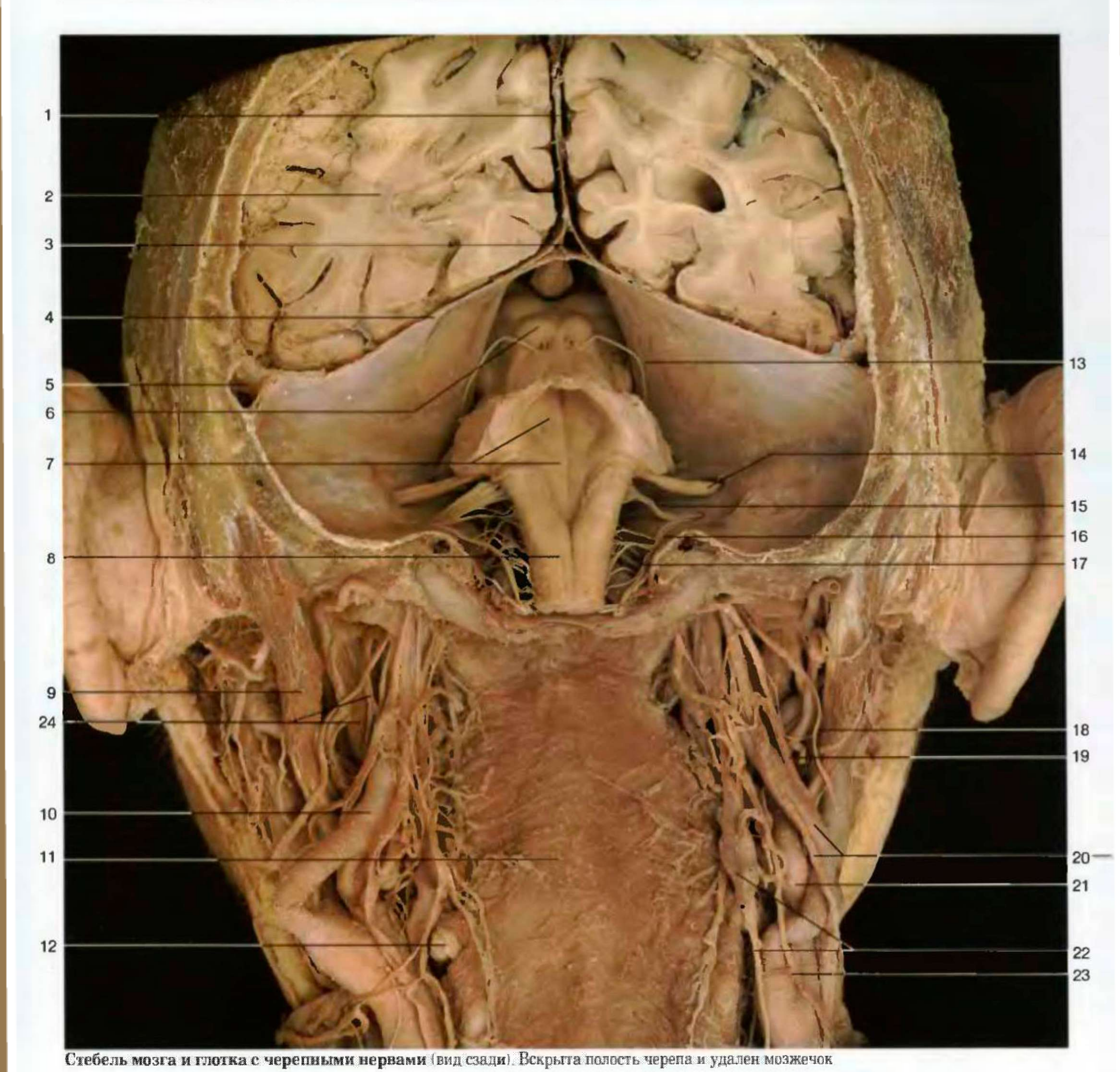

Стебель мозга и глотка с черепными нервами (вид сзади). Вскрыта полость черепа и удален мозжечок

1 Серп мозга
2 Затылочная доля
3 Прямой синус
4 Намет мозжечка
5 Поперечный синус
6 Нижние бугорки среднего мозга
7 **Ромбовидная ямка**
8 Продолговатый мозг
9 Заднее брюшко двубрюшной мышцы
10 Внутренняя сонная артерия
11 Глотка (средний мышечный сжиматель)
12 Подъязычная кость (большой рог)
13 **Блоковидный нерв** (IV пара)
14 **Лицевой нерв** (седьмая пара), **преддверно-улитковый нерв** (восьмая пара)
15 **Языкоглоточный нерв** (девятая пара) и блуждающий нерв (десятая пара)
16 **Добавочный нерв** (внутричерепная часть) (одиннадцатая пара)
17 **Подъязычный нерв** (внутричерепная часть) (двенадцатая пара)
18 **Добавочный нерв** (одиннадцатая пара)
19 **Подъязычный нерв** (двенадцатая пара)
20 **Блуждающий нерв** (десятая пара) и внутренняя сонная артерия
21 Наружная сонная артерия
22 **Симпатический ствол** и верхний шейный узел
23 Шейная петля (верхний путь подъязычного нерва)
24 **Языкоглоточный нерв** (девятая пара) и шило-глоточная мышца

1 Falx cerebri
2 Lobus post.
3 Sinus sagittalis inf.
4 Tentorium cerebelli
5 Sinus transversus
6 Colliculus inf. mesencephali
7 **Fossa rhomboidea**
8 Medulla oblongata
9 Venter post. m. digastrici
10 A. carotis int.
11 Pharynx
12 Os hyoideum – cornu maius
13 **N. trochlearis** – IV
14 **N. facialis** – VII et **n. vestibulocochlearis** – VIII
15 **N. glossopharyngeus** – IX et n. vagus – X
16 **N. accessorius** – XI – pars intracranialis
17 **N. hypoglossus** – XII – pars intracranialis
18 **N. accessorius** – XI – pars extracranialis
19 **N. hypoglossus** – XII – pars extracranialis
20 **N. vagus** – X et a. carotis int.
21 A. carois ext.
22 **Truncus sympatheticus** et ggl. cervicale sup.
23. Ansa cervicalis – radix sup.
24 **M. stylopharyngeus** et n. glossopharyngeus – IX

Черепные нервы глазницы и крылонёбная ямка. Левая глазница (вид сбоку). Виден скуло-слезный анастомоз (стрелка)

1 Лобная доля
2 Надглазничный нерв
3 Слезная железа
4 Слезный нерв
5 Латеральная прямая мышца (рассечена)
6 **Зрительный нерв** и короткий ресничный нерв
7 Нижняя косая мышца
8 Скуловой нерв
9 Нижняя ветвь глазодвигательного нерва и нижняя прямая мышца
10 Нижнеглазничный нерв
11 Задние верхние альвеолярные нервы
12 Ветви верхнего альвеолярного сплетения, идущие к слизистой мембране верхнечелюстной пазухи
13 Центральная борозда островка
14 Верхняя прямая мышца
15 Надкостница глазницы
16 Носоресничный нерв
17 Ресничный узел
18 **Глазодвигательный нерв** (третья пара)
19 **Блоковидный нерв** (IV пара)
20 **Глазничный нерв** (I ветвь V пары)
21 **Отводящий нерв** (VI пара) (рассечен)
22 **Тройничный нерв** (V пара)
23 Тройничный узел
24 **Верхнечелюстной нерв** (ветвь V пары) и круглое отверстие
25 **Нижнечелюстной нерв** (ветвь V пары)
26 Наружный слуховой проход
27 Крылонебный нерв
28 Глубокий височный нерв
29 Щечный нерв
30 Жевательный нерв
31 Ухо-височный нерв
32 Блок и верхняя косая мышца

1 Lobus frontalis
2 N. supraorbitalis
3 Gl. lacrimalis
4 N. lacrimalis
5 M. rectus lat.
6 **N. poticus** – II et nn. ciliares breves post.
7 M. obliquus inf.
8 N. zygomaticus
9 R. inf. n. oculomotorii – III et m. rectus inf.
10 N. infraorbitalis
11 Nn. alveolares sup.
12 Rr. plexus dentalis sup.
13 Sulcus centralis insulae
14 M. rectus sup.
15 Periorbita
16 N. nasociliaris
17 Ggl. ciliare
18 **N. oculomotorius** – III
19 **N. trochlearis** – IV
20 **N. ophthalmicus** – V_1
21 **N. abducens** – VI
22 **N. trigeminus** – V
23 Ggl. trigeminale
24 **N. maxillaris** – V et for. rotundum
25 **N. mandibularis** – V
26 Meatus acusticus ext.
27 Nn. pterygopalatini
28 Nn. temporales prof.
29 N. buccalis
30 N. massetericus
31 N. auriculotemporalis
32 Trochlea et m. obliquus sup.

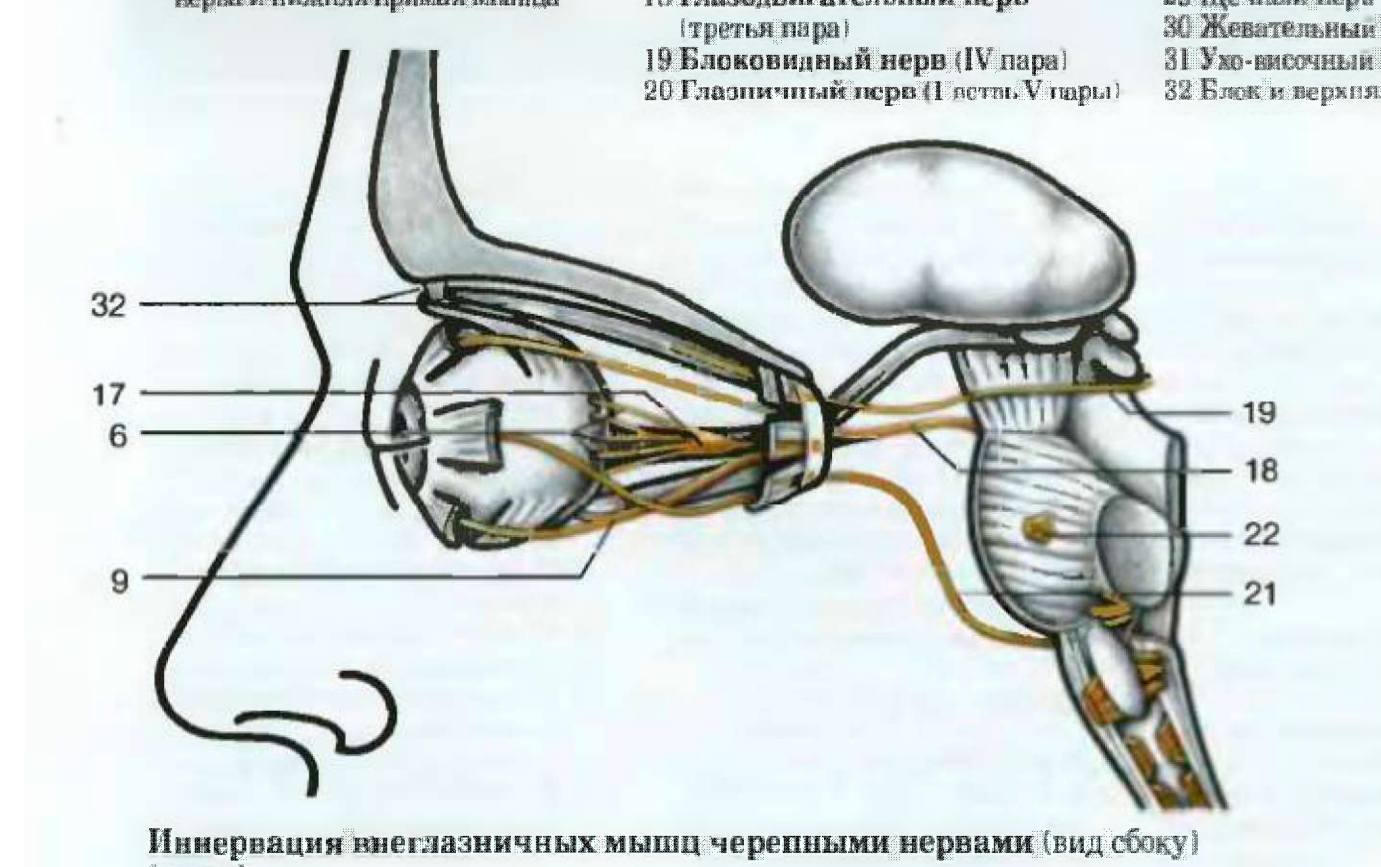

Иннервация внеглазничных мышц черепными нервами (вид сбоку) (схема)

Черепные нервы в полости глазницы (вид сверху). Правая сторона: поверхностный слой; левая сторона: средний слой глазницы (верхняя прямая мышца и лобный нерв рассечены и отведены). Намет и твердая мозговая оболочка частично удалены

1 Лобная пазуха (увеличена)
2 Лобный нерв (рассечен и отведен)
3 Верхняя прямая мышца (рассечена) и глазное яблоко
4 Верхняя косая мышца
5 Короткие ресничные нервы и зрительный нерв (II пара)
6 Носоресничный нерв
7 **Отводящий нерв** (VI пара) и боковая прямая мышца
8 Ресничный узел и верхняя прямая мышца (отведена)
9 **Глазодвигательный нерв** (III пара)
10 **Блоковый нерв** (IV пара)
11 Ножки мозга и средний мозг
12 Нижняя стенка третьего желудочка, соприкасающаяся с водопроводом мозга
13 Латеральная и медиальная ветви надглазничного нерва
14 Надблоковый нерв
15 Верхняя прямая мышца
16 Слезный нерв
17 Лобный нерв
18 **Глазничный нерв** (ветвь V пары)
19 Зрительный перекрест и внутренняя сонная артерия
20 Тройничный узел
21 **Тройничный нерв** (V пара)
22 Вырезка намета
23 Мозговой серп
24 Мозжечок
25 Воронка
26 Обонятельный тракт

Черепные нервы основания черепа. Ствол мозга рассечен и намет разделен. Оба полушария удалены

1 Sinus frontalis
2 N. frontalis
3 M. rectus sup. et bulbus oculi
4 M. obliquus sup.
5 Nn. ciliares breves post. et n. opticus (II)
6 N. nasociliaris
7 **N. abducens** (IV) et m. rectus lat.
8 Ggl. ciliare et m. rectus sup.
9 **N. oculomotorius** (III)
10 **N. trochlearis** (IV)
11 Pedunculus cerebri et mesencephalon
12 Ventriculus tertius et aqueductus cerebri
13 R. lat. et med. n. supraorbitalis
14 N. supratrochlearis
15 M. rectus sup.
16 N. lacrimalis
17 N. frontalis
18 **N. ophthalmicus** (V_1)
19 Chiasma opticum et a. carotis int.
20 Ggl. trigeminale
21 **N. trigeminus** (V)
22 Incisura tentorii
23 Falx cerebri
24 Cerebellum
25 Infundibulus
26 Tractus olfactorius

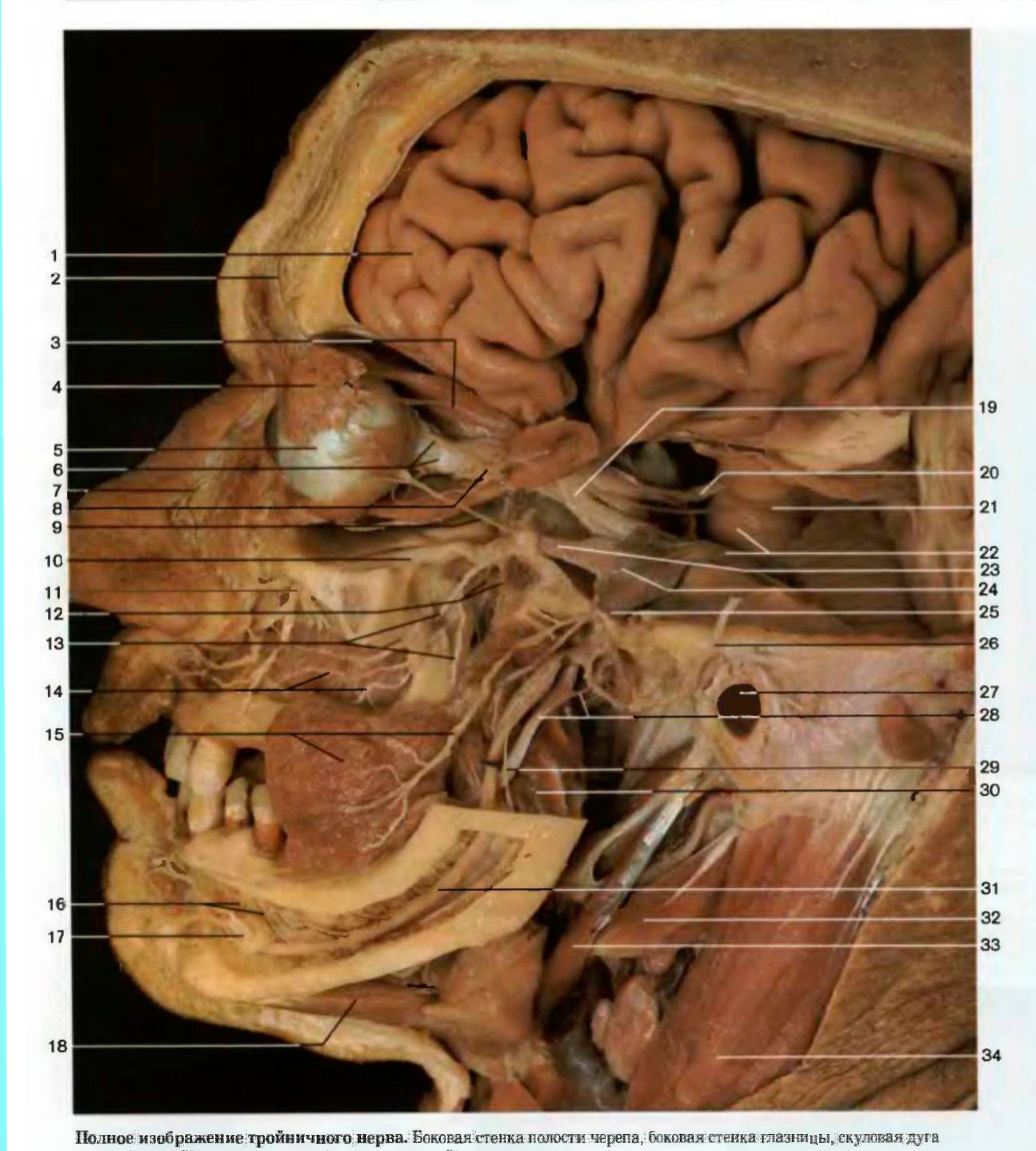

Полное изображение тройничного нерва. Боковая стенка полости черепа, боковая стенка глазницы, скуловая дуга и ветвь верхней челюсти удалены, нижнечелюстной канал вскрыт

1 Лобная доля мозга
2 Надглазничный нерв
3 Слезный нерв
4 Слезная железа
5 Глазное яблоко
6 **Зрительный нерв** и короткий ресничный нерв
7 Наружная носовая ветвь переднего решетчатого нерва
8 Ресничный узел
9 Скуловой нерв
10 Нижнеглазничный нерв
11 Нижнеглазничное отверстие и конечные ветви нижнеглазничного нерва
12 Крылонёбный узел и крылонёбный нерв
13 Задние верхние альвеолярные нервы
14 Верхнее зубное сплетение
15 Щечная мышца и щечный нерв
16 Нижнее зубное сплетение
17 Подбородочное отверстие и подбородочный нерв
18 Переднее брюшко двубрюшной мышцы
19 **Глазничный нерв** (I ветвь V пары)
20 **Глазодвигательный нерв** (III пара)
21 **Блоковый нерв** (IV пара)
22 Тройничный нерв и мост
23 **Верхнечелюстной нерв** (2 ветвь V пары)
24 Тройничный узел
25 **Нижнечелюстной нерв** (3 ветвь V пары)
26 Ухо-височный нерв
27 Наружный слуховой проход (вскрыт)
28 Язычный нерв и барабанная струна
29 Челюстно-подъязычный нерв
30 Медиальная крыловидная мышца
31 Нижний альвеолярный нерв
32 Заднее брюшко двубрюшной мышцы
33 Шило-подъязычная мышца
34 Грудино-ключично-сосцевидная мышца

1 Lobus frontalis
2 N. supraorbitalis
3 N. lacrimalis
4 Gl. lacrimalis
5 Bulbus oculi
6 **N. poticus** et nn. ciliares breves
7 R. nasalis ext. n. ethmoidalis ant.
8 Ggl. cillare
9 N. zygomaticus
10 N. infraorbitalis
11 For. infraorbitale
12 Ggl. pterygoplatimum et nn. pterygopalatini
13 Nn. alveolares sup.
14 Plexus dentalis sup.
15 M. buccinator et n. buccalis
16 Plexus dentalis inf.
17 For. mentale et n. mentalis
18 M. digastricus – venter ant.
19 **N. ophthalmicus** – V_1
20 **N. oculomotorius** – III
21 **N. trochlearis** – IV
22 N. trigeminus – V et pons
23 **N. maxillaris** – V_2
24 Ggl. trigeminale
25 **N. mandibularis** – V_3
26 N. auriculotemporalis
27 Meatus acusticus ext.
28 N. lingualis et chorda tympani
29 N. mylohyoideus
30 M. pterygoideus med.
31 N. alveolaris inf.
32 M. digastircus – venter post.
33 M. stylohyoideus
34 M. sternocleidomastoideus

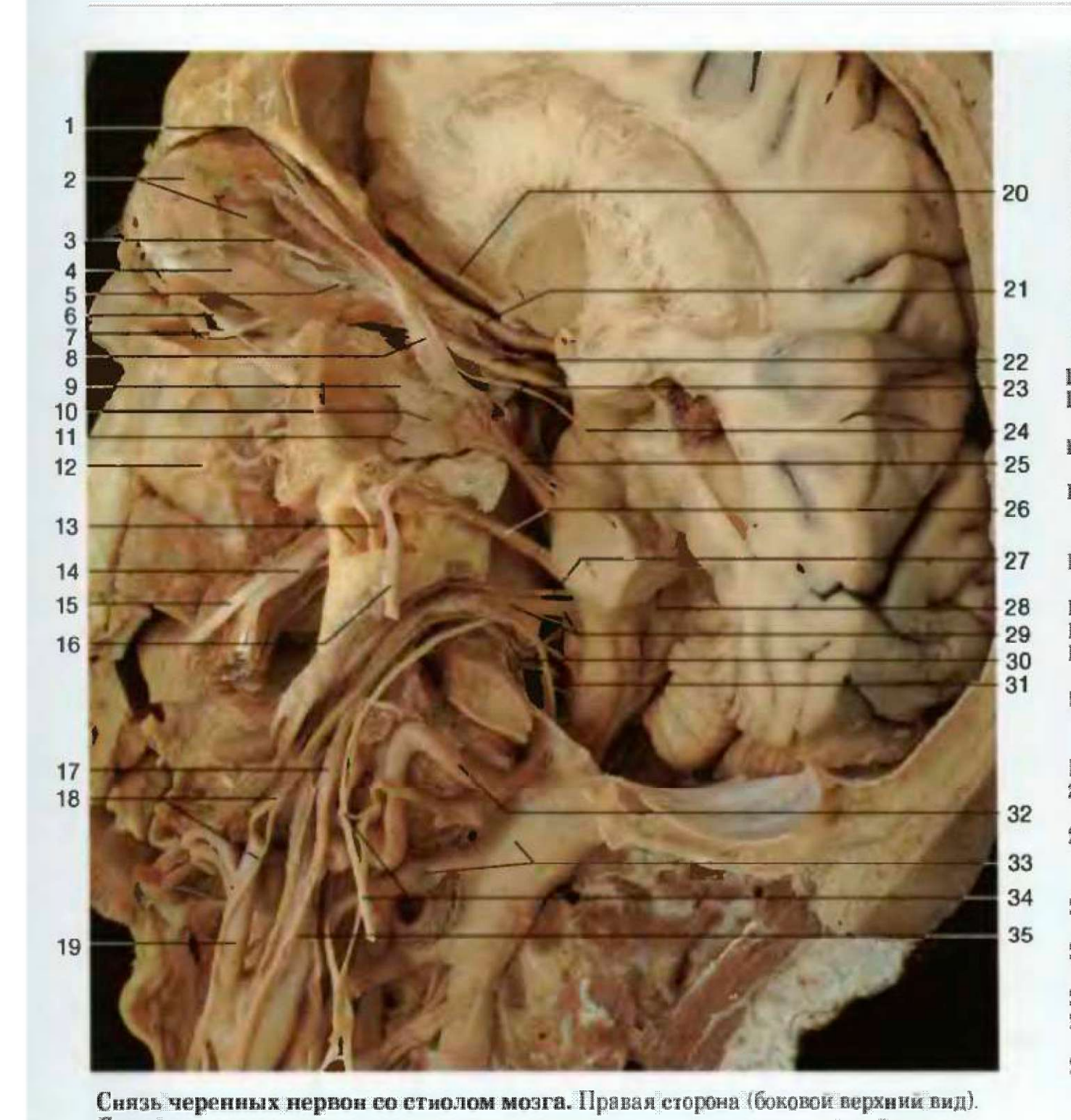

Связь черепных нервов со стволом мозга. Правая сторона (боковой верхний вид). Левая половина мозга и головы частично удалены; видно расположение тройничного узла

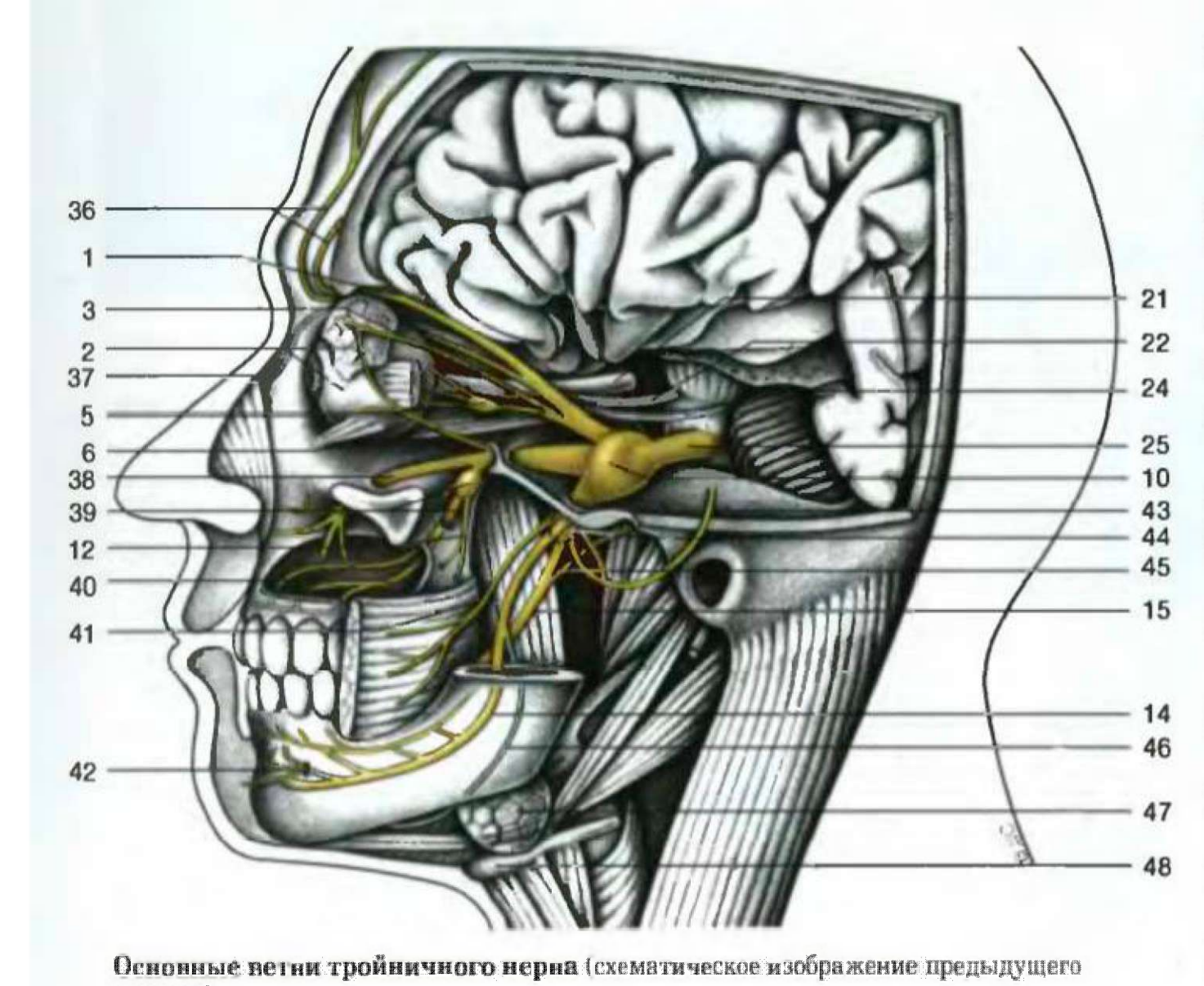

Основные ветви тройничного нерва (схематическое изображение предыдущего рисунка)

1 Лобный нерв
2 Слезная железа и глазное яблоко
3 Слезный нерв
4 Боковая прямая мышца
5 **Ресничный узел** сбоку от зрительного нерва
6 Скуловой нерв
7 Нижняя ветвь глазодвигательного нерва
8 **Глазной нерв** (1 ветвь V пары)
9 **Верхнечелюстной нерв** (2 ветвь V пары)
10 **Тройничный узел**
11 **Нижнечелюстной нерв** (3 ветвь V пары)
12 Задние верхние альвеолярные нервы
13 Барабанная полость, наружный слуховой проход и барабанная перепонка
14 Нижний альвеолярный нерв
15 Язычный нерв
16 **Лицевой нерв** (VII пара)
17 **Блуждающий нерв** (X пара)
18 **Подъязычный нерв** (XII пара) и верхняя часть шейной петли
19 Наружная сонная артерия
20 **Обонятельный тракт** (I пара)
21 **Зрительный нерв** (II пара) (внутричерепная часть)
22 **Глазодвигательный нерв** (III пара)
23 **Отводящий нерв** (VI пара)
24 **Блоковый нерв** (IV пара)
25 **Тройничный нерв** (V пара)
26 **Преддверно-улитковый нерв** (VIII пара) и **лицевой нерв** (VII пара)
27 **Языкоглоточный нерв** (IX пара) (выходит из ствола мозга)
28 Ромбовидная ямка
29 **Блуждающий нерв** (X пара) (выходит из ствола мозга)
30 **Подъязычный нерв** (XII пара) (выходит из продолговатого мозга)
31 **Добавочный нерв** (XI пара) (выходит из большого затылочного отверстия)
32 Позвоночная артерия
33 Спинномозговой узел и твердая оболочка спинного мозга
34 Добавочный нерв (XI пара)
35 Внутренняя сонная артерия
36 Латеральная и медиальная ветви надглазничного нерва
37 Подблоковый нерв
38 Подглазничный нерв
39 **Крылонёбный узел** и средний верхний альвеолярный нерв
40 Средний верхний альвеолярный нерв (входит в верхнее зубное сплетение)
41 Щечный нерв
42 Подбородочный нерв и подбородочное отверстие
43 Ухо-височный нерв
44 Ушной узел (пунктирная линия)
45 Барабанная струна
46 Челюстно-подъязычный нерв
47 Подчелюстная железа
48 Подъязычная кость

1 N. frontalis
2 Gl. lacrimalis et bulbus oculi
3 N. lacrimalis
4 M. rectus bulbi lat.
5 **Ggl. ciliare**
6 N. zygomaticus
7 R. inf. n. oculomotorii – III
8 **N. ophthalmicus** – V_1
9 **N. maxillaris** – V_2
10 **Ggl. trigeminale**
11 **N. maxillaris** – V_3
12 Nn. alveolares sup. post.
13 Cavitas tympanica et meatus acusticus ext.
14 N. alveolaris inf.
15 N. lingualis
16 **N. facialis** – VII
17 **N. vagus**
18 **N. hypoglossus** – XII et radix sup. ansae cervicalis
19 A. carotis ext.
20 **Tractus olfactorius** – I
21 **N. opticus** – II – pars intracranialis
22 **N. oculomotorius** – III
23 **N. abducens** – VI
24 **N. trochlearis** – IV
25 **N. trigeminus** – V
26 **N. vestibulocochlearis** – VIII
27 **N. glossopharyngeus** – IX
28 Fossa rhomboidea
29 **N. vagus** – X
30 **N. hypoglossus** – XII
31 **N. accessorius** – XI
32 A. vertebralis
33 Ganglion spinale et dura mater spinalis
34 N. accessorius – XI – pars extracranialis
35 A. carotis int.
36 R. lat. et med. n. supraorbitalis
37 N. infratrochlearis
38 N. infraorbitalis
39 **Ggl. pterygopalatinum** et nn. pterygopalatini
40 Nn. alveolares sup. med.
41 N. buccalis
42 N. mentalis et for. mentale
43 N. auriculotemporalis
44 Ggl. oticum
45 Chorda tympani
46 N. mylohyoideus
47 Gl. submandibularis
48 Os hyoideum