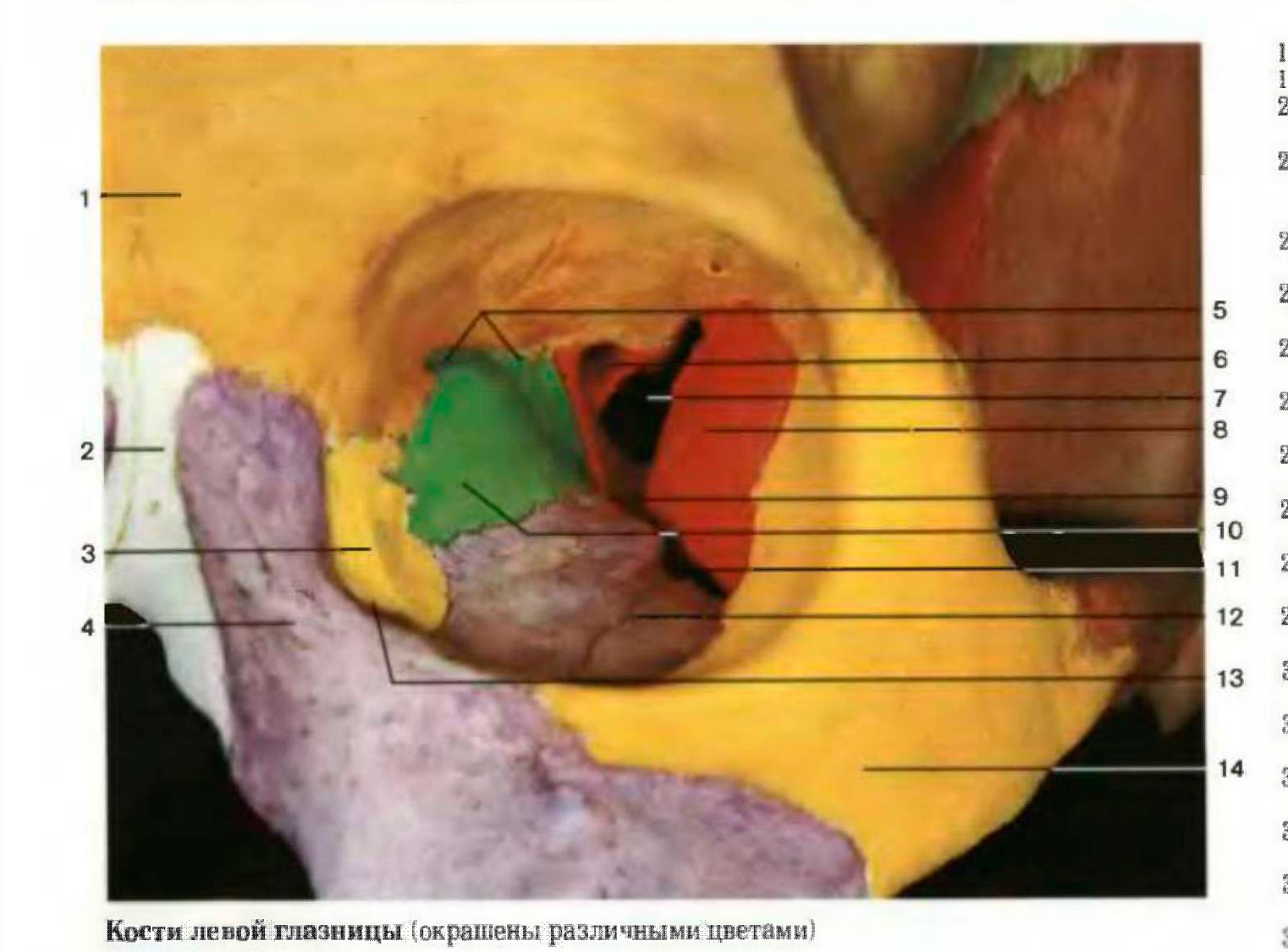

Кости левой глазницы (окрашены различными цветами)

1 Os frontale
2 Os nasale
3 Os lacrimale
4 Proc. frontalis maxillae
5 For. ethmoidale ant. et post.
6 Ala minor ossis sphenoidalis et canalis opticus
7 Fissura orbitalis sup.
8 Ala major ossis sphenoidalis
9 Proc. orbitalis ossis palatini
10 Lamina orbitalis ossis ethmoidalis
11 Fissura orbitalis inf.
12 Sulcus infraorbitalis
13 Fossa sacci lacrimalis
14 Os zygomaticum
15 Sinus frontalis
16 **M. rectus sup.**
17 Corpus adiposum orbitae
18 **N. opticus**
19 **Sclera**
20 **M. rectus inf.**
21 Periorbita et maxilla
22 Sinus maxillaris
23 M. levator palpebrae sup.
24 **Formix conjunctivae sup.**
25 Palpebra sup. – tarsus inf.
26 Palpebra inf. – tarsus inf.
27 **Fornix conjunctivae inf.**
28 **M. obliquus inf.**
29 **M. rectus lat.**
30 **M. rectus med.**
31 **M. obliquus sup.**
32 Septum nasi
33 Concha nasalis media
34 Concha nasalis inf.
35 Spatium episclerale
36 A. ophthalmica
37 **Cornea**
38 **Lens**

Фронтальный разрез через заднюю часть глазницы

1 Лобная кость
2 Носовая кость
3 Слезная кость
4 Верхняя челюсть (лобный отросток)
5 Отверстие решетчатой кости
6 Малое крыло клиновидной кости и зрительный канал
7 Верхняя глазничная щель
8 Большое крыло клиновидной кости
9 Глазничный отросток нёбной кости
10 Глазничная пластинка решетчатой кости
11 Нижняя глазничная щель
12 Нижнеглазничная борозда
13 Носослезный канал
14 Скуловая кость
15 Лобная пазуха
16 **Верхняя прямая мышца**
17 Жировая ткань глазницы
18 **Зрительный нерв**
19 **Склера**
20 **Нижняя прямая мышца**
21 Надкостница глазницы и верхняя челюсть
22 Верхнечелюстная пазуха
23 Мышца, поднимающая верхнее веко
24 **Верхний свод конъюнктивы**
25 Верхняя мейбомиева пластинка
26 Нижняя мейбомиева пластинка
27 **Нижний свод конъюнктивы**
28 **Нижняя косая мышца**
29 **Боковая прямая мышца**
30 **Срединная прямая мышца**
31 **Верхняя косая мышца**
32 Носовая перегородка
33 Средняя носовая раковина
34 Нижняя носовая раковина
35 Теноново пространство
36 Глазная артерия
37 **Роговица**
38 **Хрусталик**

Сагиттальный разрез через глазницу и глазное яблоко

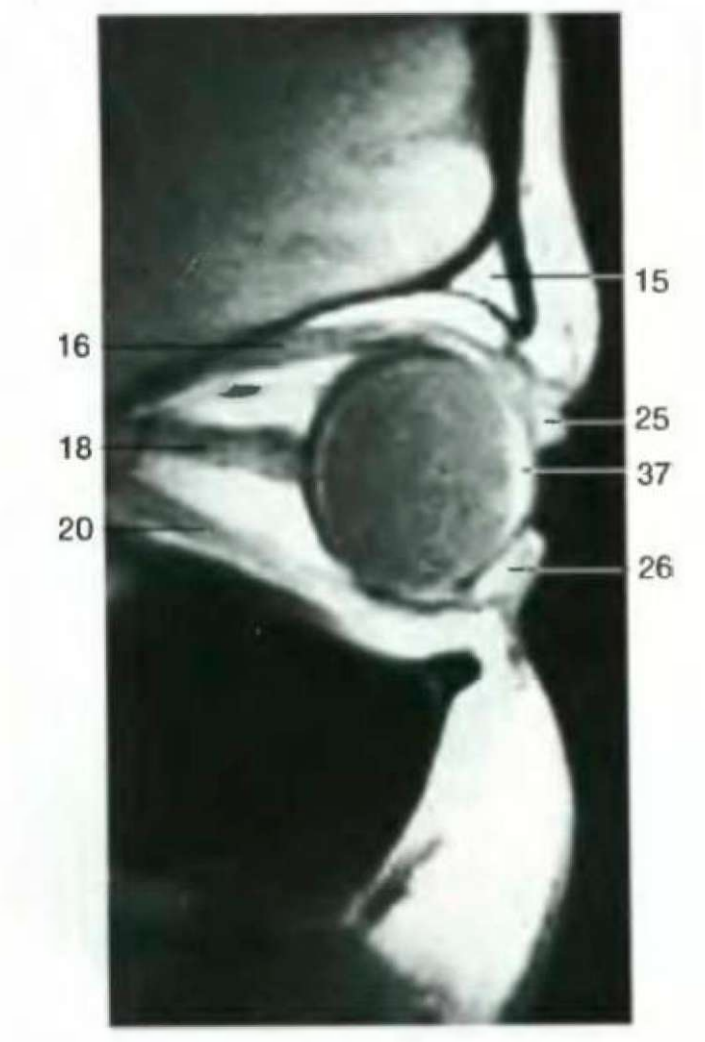

Сагиттальный разрез через глазницу и глазное яблоко (МР-томограмма)

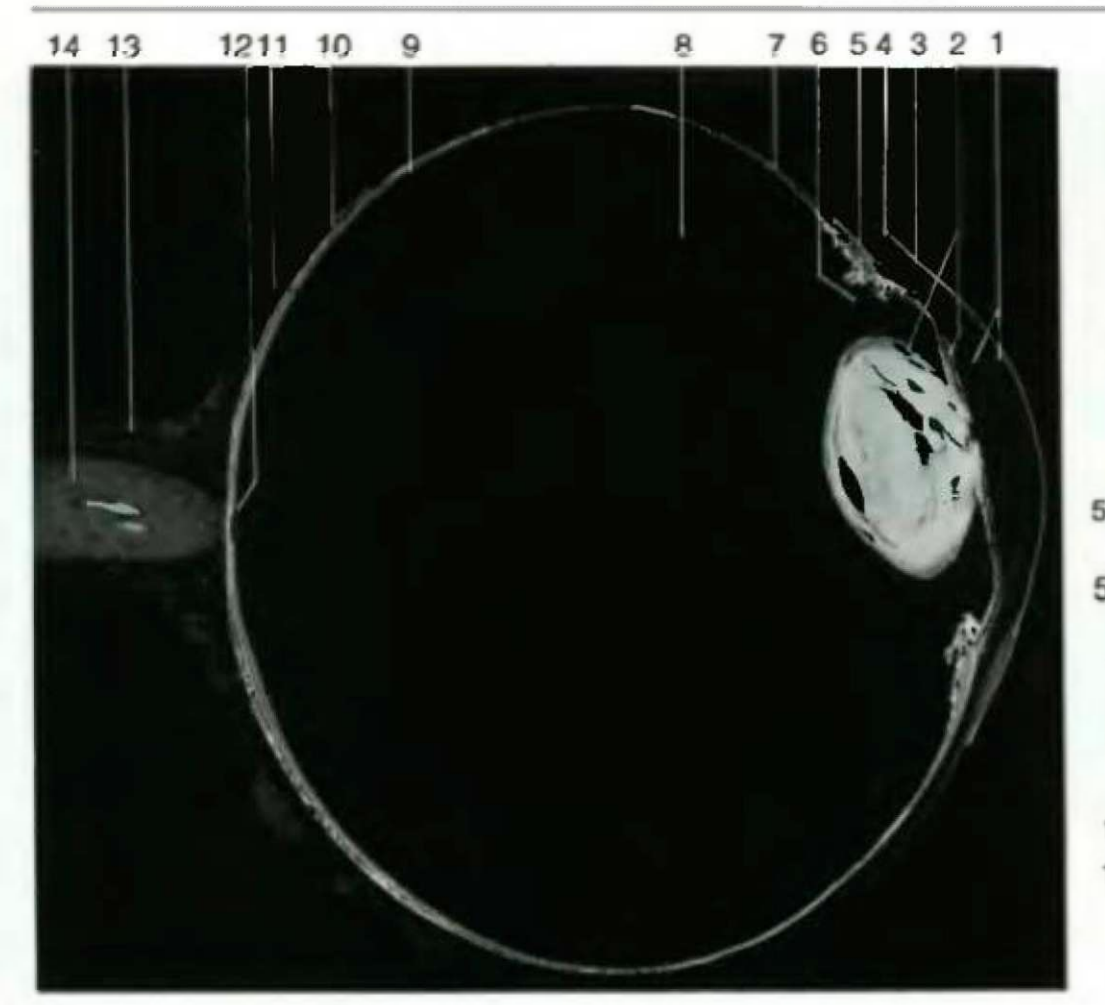

Горизонтальный разрез человеческого глаза (x 2)

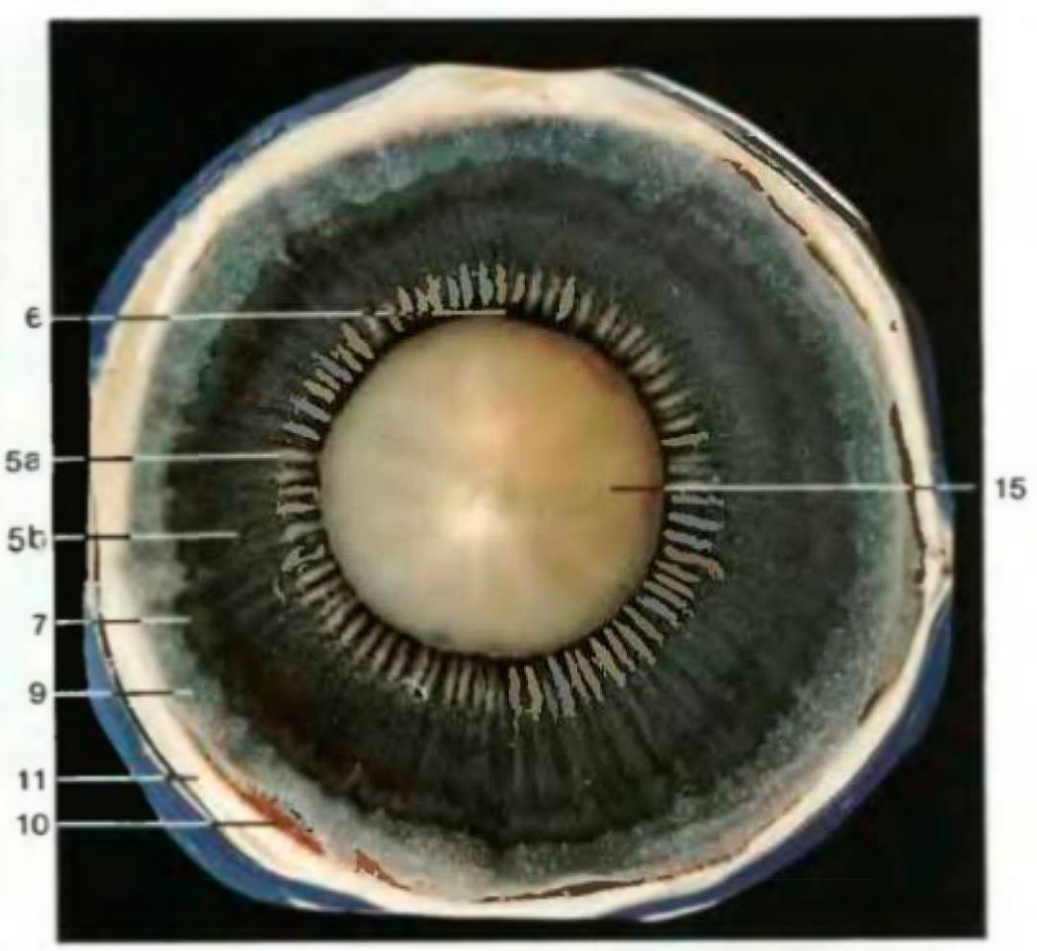

Передняя камера глазного яблока (вид сзади). Помутнение хрусталика – артефакт

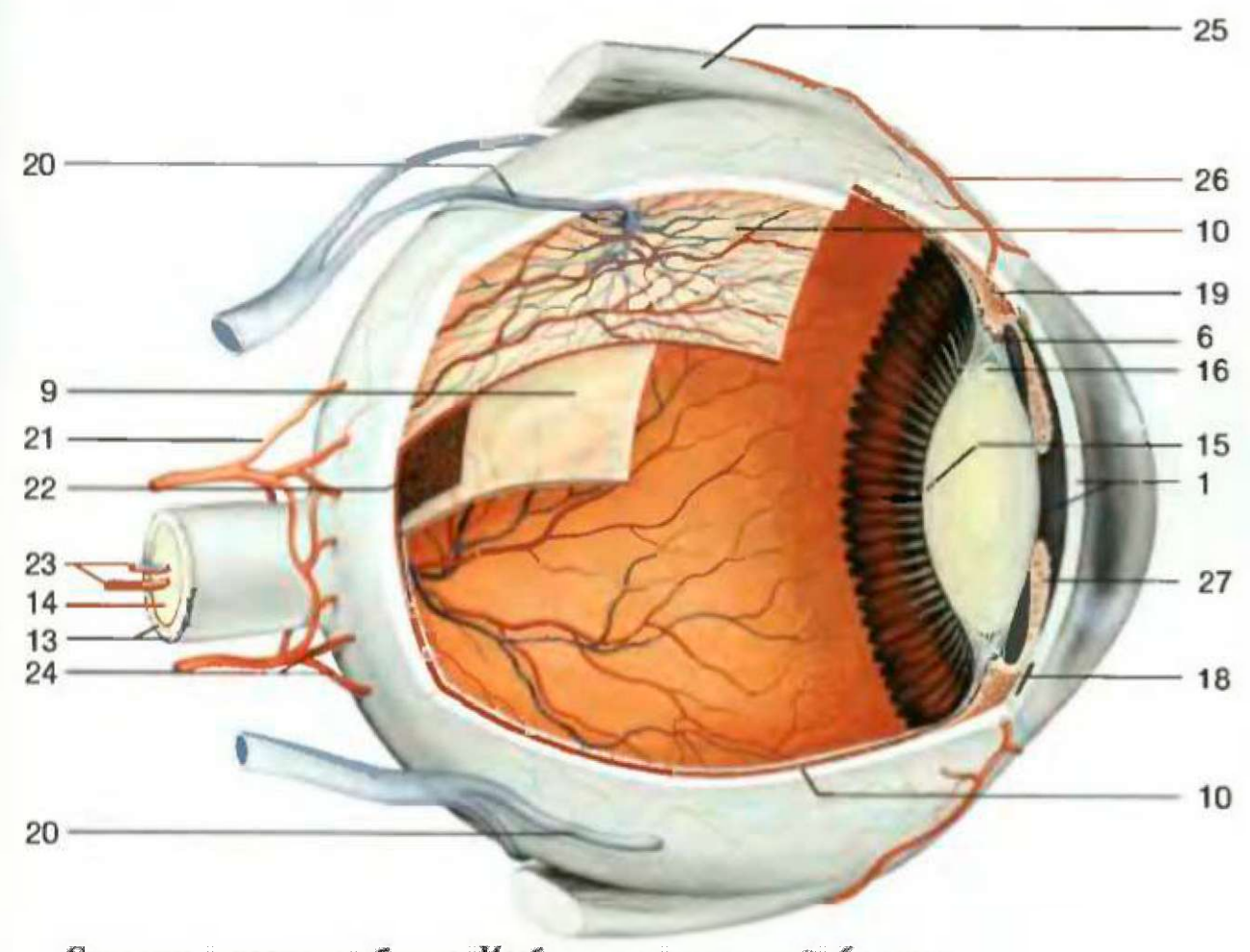

Строение глазного яблока. Изображение сосудистой оболочки глазного яблока (схема)

1 **Роговица** и передняя камера глаза
2 Радужная оболочка и хрусталик
3 Переходная зона между эпителием роговицы и конъюнктивы
4 Конъюнктива глазного яблока
5 **Ресничное тело**
a) Ресничные отростки (ресничный венец и ресничные складки)
в) Ресничный кружок (плоская часть)
6 Связка хрусталика
7 **Зубчатая линия**
8 Стекловидное тело
9 **Сетчатая оболочка**
10 **Сосудистая оболочка**
11 **Белочная оболочка**
12 Диск зрительного нерва
13 Твердая оболочка и подпаутинное пространство
14 **Зрительный нерв** (II пара)
15 Хрусталик (задний полюс)
16 Экватор хрусталика
17 **Хрусталик** (передний полюс)
18 Шлеммов канал
19 Ресничная мышца
20 Водоворотная вена
21 Длинная задняя ресничная артерия
22 Пигментный эпителий сетчатки
23 Центральная артерия и вена сетчатки
24 Короткие задние ресничные артерии
25 Наружная глазничная мышца
26 Передняя ресничная артерия
27 **Радужная оболочка**

1 **Cornea** et camera anterior bulbi
2 Iris et lens
3 Limbus corneae
4 Coniunctiva bulbi
5 **Corpus ciliare**
a) corona ciliaris et procc. ciliares
b) pars plana – orbiculus ciliaris
6 Zonula ciliaris
7 **Ora serrata**
8 Corpus vitreum
9 **Retina** – pars optica
10 **Choroidea**
11 **Sclera**
12 Papilla n. ogtici
13 Dura mater et spatium intervaginale
14 **N. opicus** – II
15 Facies post. lentis
16 Aequator lentis
17 **Lens** – facies ant. lentix
18 Kanal Schlemma
19 M. ciliaris
20 V. vorticosa
21 A. ciliaris post. longa
22 Pars pigmentosa retinae
23 A. et v. centralis retinae
24 Aa. ciliares post. breves
25 M. orbitalis ext.
26 A. ciliaris ant.
27 **Iris**

Хрусталик (экватор), передний полюс находится справа

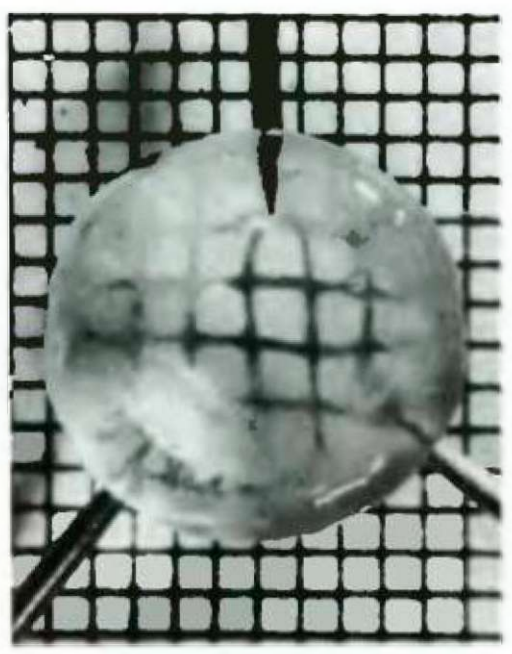

Хрусталик (передний вид). Обратите внимание на эффект увеличения

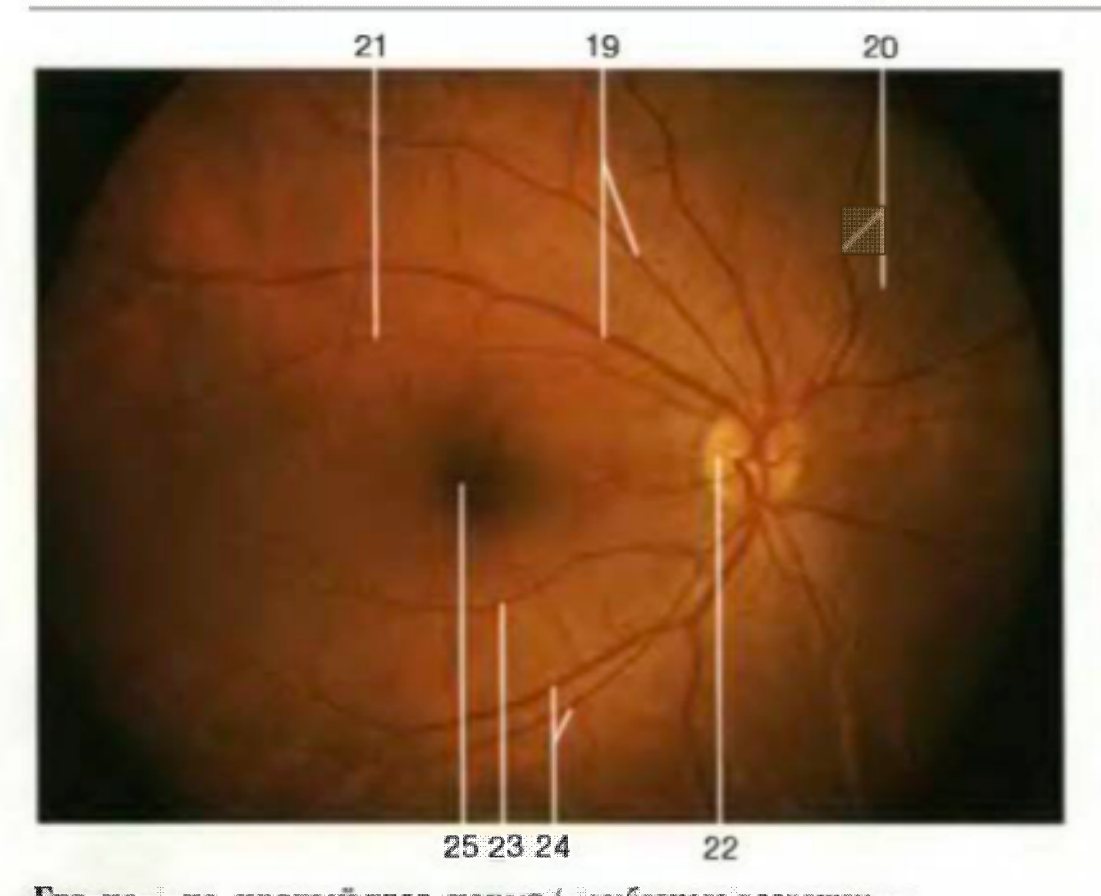

Глазное дно, правый глаз, норма (с любезного разрешения проф. др. Р. Окамура, отделение глаза, Университет Кумамото/Япония). Обратите внимание, что артерии меньше и тоньше, чем вены

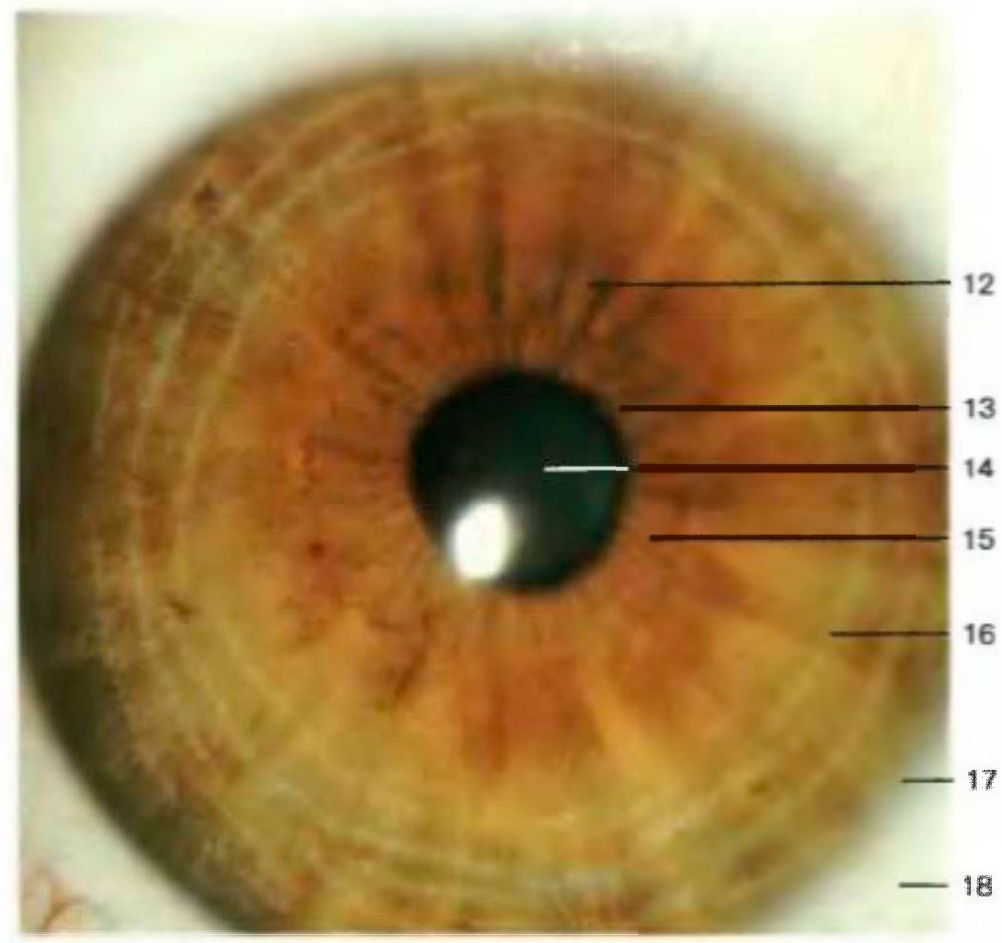

Передняя камера человеческого глаза (с любезного разрешения проф. др. Дж. О. Х. Неймана, отделение глаза, Университет Эрлангена, ФРГ). Видна окрашенная радужная оболочка и передняя поверхность хрусталика

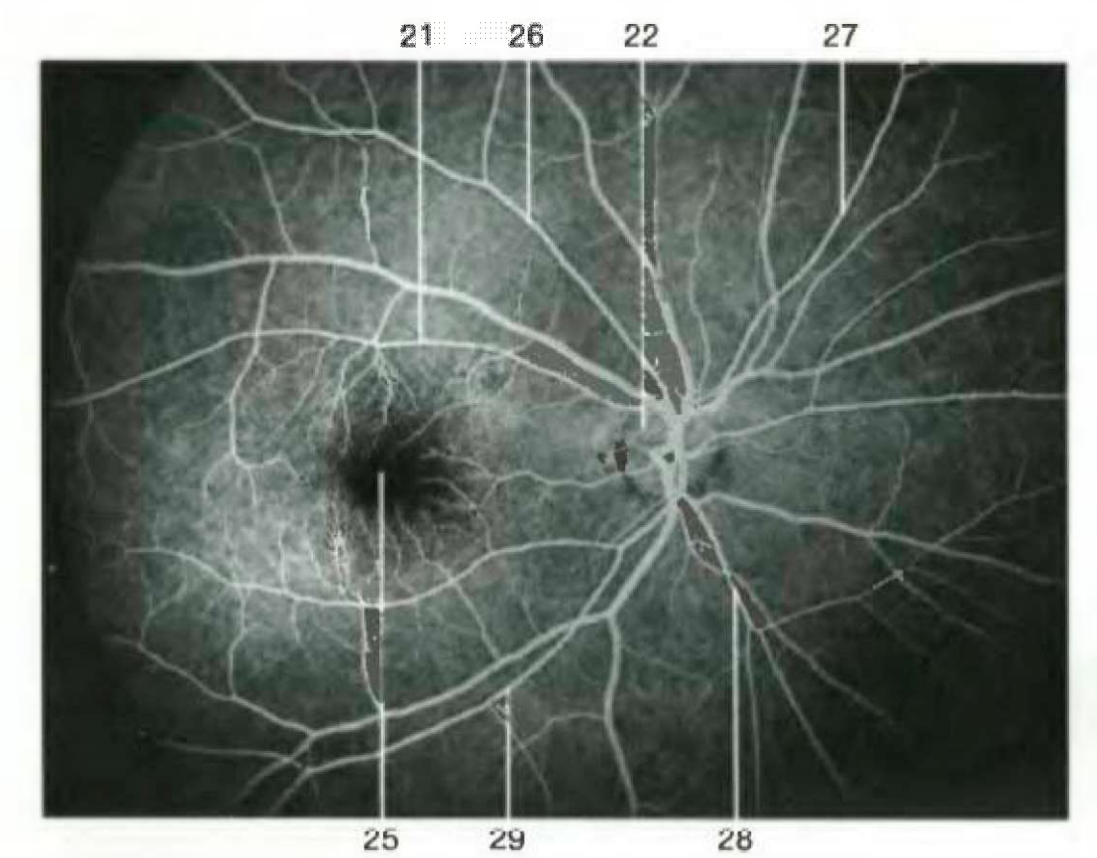

Флуоресцентная ангиография правого глаза; сосуды сетчатки. То же изображение, что и выше. (С любезного разрешения проф. др. Р. Окамура, отделение глаза, Университет Кумамото/Япония.)

1 Передняя и задняя решетчатые артерии
2 Длинная и короткая **задние ресничные артерии**
3 Зрительный нерв и **зрительная артерия**
4 Центральная артерия сетчатки
5 Артерии сетчатки
6 Надблоковая артерия
7 Надглазничная артерия
8 Задняя носовая артерия
9 **Передняя ресничная артерия**
10 Артерии радужной оболочки
11 Большой артериальный круг радужной оболочки
12 Складка радужной оболочки
13 Ресничный край радужной оболочки
14 Передний полюс хрусталика
15 Малое кольцо радужной оболочки
16 Большое кольцо радужной оболочки
17 Край роговицы или лимб
18 Склера
19 Верхняя височная артерия и вена сетчатки
20 Верхняя носовая артерия и вена сетчатки
21 Верхняя артерия пятна
22 **Диск зрительного нерва**
23 Нижняя артерия пятна
24 Нижняя височная артерия и вена
25 **Центральная ямка и пятно**
26 Верхняя височная артерия
27 Верхняя носовая артерия
28 Нижняя носовая артерия
29 Нижняя височная артерия
} сетчатки

1 Aa. ethmoidales ant. et post.
2 **Aa. ciliares post.** longi et breves
3 N. opticus et **a. ophthalmica**
4 A. centralis retina
5 Aa. retinae
6 A. supratrochlearis
7 A. supraorbitalis
8 A. dorsalis nasi
9 **A. ciliaris ant.**
10 Aa. iridicae
11 Circulus arteriosus iridis major
12 Plica iridis
13 Margo pupillaris iridis
14 Facies ant. lentis
15 Anulus iridis minor
16 Anulus iridis major
17 Limbus corneae
18 Sclera
19 A. et v. temporalis sup. retinae
20 A. et v. med. retinae
21 A. macularis sup.
22 **Duscus n. optici**
23 A. macularis inf.
24 A. et v. temporalis inf. retinae
25 **Macula lutea** et **fovea centralis**
26 A. temporalis sup.
27 A. nasalis sup.
28 A. nasalis inf.
29 A. temporalis inf.
} retinae

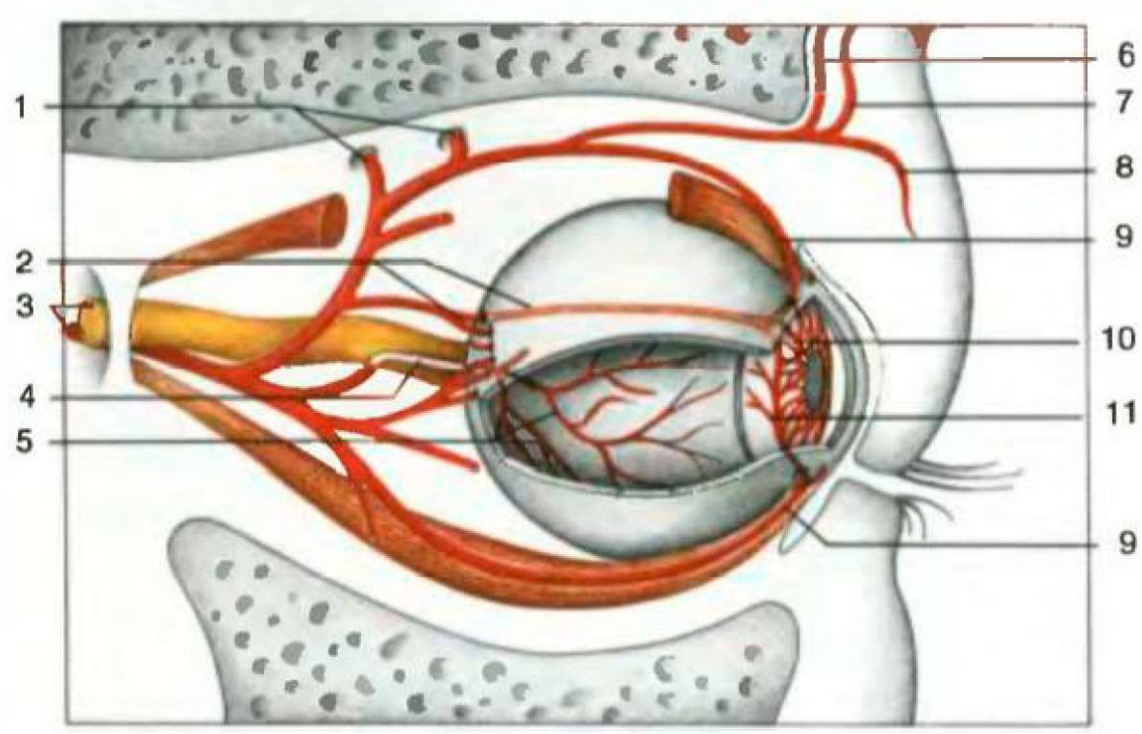

Схема глазничной артерии и ветвей

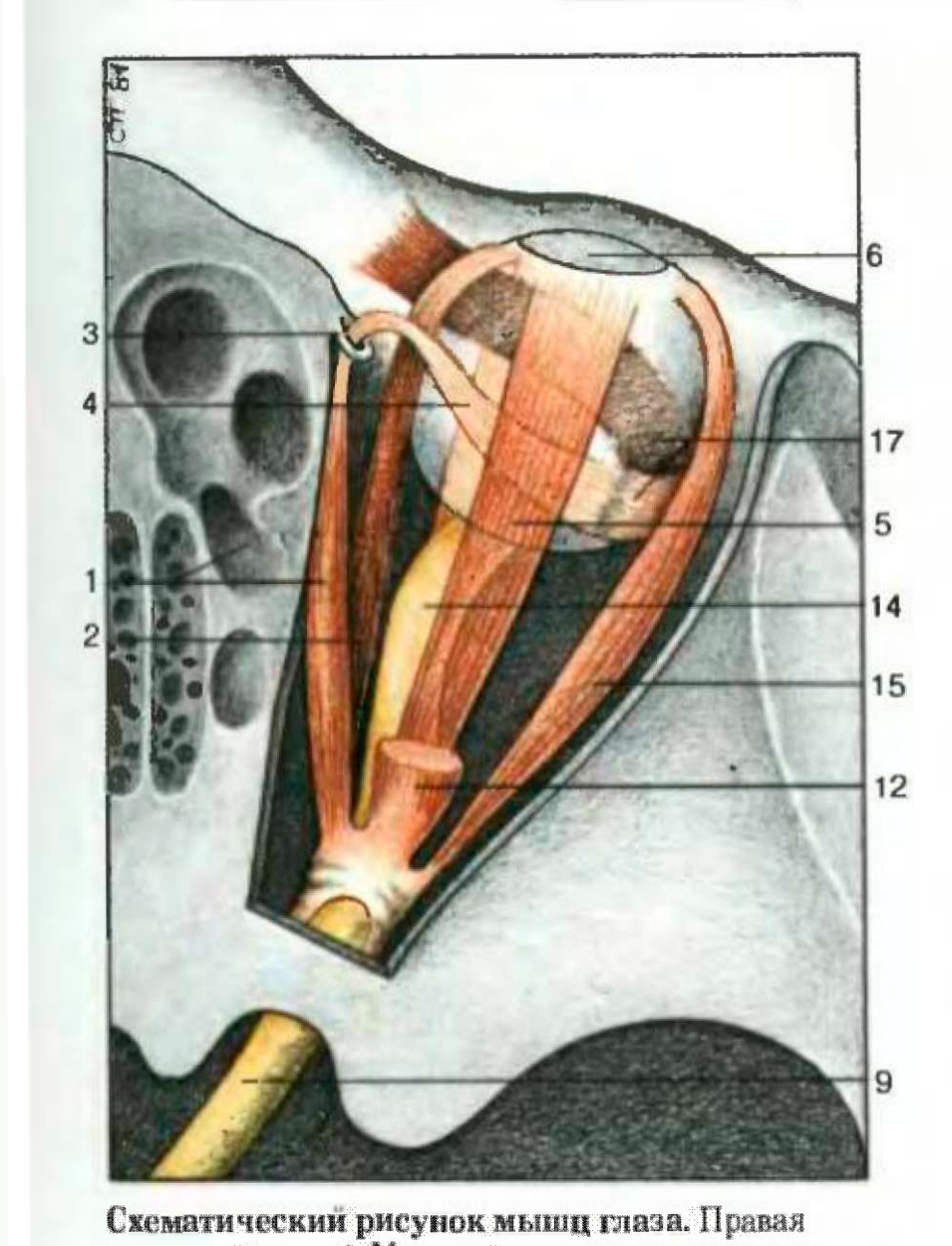

Схематический рисунок мышц глаза. Правая глазница (вверху). Мышца, поднимающая верхнее веко, сохранена

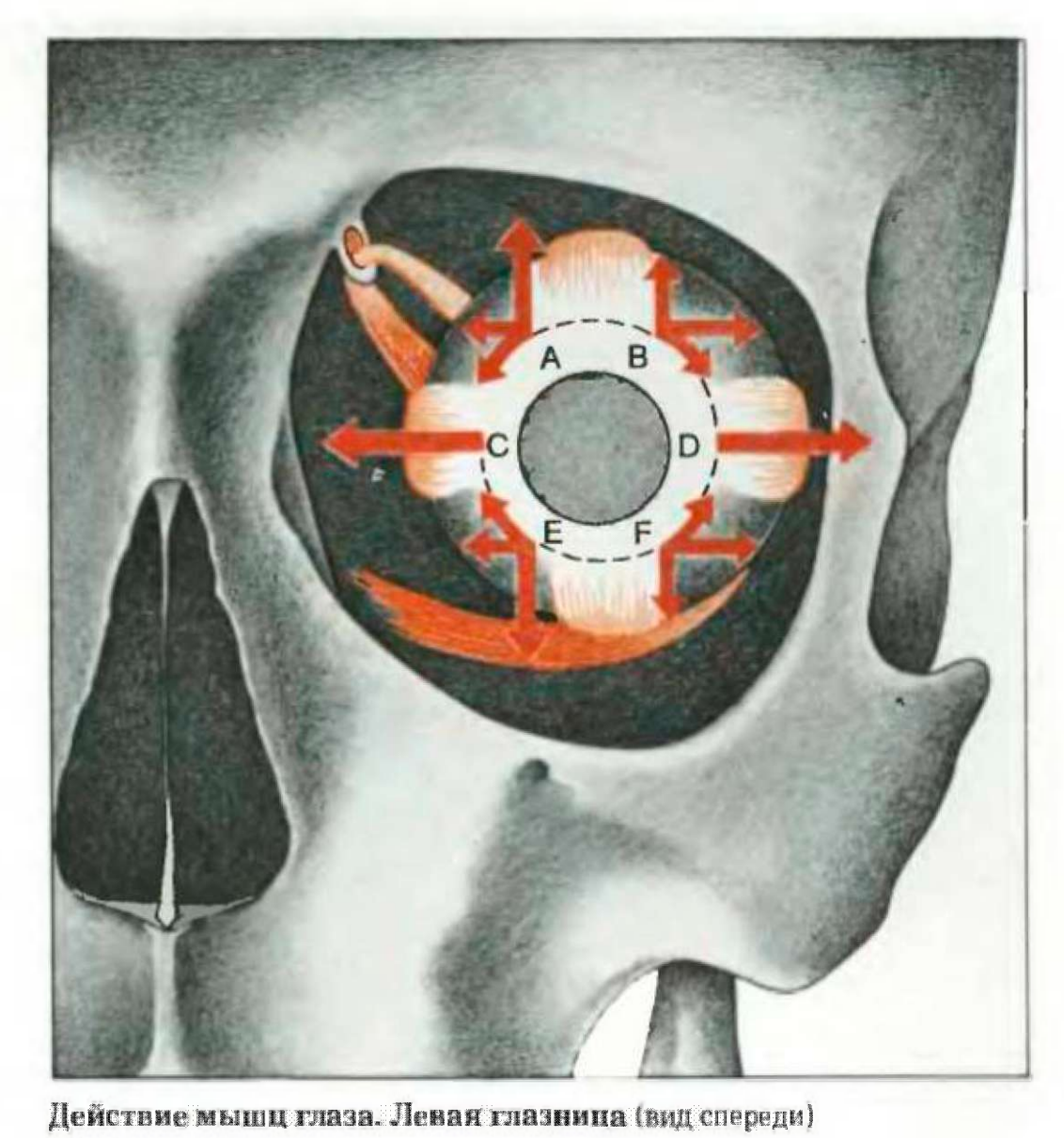

Действие мышц глаза. Левая глазница (вид спереди)

A Верхняя прямая мышца	A M. rectus sup.
B Нижняя косая мышца	B M. obliquus inf.
C Средняя прямая мышца	C M. rectus med.
D Боковая прямая мышца	D M. rectus lat.
E Нижняя прямая мышца	E M. rectus inf.
F Верхняя косая мышца	F M. obliquus sup.

Правая глазница с глазным яблоком и мышцами глаза (сверху). Крыша глазницы удалена, верхняя прямая мышца и мышца, поднимающая верхнее веко, сохранены

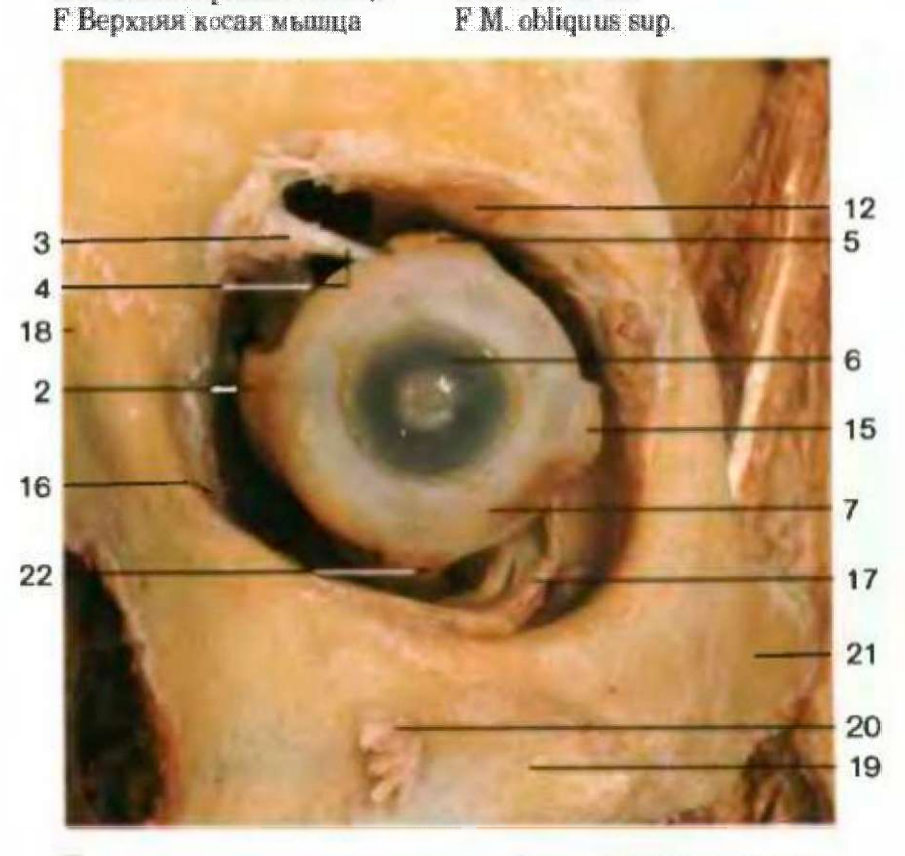

Левая глазница с глазным яблоком и мышцами глаза (вид спереди). Веко, конъюнктива и элементы слезного мешка удалены

1 **Верхняя косая мышца** и ячейки решетчатой кости
2 **Срединная прямая мышца**
3 Блок
4 Сухожилие верхней косой мышцы
5 **Верхняя прямая мышца**
6 Роговица
7 Глазное яблоко
8 Зрительный перекрест
9 Зрительный нерв (внутричерепная часть)
10 Внутренняя сонная артерия
11 **Общее угловое сухожилие**
12 Мышца, поднимающая верхнее веко
13 **Верхняя прямая мышца**
14 Зрительный нерв (внечерепная часть)
15 **Боковая прямая мышца**
16 Носослезный проток
17 **Нижняя косая мышца**
18 Носовая кость
19 Верхняя челюсть
20 Подглазничное отверстие и нервы
21 Скуловая кость
22 **Нижняя прямая мышца**

1 **M. obliquus sup.** et cellulae ethmoidales
2 **M. rectus med.**
3 Trochlea
4 Tendo m. obliqui sup.
5 **M. rectus sup.**
6 Cornea
7 Bulbus oculi
8 Chiasma opticum
9 N. opticum (pars intracranialis)
10 A. carotis int.
11 **Anulus tendineus communis**
12 M. levator palpebrae sup.
13 **M. rectus sup.**
14 N. opticus (pars extracranialis)
15 **M. rectus lat.**
16 Canalis nasolacrimalis
17 **M. obliquus inf.**
18 Os nasale
19 Maxilla
20 For. infraorbitale et nn. infraorbitales
21 Os zygomaticum
22 **M. rectus inf.**

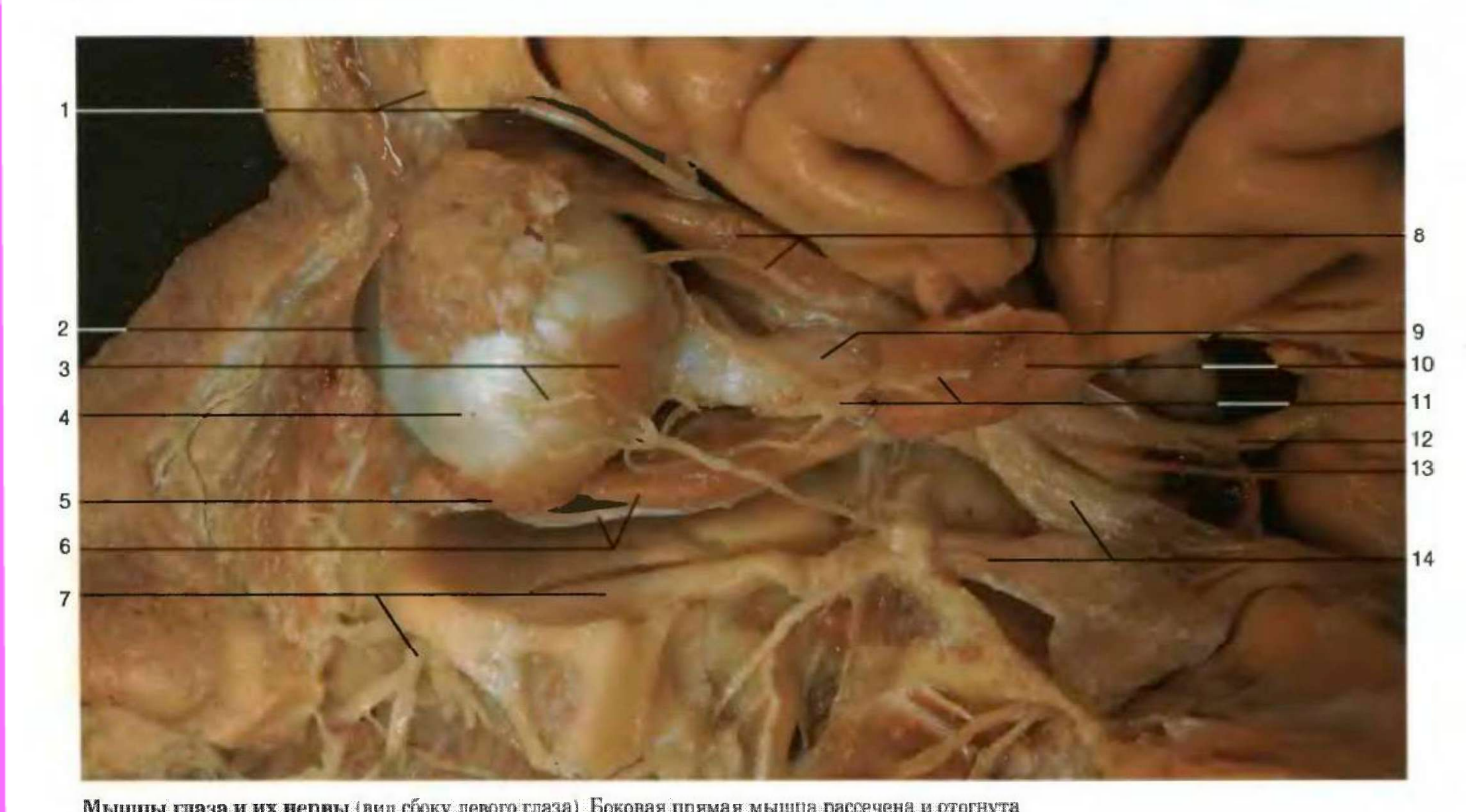

Мышцы глаза и их нервы (вид сбоку левого глаза). Боковая прямая мышца рассечена и отогнута

Левая глазница с мышцами глаза (вид спереди). Глазное яблоко удалено

1 Надглазничный нерв
2 Роговица
3 Место рассечения боковой прямой мышцы
4 Глазное яблоко (склера)
5 **Нижняя косая мышца**
6 **Нижняя прямая мышца** и нижняя ветвь глазодвигательного нерва
7 Нижнеглазничный нерв
8 Верхняя прямая мышца и слезный нерв
9 Зрительный нерв
10 **Боковая прямая мышца**
11 Ресничный узел и отводящий нерв
12 Глазодвигательный нерв
13 Блоковый нерв
14 Глазничный нерв (вторая ветвь V пары) и верхнечелюстной нерв (вторая ветвь V пары)
15 Блок и сухожилие верхней косой мышцы
16 **Верхняя косая мышца**
17 **Средняя прямая мышца**
18 Мышца, поднимающая верхнее веко
19 **Верхняя прямая мышца**
20 **Нижняя прямая мышца**
21 Большое крыло хряща
22 Надглазничный нерв и мышца, поднимающая верхнее веко
23 Мышца, поднимающая верхнюю губу

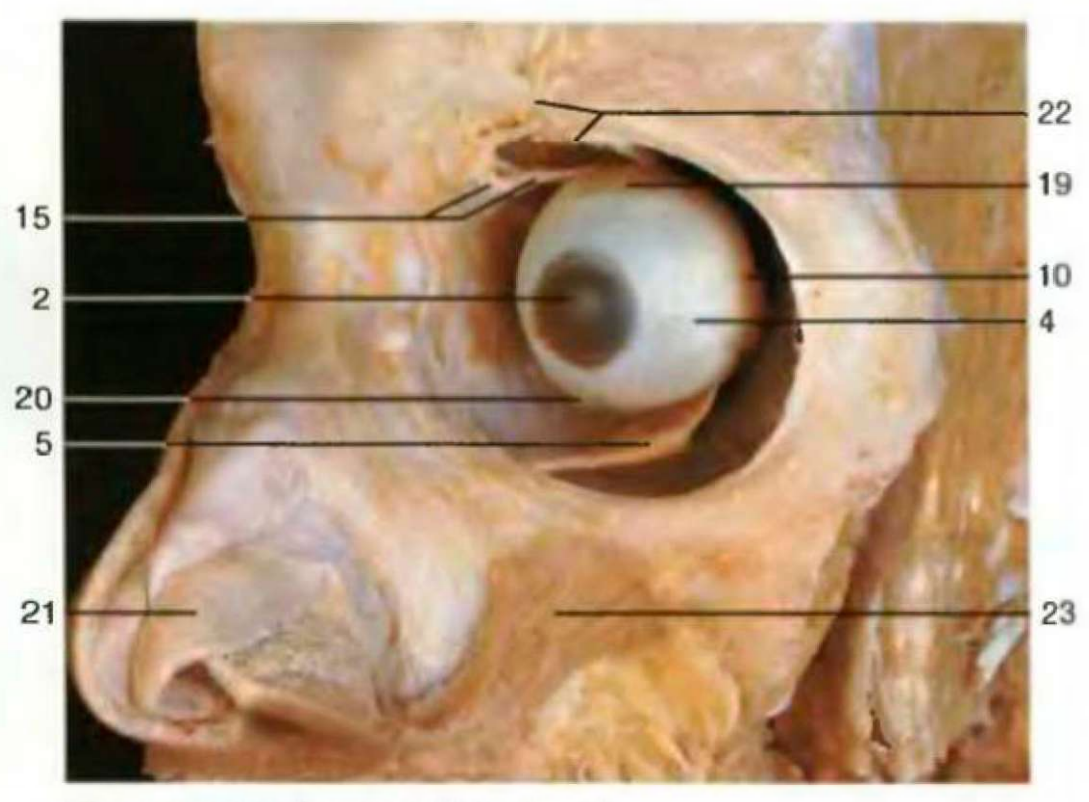

Мышцы глаза (передне-боковой вид)

1 N. supraorbitalis
2 Cornea
3 M. rectus lat.
4 Bulbus oculi (sclera)
5 **M. obliquus inf.**
6 **M. rectus inf.** et r. inf. n. oculomotorii
7 M. infraorbitalis
8 M. rectus sup. et n. lacrimalis
9 N. opticus
10 **M. rectus lat.**
11 Ggl. ciliare et n. abducens
12 Ramus sup. n. oculomotorii
13 N. trochlearis
14 N. ophthalmicus – V_1 et n. maxillaris – V_2
15 Trochlea et tendo m. obliqui sup.
16 **M. obliquus sup.**
17 **M. rectus med.**
18 M. levator palpebrae sup.
19 **M. rectus sup.**
20 **M. rectus inf.**
21 Cartilago alaris major
22 N. supraorbitalis et m. levator palpebrae sup.
23 M. levator labii sup.

Срез проводящего пути зрительного анализатора (вид снизу). Лобная доля сверху, средний мозг рассечен

1 Медиальная обонятельная полоска
2 Обонятельный треугольник
3 Латеральная обонятельная полоска
4 Передняя продырявленная субстанция
5 Глазодвигательный нерв
6 Сосцевидное тело
7 Ножка мозга
8 **Латеральное коленчатое тело**
9 Медиальное коленчатое тело
10 **Подушка таламуса**
11 Зрительный пучок
12 Валик мозолистого тела (соединительные волокна)
13 Клин
14 Обонятельная луковица
15 Обонятельный тракт
16 **Зрительный нерв**
17 Воронка
18 Передняя спайка
19 **Колено зрительного пучка**
20 **Зрительный тракт**
21 Межножковая ямка и задняя продырявленная субстанция
22 Блоковый нерв
23 Черная субстанция
24 Водопровод мозга
25 **Зрительная кора**
26 Линия Геннари
27 Извилина зрительной коры
28 **Борозда птичьей шпоры**

1 Stria olfactoria med.
2 Trigonum olfactorium
3 Stria olfactoria lat.
4 Substantia perforata ant.
5 N. oculomotorius
6 Corpus mamillare
7 Crus cerebri
8 **Corpus geniculatum lat.**
9 Corpus geniculatum med.
10 **Pulvinar thalami**
11 Radiatio optica
12 Splenium corporis callosi fibrae commissurales
13 Cuneus
14 Bulbus olfactorius
15 Tractus olfactorius
16 **N. opticus**
17 Infundibulum
18 Commissura atn.
19 **Radiatio optica**
20 **Tractus opticus**
21 Substantia perforata post. et fossa interpeduncularis
22 N. trochlearis
23 Substantia nigra
24 Aqueductus mesencephali
25 **Area striata**
26 Stria ext.
27 Gyrus arae striatae
28 **Sulcus calcarinus**

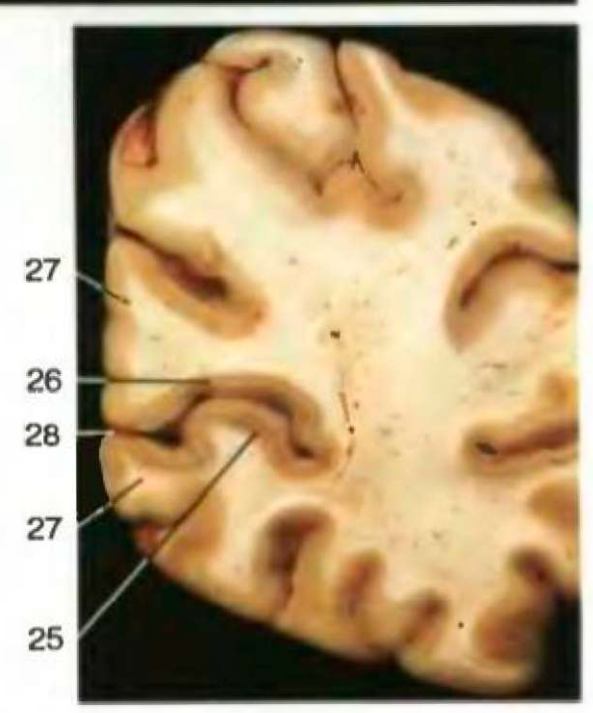

Фронтальный разрез на уровне зрительной зоны затылочной доли