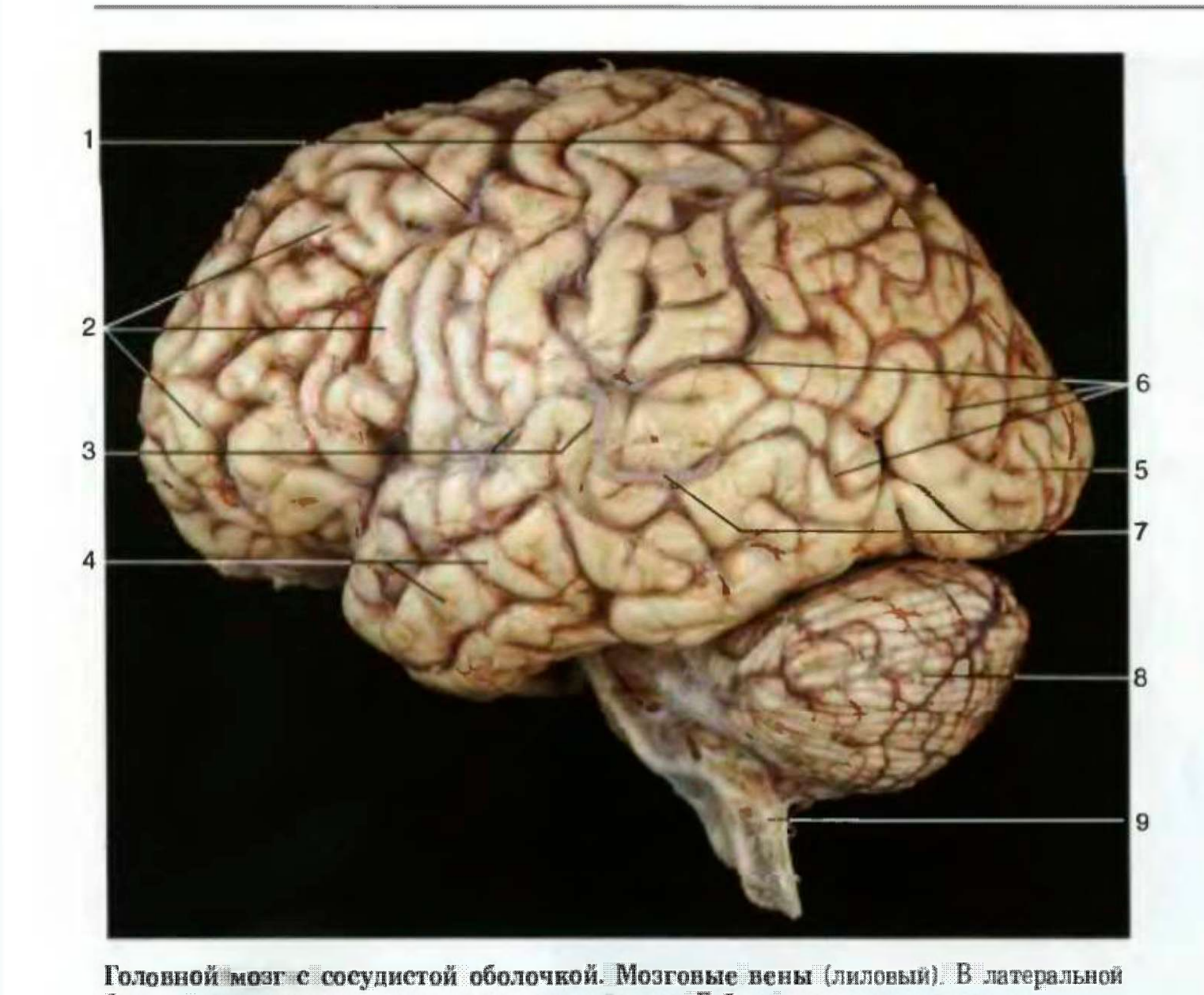

1 Верхние мозговые вены и теменная доля
2 Лобная доля
3 Поверхностная средняя мозговая вена и **цистерна латеральной мозговой ямки**
4 Височная доля
5 Затылочная доля
6 Нижние мозговые вены и поперечная затылочная борозда
7 Нижняя вена анастамоза
8 Мозжечок
9 Продолговатый мозг

1 Vv. cerebri sup. et lobus parietalis
2 Lobus frontalis
3 V. cerebri media superf. et **cisterna fossae lat. cerebri**
4 Lobus temporalis
5 Lobus occipitalis
6 Vv. cerebri inf. et sulcus occipitalis tranversus
7 V. anastomotica inf.
8 Cerebellum
9 Medulla oblongata

Головной мозг с сосудистой оболочкой. Мозговые вены (лиловый). В латеральной борозде можно увидеть цистерну латеральной ямки. Лобная доля находится слева

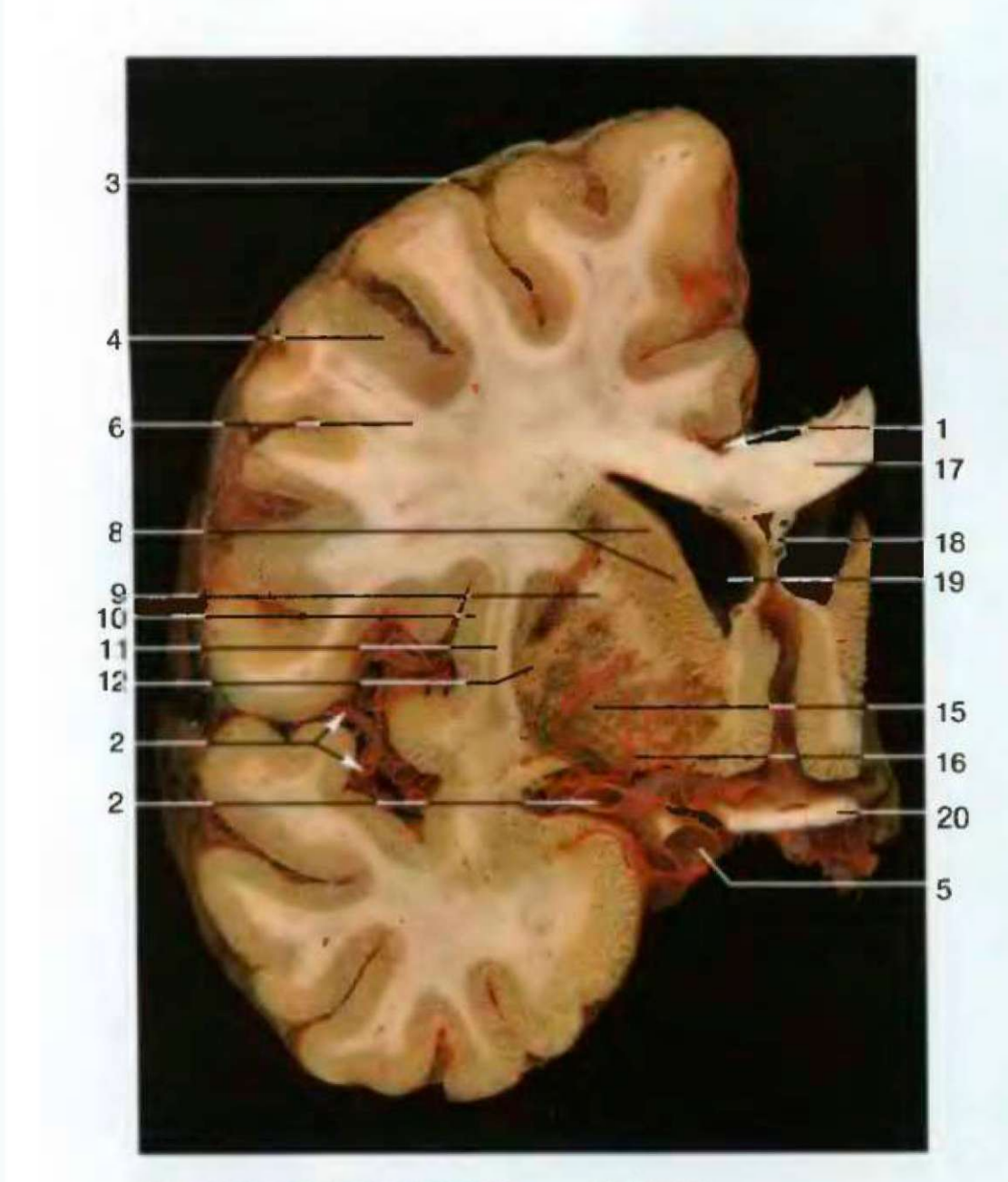

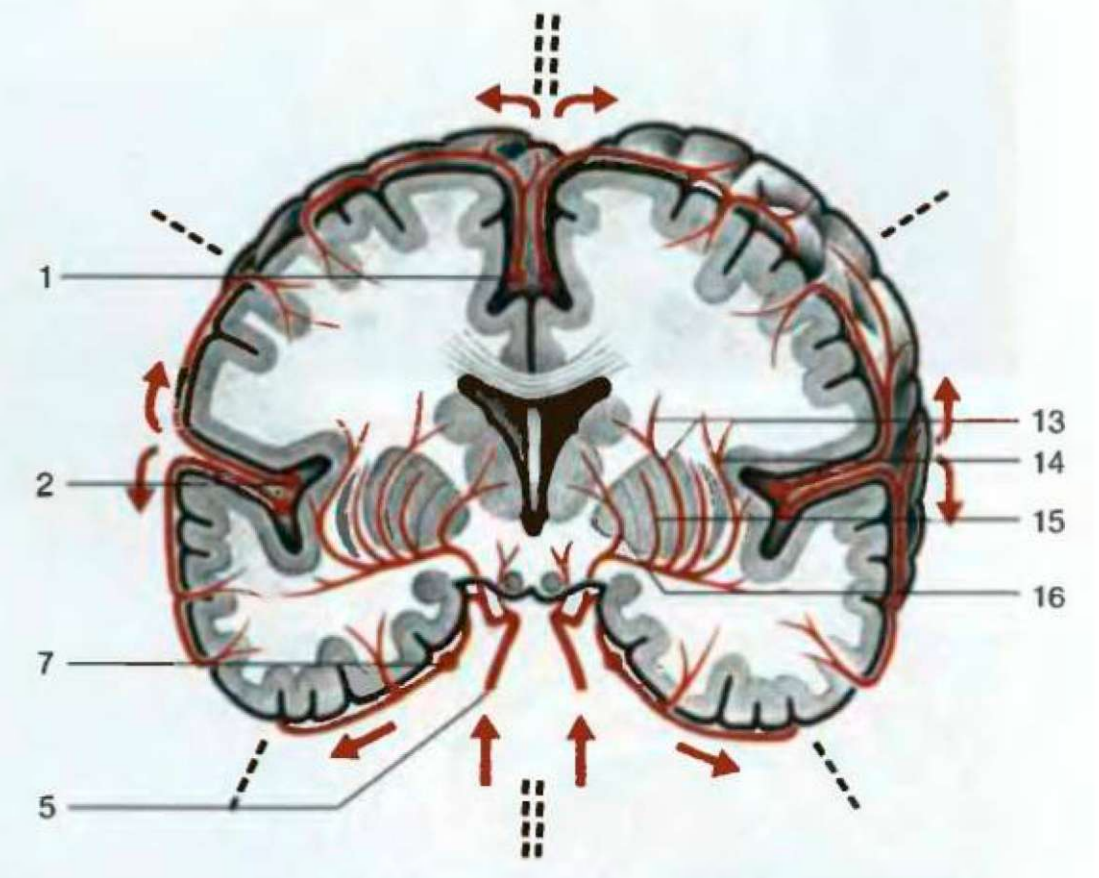

Артерии головного мозга. Венечный разрез. Области снабжены корковыми и центральными артериями. Пунктирными линиями обозначены границы снабжаемых артериями областей; стрелки: направления токов крови

◁

Венечный разрез через правое полушарие, видна паутинная и сосудистая оболочки и артериальное кровоснабжение (вид спереди)

1 **Передняя мозговая артерия**
2 **Средняя мозговая артерии**
3 Паутинная оболочка
4 Кора
5 **Внутренняя сонная артерия**
6 Лобная доля (белое вещество)
7 **Задняя мозговая артерия**
8 Хвостатое ядро
9 Внутренняя капсула
10 Островковая доля
11 Ограда
12 Скорлупа
13 Задняя ветвь полосатого тела
14 Островковая артерия
15 Паллидо-стриарная артерия
16 Таламическая артерия
17 Мозолистое тело
18 Прозрачная перегородка
19 Боковой желудочек
20 Зрительный перекрест

1 **A. cerebri ant.**
2 **A. cerebri media**
3 Arachnoidea
4 Cortex
5 **A. carotis inf.**
6 Corpus medullare
7 **A. cerebri post.**
8 Nucl. caudatus
9 Capsula interna
10 Cortex insulae
11 Claustrum
12 Putamen
13 A. striata post.
14 A. insularis
15 Globus pallidus et a. pallidostriata
16 A. thalamica
17 Corpus callosum
18 Septum pellucidum
19 Ventriculus lat.
20 Chiasma opticum

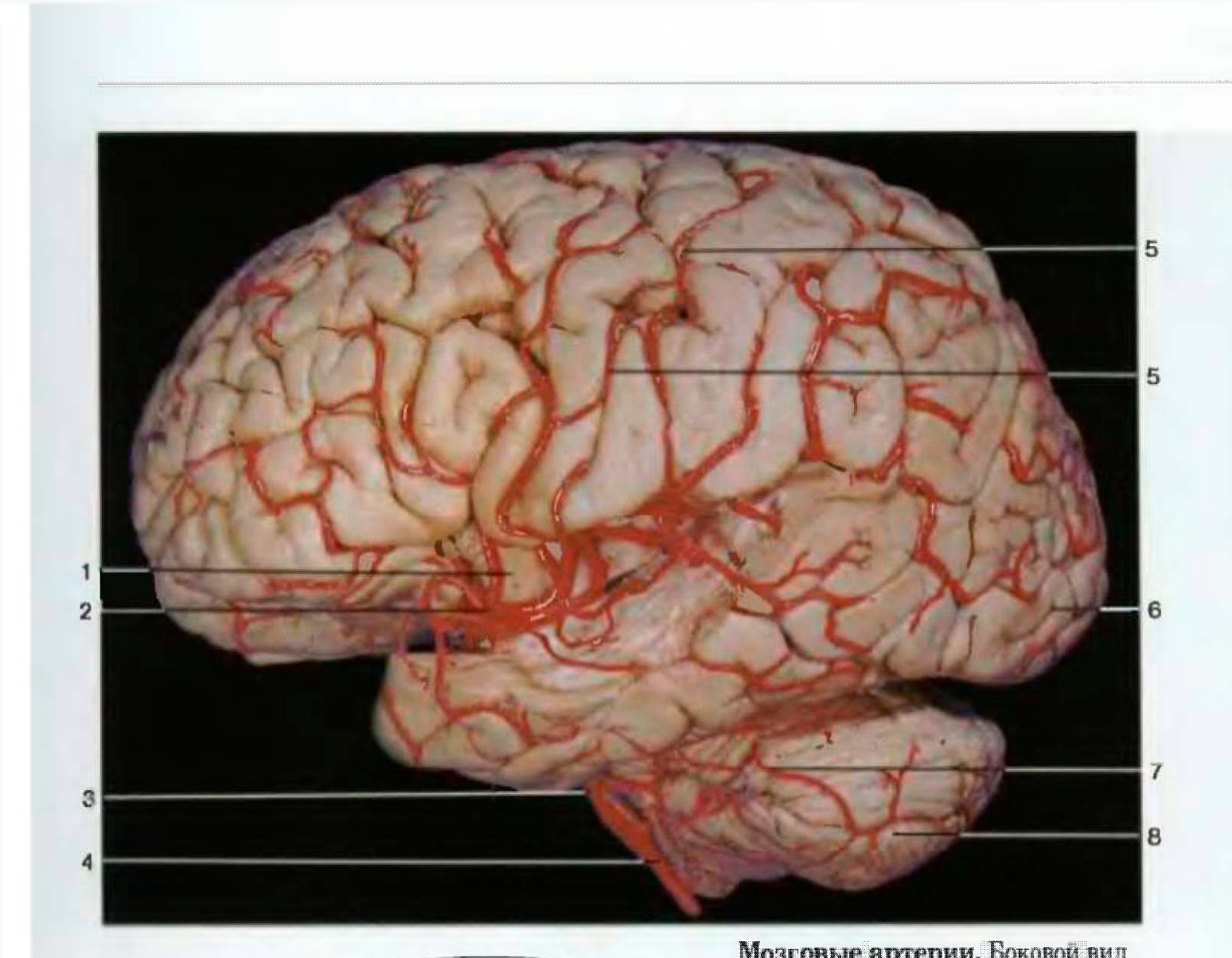

1 Островок
2 Средняя мозговая артерия
а) теменные ветви,
б) височные ветви
3 Основная артерия
4 Позвоночная артерия
5 Центральная борозда
6 Затылочная доля
7 Верхняя мозжечковая артерия
8 Мозжечок
9 Передняя мозговая артерия
10 Решетчатые артерии
11 Глазные артерии
12 Внутренняя сонная артерия
13 Задняя соединительная артерия
14 Задняя мозговая артерия
15 Передняя нижняя мозжечковая артерия
16 Задняя нижняя мозжечковая артерия

1 Insula
2 A. cerebri media
a) rr. parietalis
b) rr. temporales
3 A. basilaris
4 A. vertebralis
5 Sulcus centralis
6 Lobus occipitalis cerebri
7 A. sup. cerebelli
8 Cerebellum
9 A. cerebri ant.
10 Aa. ethmoidales
11 A. ophthalmica
12 A. carotis int.
13 A. communicans post.
14 A. cerebri post.
15 A. inf. ant. cerebelli
16 A. inf. post. cerebelli

Мозговые артерии. Боковой вид левого полушария. Верхняя часть височной доли удалена, виден островок и мозговые артерии

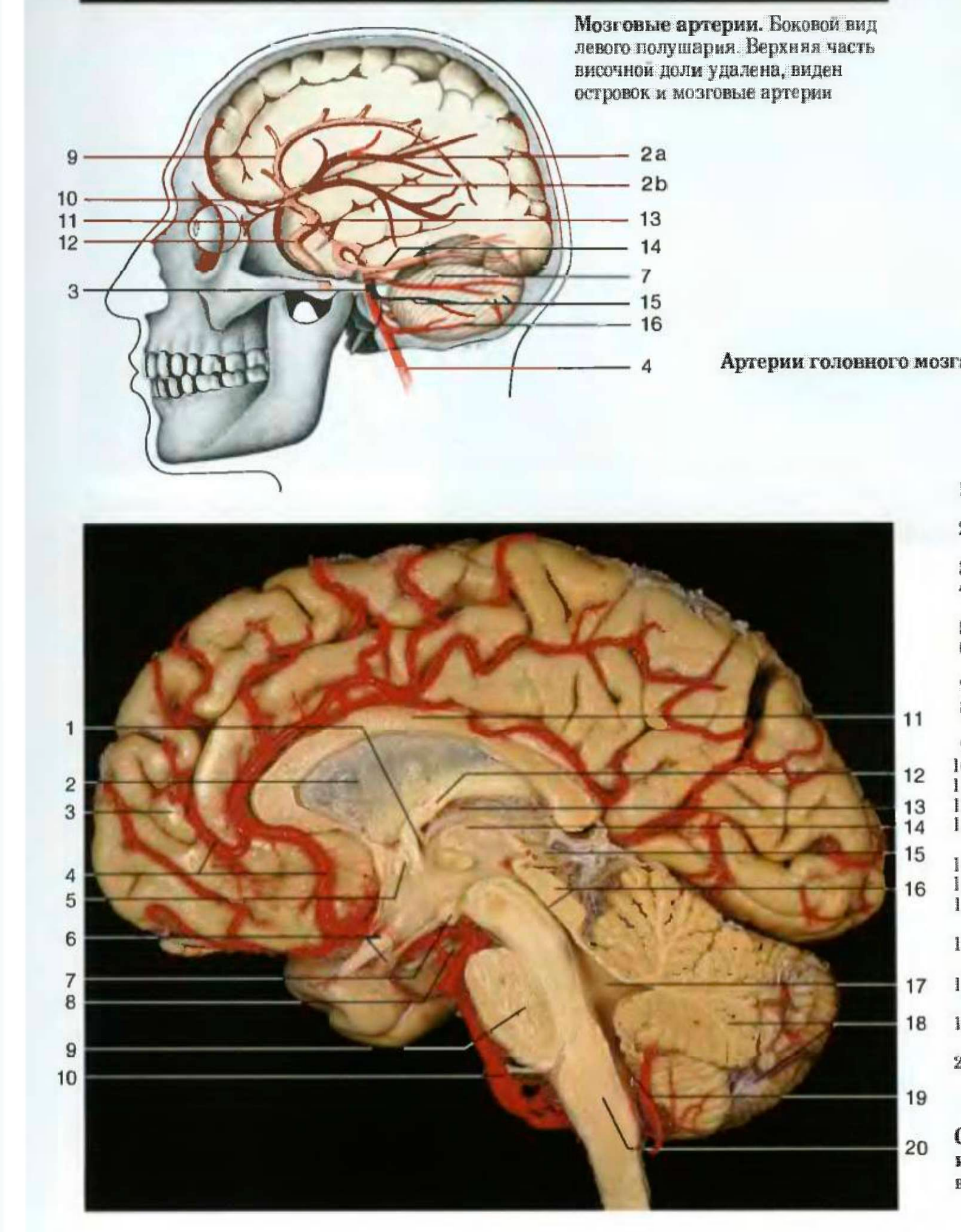

Артерии головного мозга

1 Межжелудочковое отверстие
2 Прозрачная перегородка
3 Лобная доля
4 **Передняя мозговая артерия**
5 Передняя спайка
6 Зрительный перекрест и воронка
7 Сосцевидное тело
8 Глазодвигательный нерв (III пара)
9 Мост
10 **Основная артерия**
11 Мозолистое тело
12 **Свод**
13 **Сосудистое сплетение**
14 **Третий желудочек**
15 Шишковидное тело
16 **Покрышка и водопровод мозга**
17 **Четвертый желудочек**
18 Мозжечок (древо жизни, червь)
19 Среднее отверстие Можанди
20 Продолговатый мозг

1 For. interventricularе
2 Septum pellucidum
3 Lobus frontalis
4 **A. cerebri ant.**
5 Commissura ant.
6 Chaisma opticum et infundibulum
7 Corpus mamillare
8 N. oculomotorius – III
9 Pons
10 **A. basilaris**
11 Corpus callosum
12 **Fornix**
13 **Plexus choroideus**
14 **Ventriculus tertius**
15 Corpus pineale
16 **Lamina tecti et aquaeductus mesencephali**
17 **Ventriculus quartus**
18 Cerebellum arbor vitae et vermis
19 Apertura mediana ventriculi quarti – for. Magendii
20 Medulla oblongata

Срединный разрез головного мозга и ствола мозга. В мозговые артерии введена красная смола

1 Передняя соединительная артерия
2 Левая **передняя мозговая артерия**
3 **Внутренняя сонная артерия**
4 Мост и левая **верхняя мозжечковая артерия**
5 **Передняя нижняя мозжечковая артерия**
6 **Задняя нижняя мозжечковая артерия**
7 Продолговатый мозг
8 **Правая передняя мозговая артерия**
9 Обонятельный тракт
10 Зрительный нерв
11 **Средняя мозговая артерия**
12 Воронка
13 Глазодвигательный нерв и **задняя соединительная артерия**
14 **Задняя мозговая артерия**
15 **Основная артерия** и отводящий нерв (VI пара)
16 Передняя спинномозговая артерия
17 **Позвоночная артерия**
18 Мозжечок
19 Артерии лабиринта
20 Задняя спинномозговая артерия
21 Правая **верхняя мозжечковая артерия**
22 Обонятельная луковица

1 A. communicans ant.
2 **A. cerebri ant. sin.**
3 **A. carotis int.**
4 **A. sup. cerebelli** et pons
5 **A. inf. ant. cerebelli**
6 **A. inf. post. cerebelli**
7 Medulla oblongata
8 **A. cerebri ant. dext.**
9 Tractus olfactorius
10 N. opticus – II
11 **A. cerebri media**
12 Infundibulum
13 **A. communicans post.** et n. oculomotoris – III
14 **A. cerebri post.**
15 **A. basilaris** et n. abducens – VI
16 A. spinalis ant.
17 **A. vertebralis**
18 Cerebellum
19 Aa. labirinthi
20 A. spinalis post.
21 **A. sup. cerebelli**
22 Bulbus olfactorius

Артерии головного мозга (вид снизу). Лобная доля сверху; правая височная доля и мозжечок частично удалены

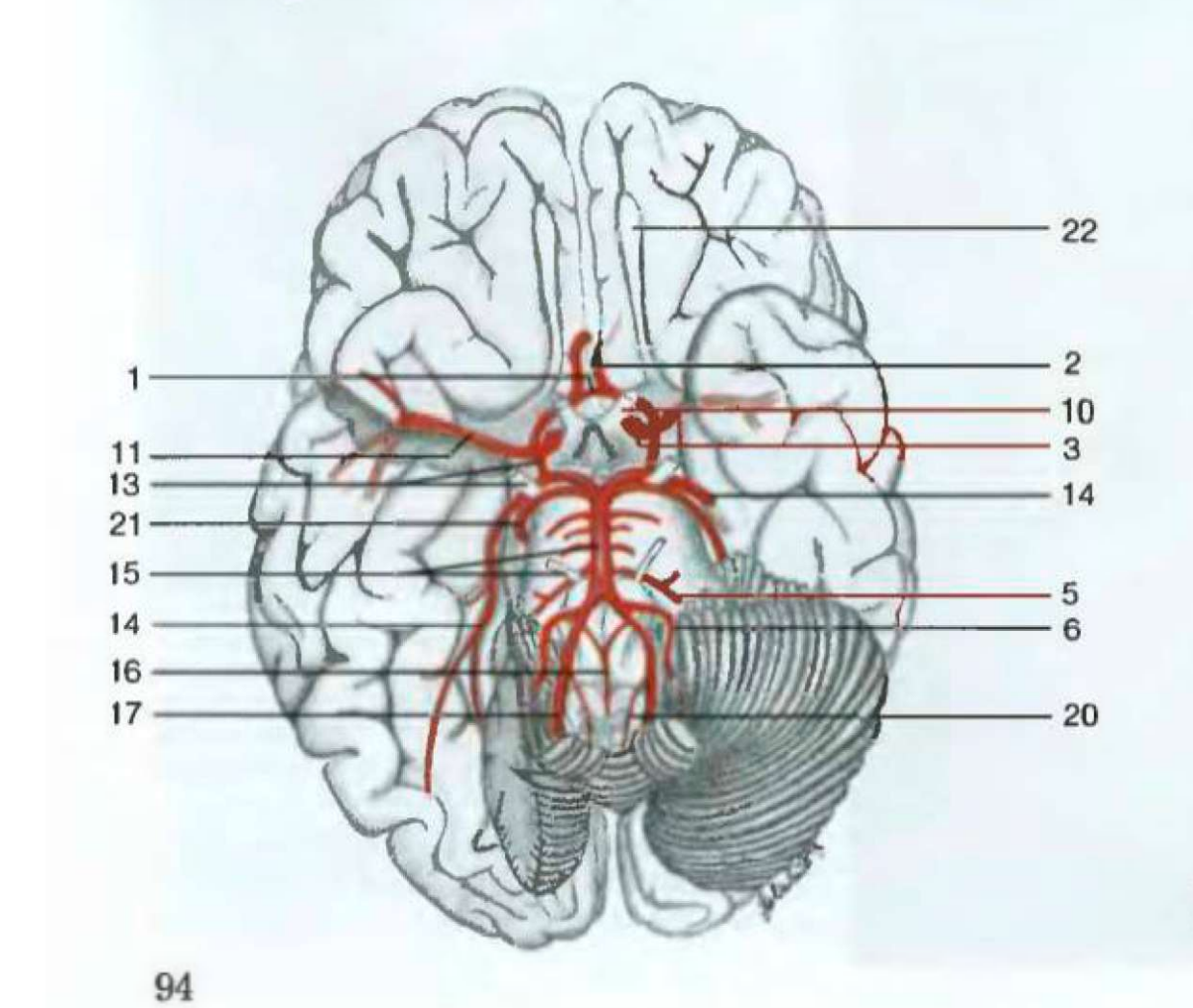

Артерии основания мозга, артериальное кольцо Виллиса (схема)

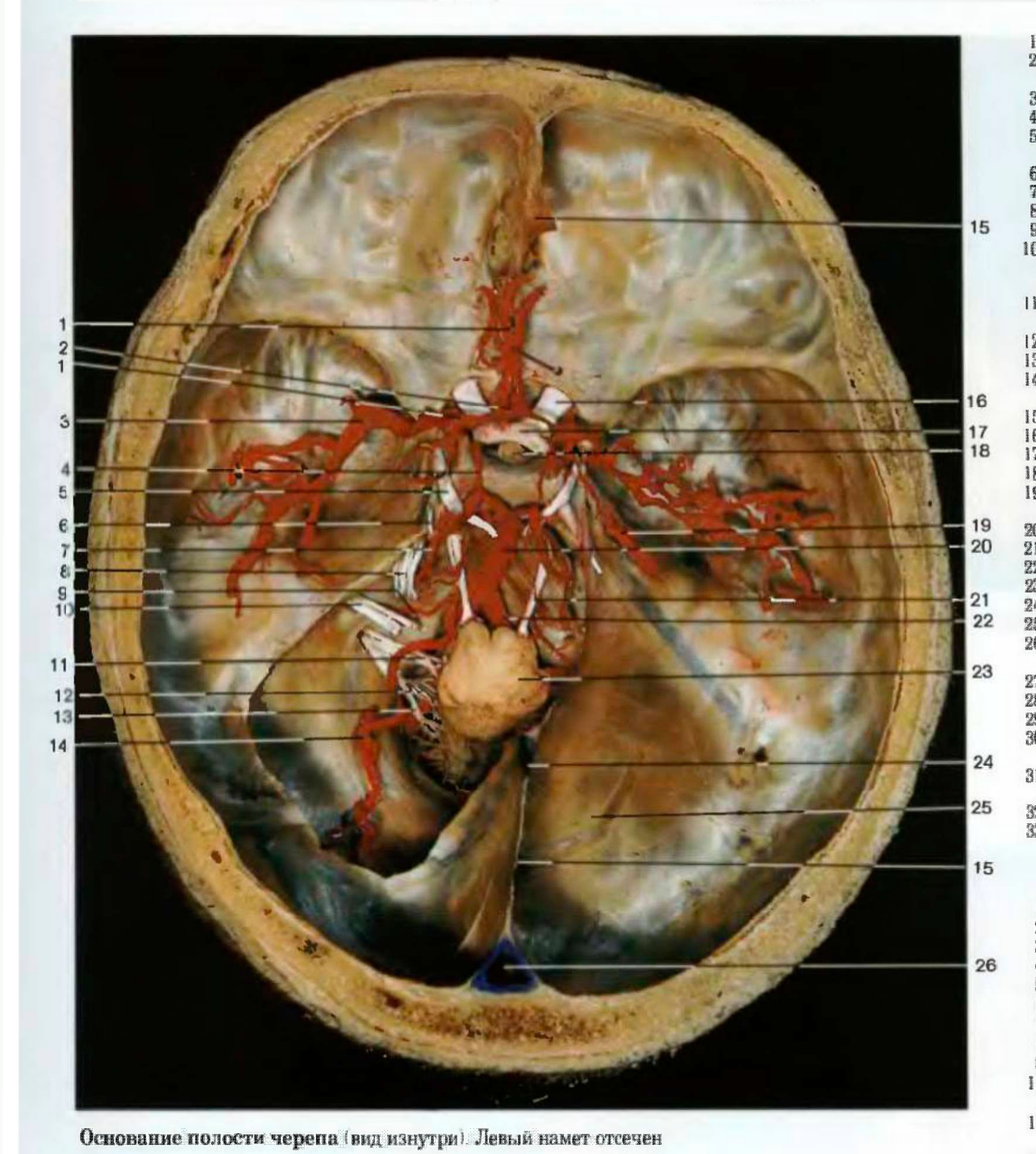

1 Передняя мозговая артерия
2 Передняя соединительная артерия
3 **Средняя мозговая артерия**
4 Задняя соединительная артерия
5 **Глазодвигательный нерв** (III пара)
6 **Блоковый нерв** (IV пара)
7 Задняя мозговая артерия
8 **Тройничный нерв** (V пара)
9 Внутренняя слуховая артерия
10 **Лицевой нерв** (VII пара) и **преддверно-улитковый нерв** (VIII пара)
11 **Языкоглоточный нерв** (IX пара) и **блуждающий нерв** (X пара)
12 **Подъязычный нерв** (XII пара)
13 **Добавочный нерв** (XI пара)
14 Передняя нижняя мозжечковая артерия
15 Мозговой серп
16 **Зрительный нерв** (II пара)
17 Зрительный перекрест
18 Воронка и гипофиз
19 Передняя сосудистая артерия и сосудистое сплетение
20 **Основная артерия**
21 **Отводящий нерв** (VI пара)
22 Позвоночные артерии
23 Продолговатый мозг
24 Нижний сагиттальный синус
25 Намет мозжечка
26 Верхний сагиттальный синус и сток пазух
27 Передняя спинномозговая артерия
28 Внутренняя сонная артерия
29 Верхняя мозжечковая артерия
30 Передняя нижняя мозжечковая артерия
31 Задняя нижняя мозжечковая артерия
32 Задняя спинномозговая артерия
33 Зрительная артерия

Основание полости черепа (вид изнутри). Левый намет отсечен

1 A. cerebri ant.
2 A. communicans ant.
3 **A. cerebri media**
4 A. communicans post.
5 **N. oculomotorius** – III
6 **N. trochlearis** – IV
7 A. cerebri post.
8 **N. trigeminus** – V
9 A. labyrinthi
10 **N. facialis** – VII et **n. vertibulocochlearis** – VIII
11 **N. glossopharyngeus** – IX et **n. vagus** – X
12 **N. hypoglossus** – XII
13 **N. accessorius** – XI
14 A. inf. ant. cerebelli
15 Falx cerebri
16 **N. opticus** – II
17 Chiasma opticum
18 Infundibulum et hypophysis
19 A. choroidea ant. et plexus choroideus
20 **A. basilaris**
21 **N. abducens** – VI
22 A. vertebralis dext. et sin.
23 Medulla oblongata
24 Sinus sagittalis inf.
25 Tentorium cerebelli
26 Sinus sagittalis sup. et confluens sinuum
27 A. spinalis ant.
28 A. carotis int.
29 A. sup. cerebelli
30 A. inf. ant. cerebelli
31 A. inf. post. cerebelli
32 A. spinalis post.
33 A. ophthalmica

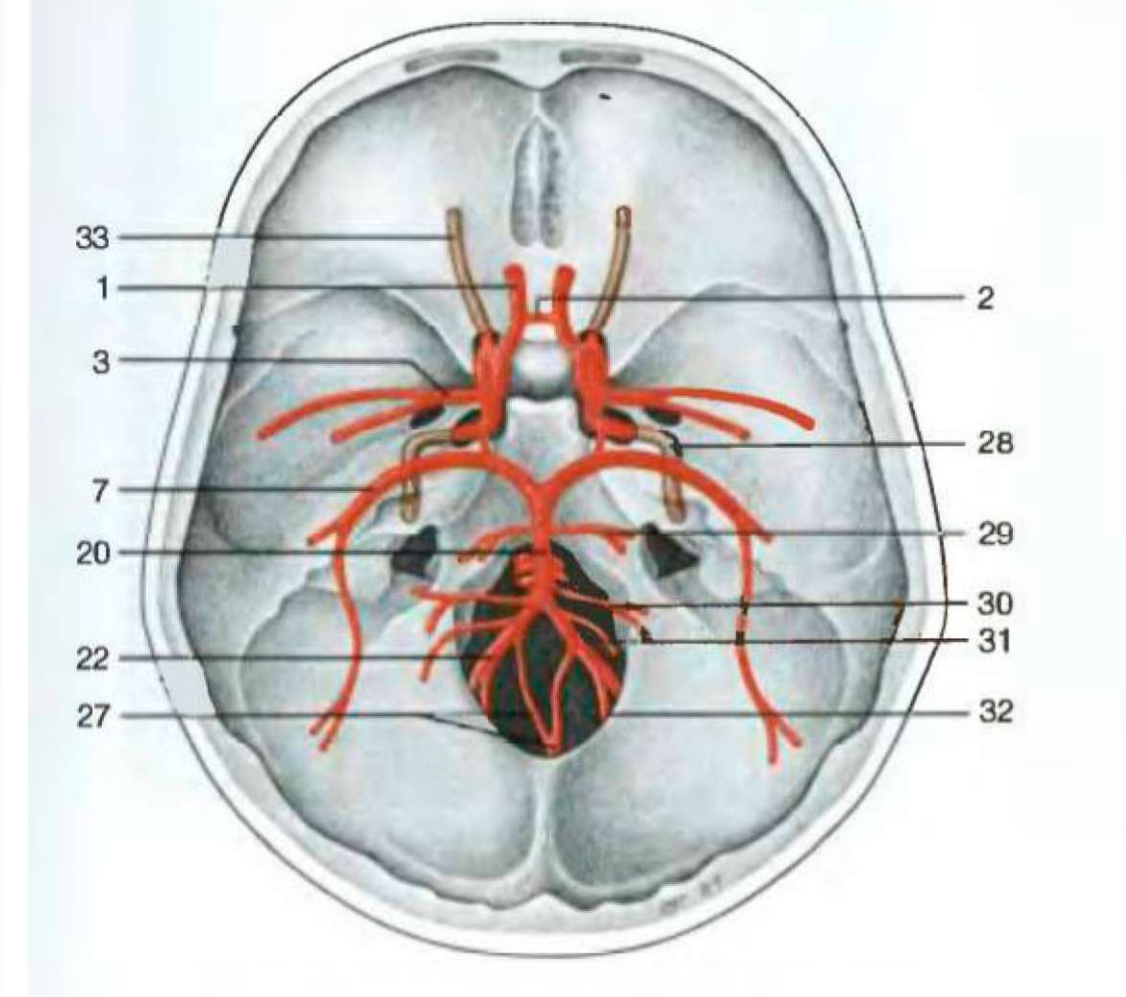

Артериальное кольцо Виллиса (вид сверху; схема)

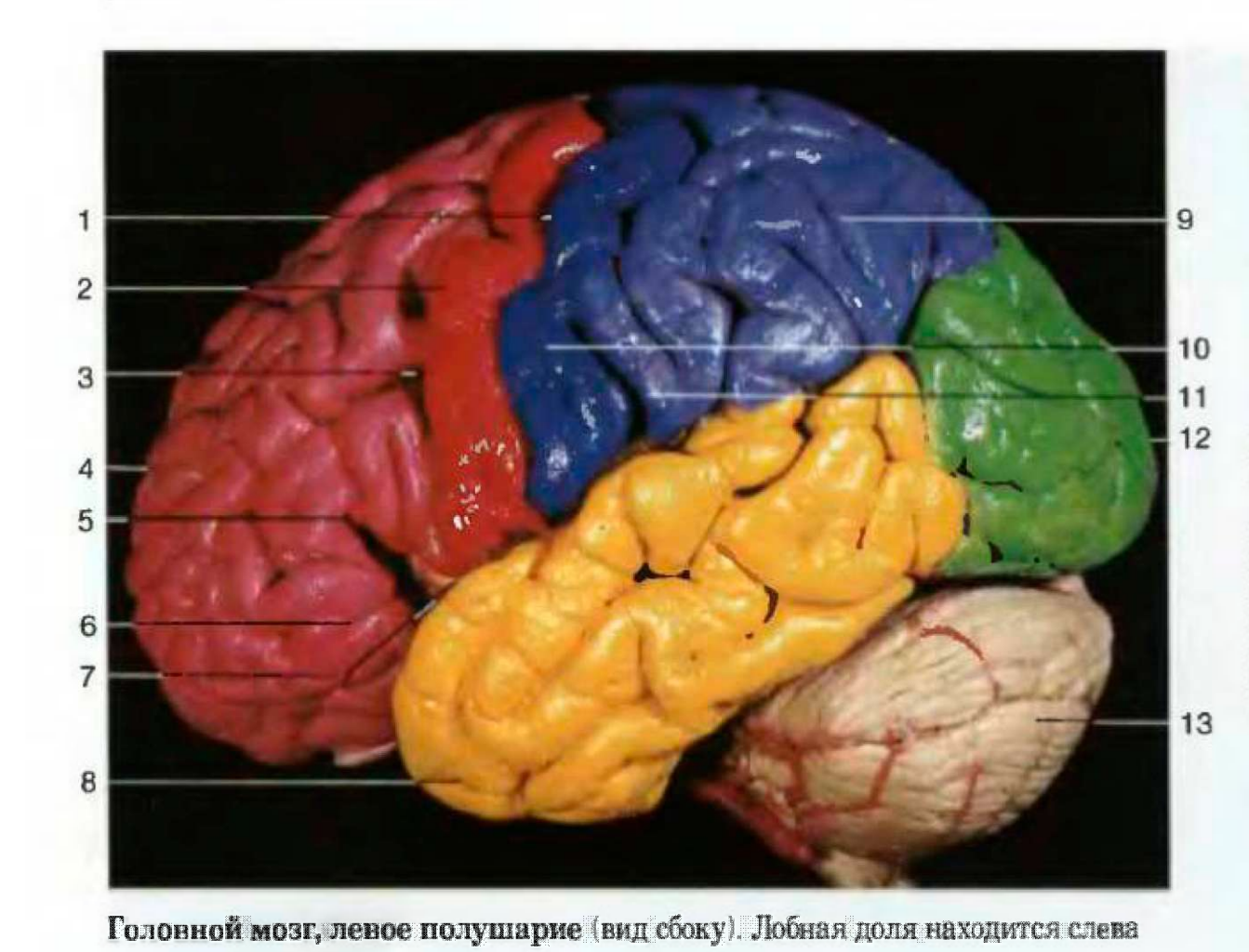

1 Центральная борозда
2 Прецентральная извилина
3 Прецентральная борозда
4 Лобная доля
5 Передняя восходящая ветвь латеральной борозды
6 Передняя горизонтальная ветвь латеральной борозды
7 Латеральная борозда
8 Височная доля
9 Теменная доля
10 Постцентральная борозда
11 Постцентральная извилина
12 Затылочная доля
13 Мозжечок
14 Верхний лобный синус
15 Средняя лобная извилина
16 Полулунная борозда
17 Продольная щель
18 Пахионовы грануляции

1 Sul. centralis
2 Gyrus praecentralis
3 Sul. praecentralis
4 Lobus frontalis
5 R. ascendens sulci lat.
6 R. ant. sulci lat.
7 Sul. lat.
8 Lobus temporalis
9 Lobus parietalis
10 Gyrus postcentralis
11 Sul. postcentralis
12 Lobus occipitalis
13 Cerebellum
14 Sul. frontalis sup.
15 Gyrus frontalis med.
16 Sul. lunatus
17 Fissura longitudinalis cerebri
18 Granulationes arachnoideales

Головной мозг, левое полушарие (вид сбоку). Лобная доля находится слева

Розовый = 1. Лобная доля
Голубой = 2. Теменная доля
Зеленый = 3. Затылочная доля
Желтый = 4. Височная доля
Темно-красный = 5. Прецентральная извилина
Темно-голубой = 6. Постцентральная извилина

= 1. Lobus frontalis
= 2. Lobus parietalis
= 3. Lobus occipitalis
= 4. Lobus temporalis
= 5. Gyrus praecentralis
= 6. Gyrus postcentralis

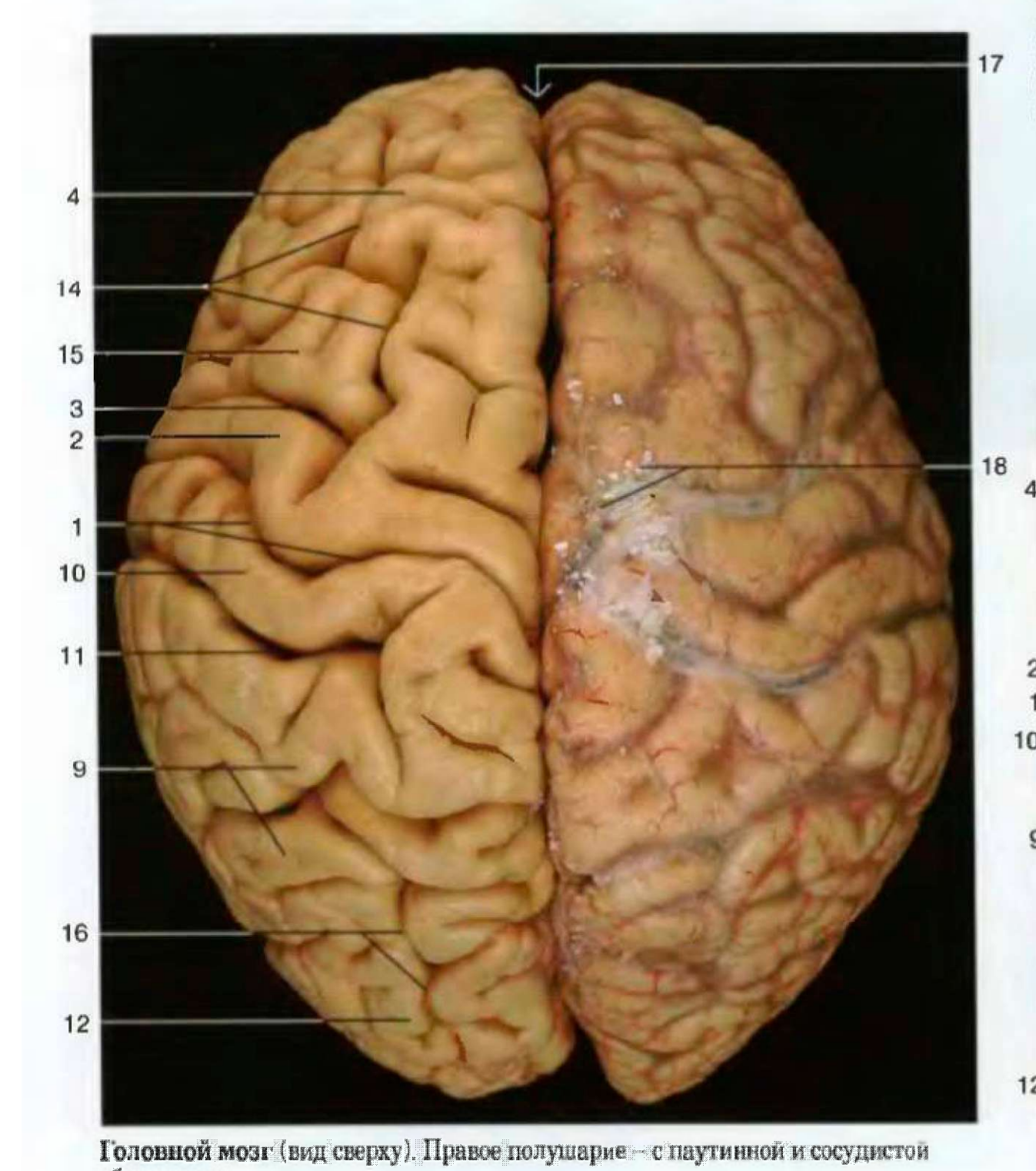

Головной мозг (вид сверху). Правое полушарие – с паутинной и сосудистой оболочками

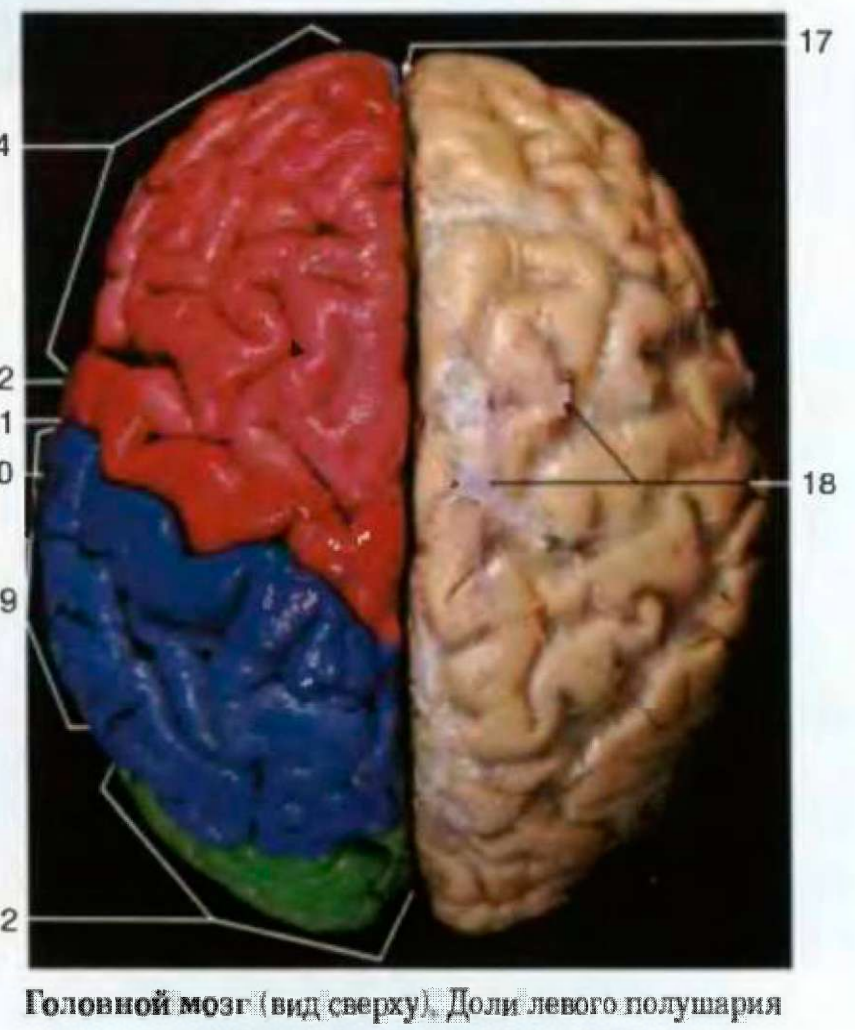

Головной мозг (вид сверху). Доли левого полушария окрашены в различные цвета; правое полушарие покрыто паутинной и сосудистой оболочками

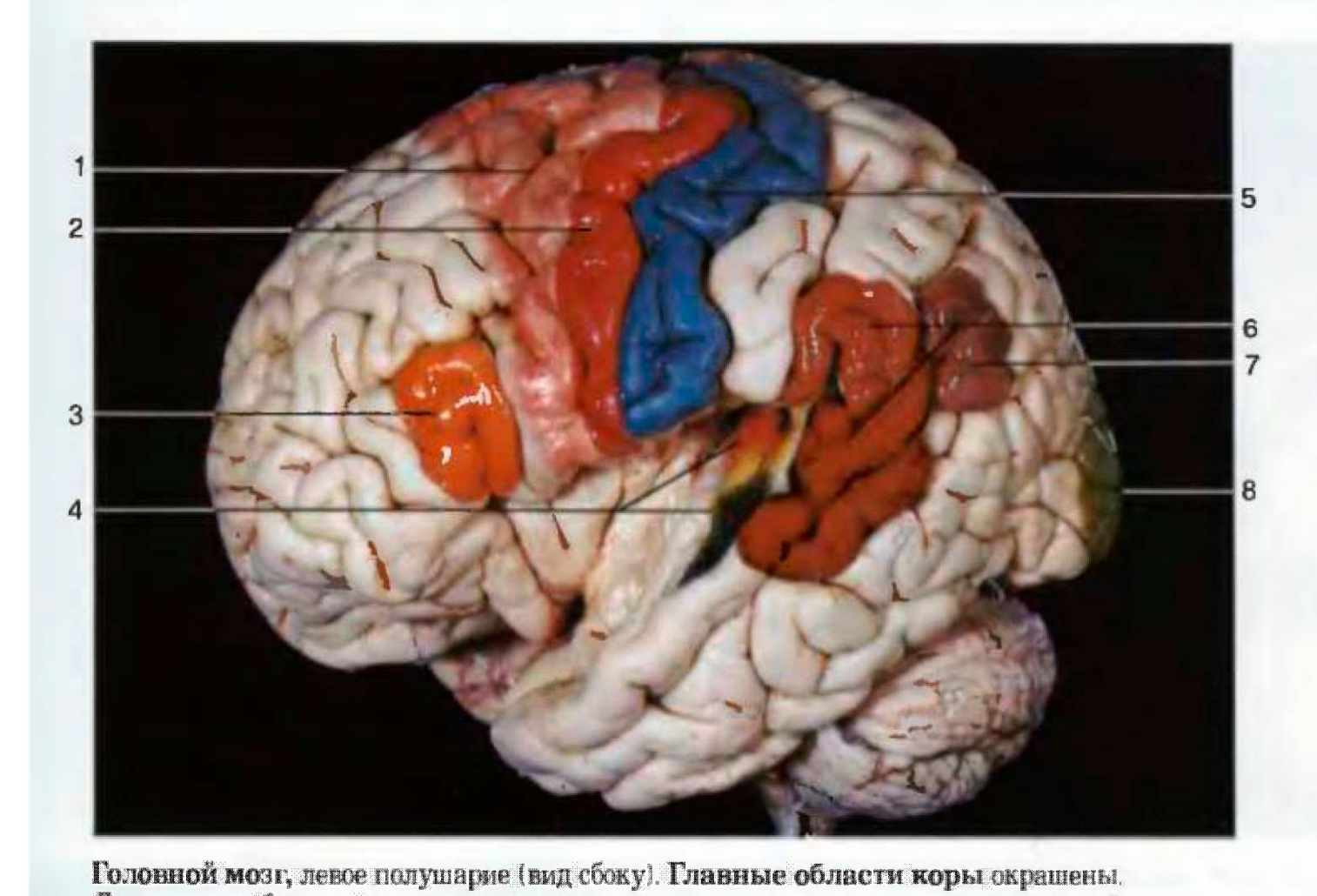

1 Премоторная зона
2 Соматомоторная зона
3 Зона моторной речи Брока
4 Акустическая зона
5 Соматосенсорная зона
6 Зона сенсорной речи Вернике
7 Зона понимания письменной речи
8 Зрительносенсорная зона

Головной мозг, левое полушарие (вид сбоку). **Главные области коры** окрашены. Латеральная борозда вскрыта, виден островок и внутренняя поверхность височной доли

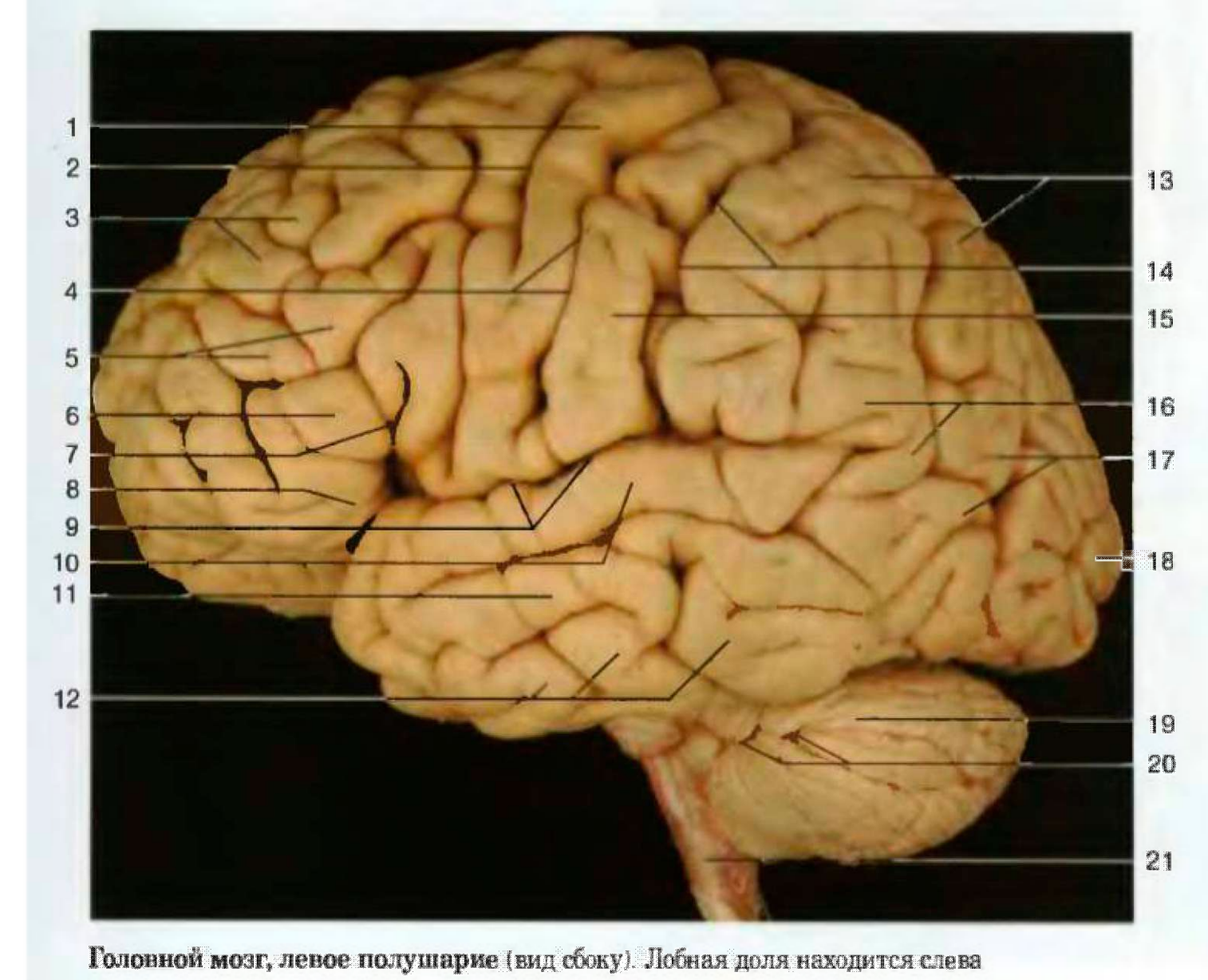

1 Прецентральная извилина
2 Прецентральная борозда
3 Верхняя лобная извилина
4 **Центральная борозда**
5 Средняя лобная извилина
6 Нижняя лобная извилина
7 Восходящая ветвь
8 Горизонтальная ветвь
9 Задняя ветвь
} Латеральной борозды
10 Верхняя височная извилина
11 Средняя височная извилина
12 Нижняя височная извилина
13 Теменная долька
14 Постцентральная борозда
15 Постцентральная извилина
16 Надкраевая извилина
17 Угловая извилина
18 **Затылочная доля**
19 **Мозжечок**
20 Горизонтальная щель мозжечка
21 Продолговатый мозг

1 Gyrus praecentralis
2 Sul. praecentralis
3 Gyrus frontalis sup.
4 **Sul. centralis**
5 Gyrus frontalis med.
6 Gyrus frontalis inf.
7 R. ascendens sulci lat.
8 R. anterior
9 R. posterior
10 Gyrus temporalis sup.
11 Gyrus temporalis med.
12 Gyrus temporalis inf.
13 Lobulus parietalis sup.
14 Sul. postcentralis
15 Gyrus postcentralis
16 Gyrus supramarginalis
17 Gyrus angularis
18 **Lobus occipitalis**
19 **Cerebellum**
20 Fissura horizontalis cerebelli
21 Medulla oblongata

Головной мозг, левое полушарие (вид сбоку). Лобная доля находится слева

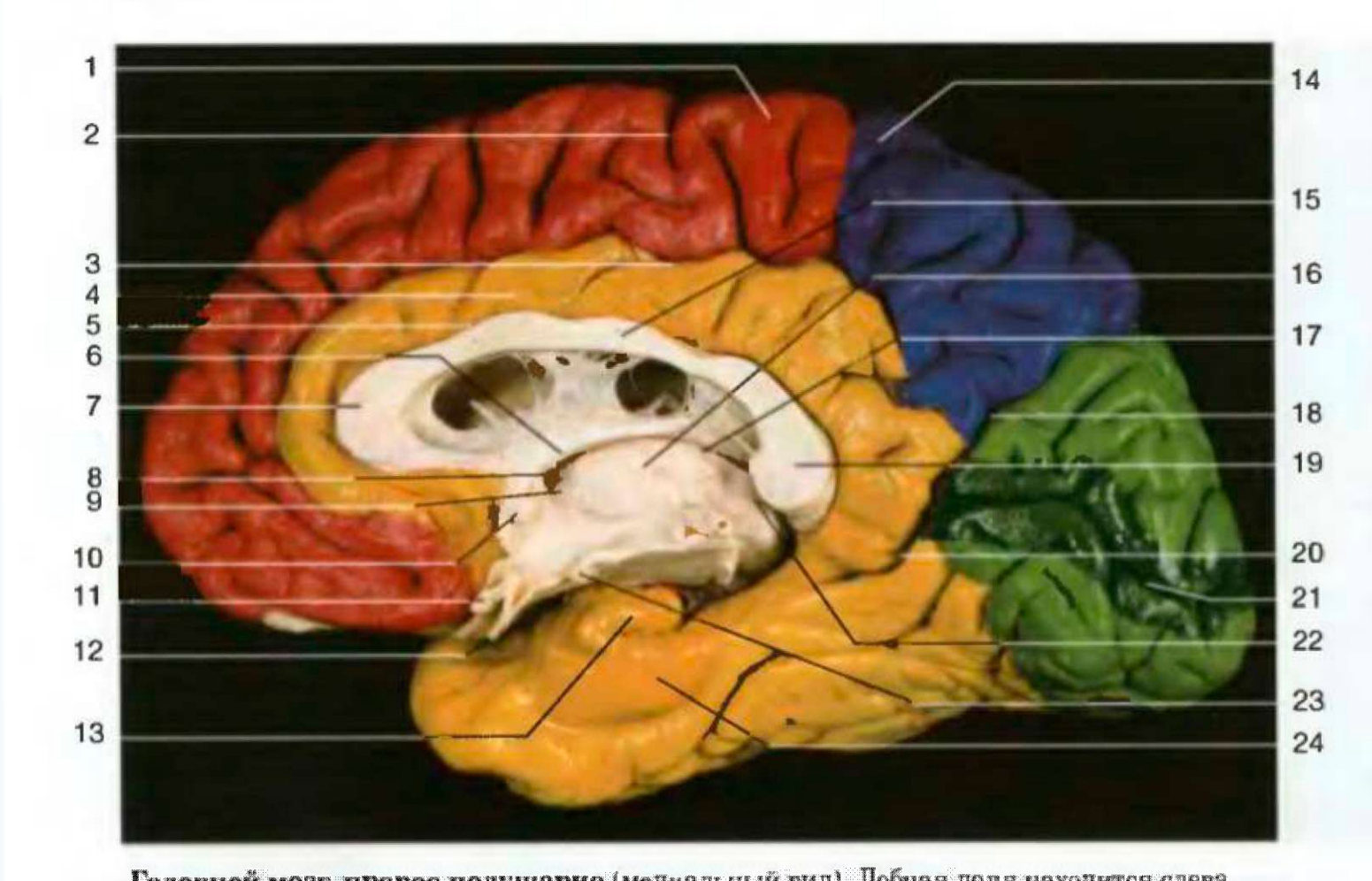

Головной мозг, правое полушарие (медиальный вид). Лобная доля находится слева (средний мозг рассечен, мозжечок и нижняя часть ствола мозга удалены)

Розовый	= Лобная доля	– lobus frontalis
Голубой	= Теменная доля	– lobus parietalis
Зеленый	= Затылочная доля	– lobus occipitalis
Желтый	= Височная доля	– lobus temporalis
Темно-красный	= Прецентральная доля	– gyrus praecentralis
Синий	= Постцентральная извилина	– gyrus postcentralis
Оранжевый	= Лимбическая кора (поясная и парагиппокампова извилина)	– gyrus cinguli et gyrus parahippocampalis

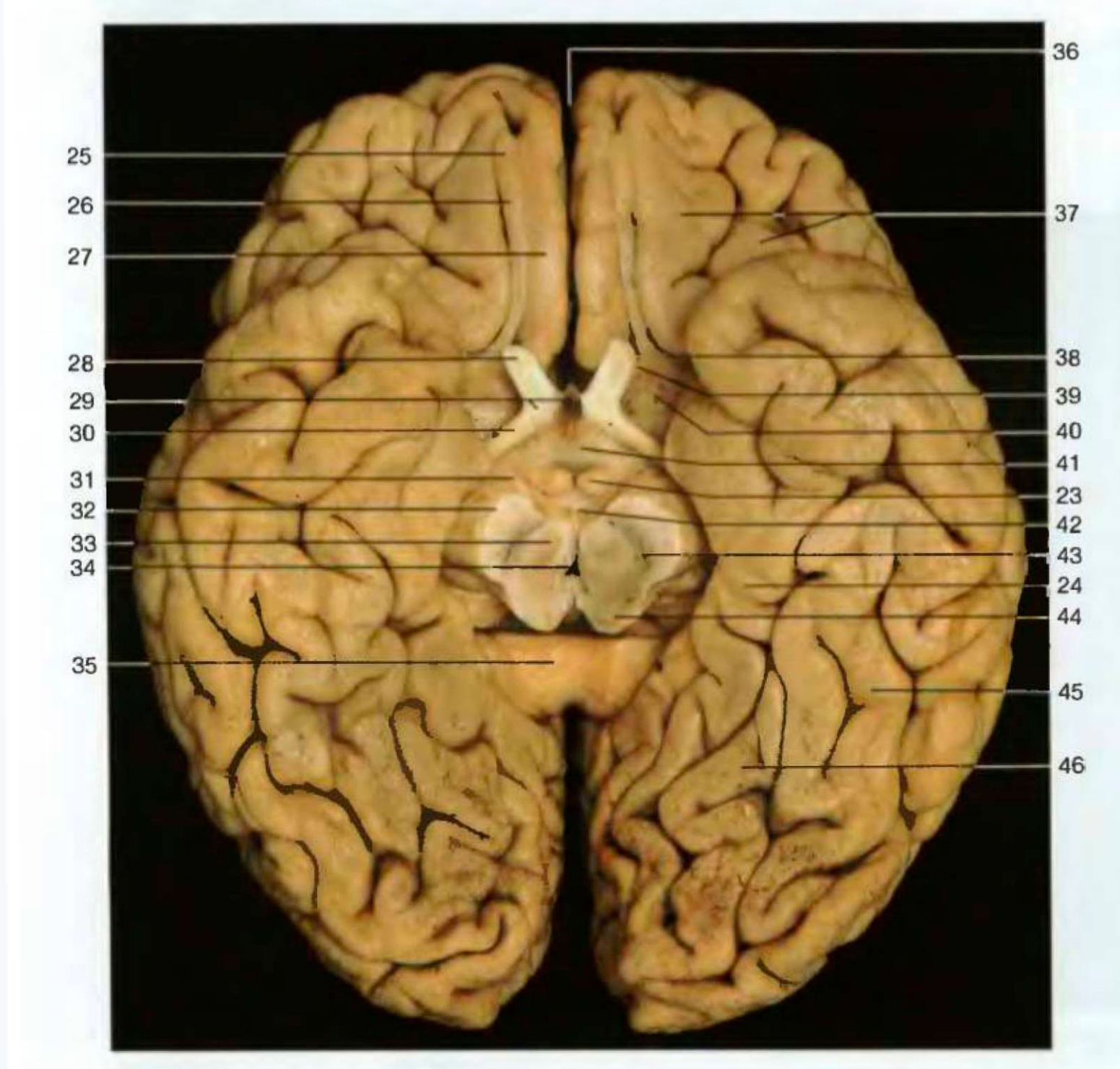

Головной мозг (вид снизу). Средний мозг рассечен, мозжечок и нижняя часть ствола мозга удалены. Лобная доля находится вверху

1 **Прецентральная извилина**
2 Прецентральная борозда
3 Поясная борозда
4 **Поясная извилина**
5 Борозда мозолистого тела
6 **Свод**
7 Колено **мозолистого тела**
8 Межжелудочковое отверстие
9 Промежуточная масса
10 Передняя спайка
11 **Зрительный перекрест**
12 **Воронка**
13 Крючок морского конька
14 **Постцентральная борозда**
15 Ствол мозолистого тела
16 Третий желудочек и таламус
17 Белая мозговая полоска
18 **Теменно-затылочная борозда**
19 Валик мозолистого тела
20 Соединение шпорной борозды и теменно-затылочной борозды
21 Борозда птичьей шпоры
22 **Шишковидное тело**
23 **Сосцевидное тело**
24 **Извилина около морского конька**
25 **Обонятельная луковица**
26 Обонятельный **тракт**
27 Прямая извилина
28 **Зрительный нерв**
29 Воронка и зрительный перекрест
30 **Зрительный тракт**
31 Глазодвигательный нерв
32 Ножки мозга
33 **Красное ядро**
34 **Водопровод мозга**
35 Мозолистое тело
36 Продольная щель
37 Глазничная извилина
38 Латеральная часть обонятельного тракта
39 Медиальная часть обонятельного тракта
40 Обонятельные бугорки и передняя продырявленная субстанция
41 Серый бугор
42 Межножковая ямка
43 **Черная субстанция**
44 Бугорки **среднего мозга**
45 Латеральная височно-затылочная извилина
46 Медиальная височно-затылочная извилина

1 **Gyrus praecentralis**
2 Sul. praecentralis
3 Sul. cinguli
4 **Gyrus cinguli**
5 Sul. corporis callosi
6 **Fornix**
7 Genu **corporis callosi**
8 For. intetventriculare
9 Adhesio interthalamica s. massa intermedia
10 Commissura ant.
11 **Chiasma opticum**
12 **Infundibulum**
13 Uncus hippocampi
14 **Gyrus postecentralis**
15 Truncus corporis callosi
16 Ventriculus tertius et thalamus
17 Stria medullaris
18 **Sul. paritooccipitalis**
19 Splenium corporis callosi
20 Sul. calcarinus et sul. parietooccipitalis
21 Sul. calcarinus
22 **Corpus pineale**
23 **Corpus mamillare**
24 **Gyrus parahippocampalis**
25 **Bulbus olfactorius**
26 Tractus olfactorius
27 Gyrus rectus
28 **N. opticus**
29 Infundibulum et chiasma opticum
30 **Tractus opticus**
31 N. oculomotorius
32 Crus cerebri
33 **Nucleus ruber**
34 **Aqueaeductus mesencephali**
35 Corpus callosum
36 Fissura longitudinalis cerebri
37 Gyrus orbitalis
38 Radix lat. tractus olfactorii
39 Radix med. tractus olfactorii
40 Tuberculum olfactorium et substantia **perforata** ant.
41 **Tuber** cinereum
42 Fossa interpeduncularis
43 **Substantia nigra**
44 **Lamina tecti**
45 Gyrus occipitotemporalis lat.
46 Gyrus occipitotemporalis med.

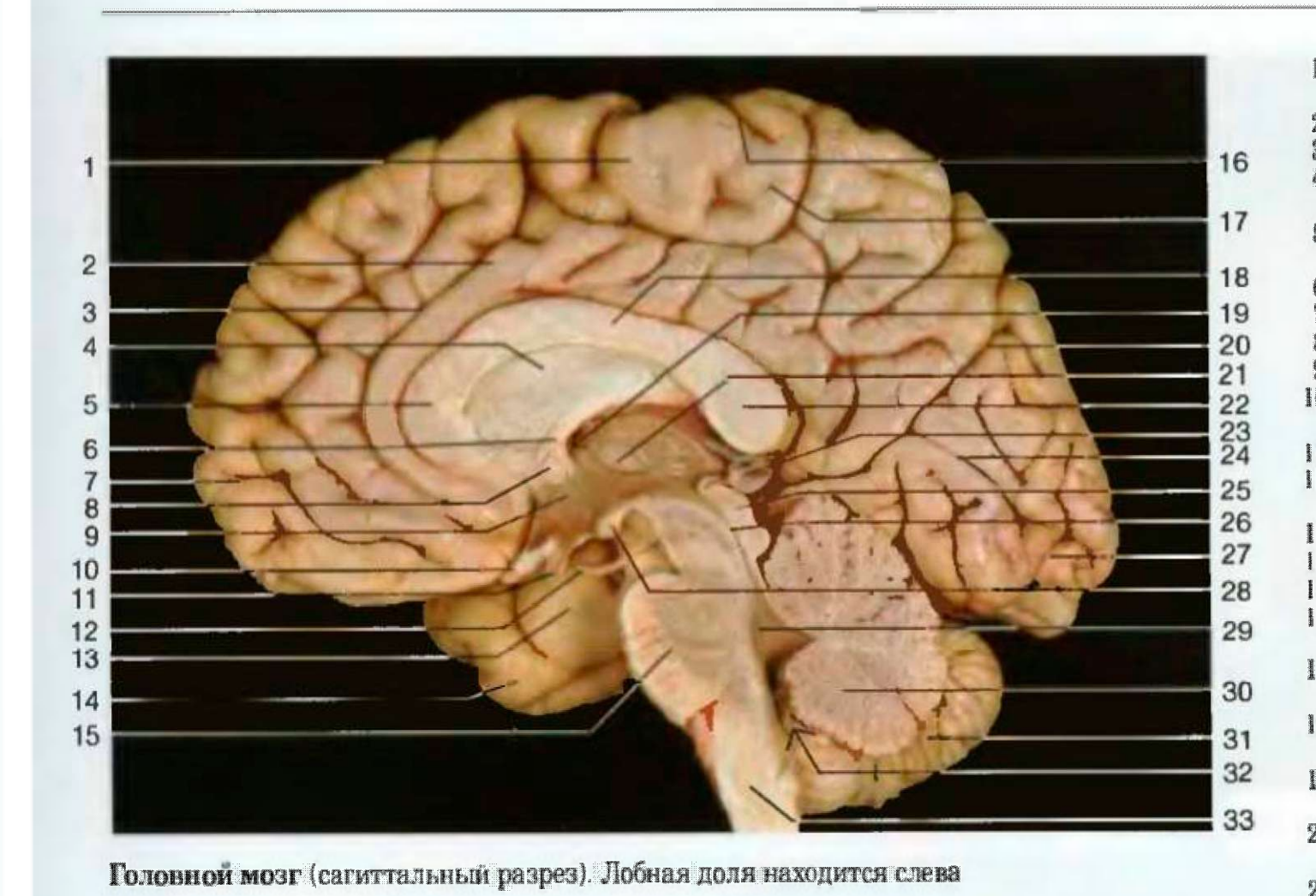

Головной мозг (сагиттальный разрез). Лобная доля находится слева

1 Прецентральная извилина
2 Поясная извилина
3 Поясная борозда
4 Прозрачная перегородка
5 Колено мозолистого тела
6 Свод
7 **Лобная доля**
8 Передняя спайка
9 **Гипоталамус**
10 Зрительный перекрест
11 Воронка
12 Глазодвигательный нерв
13 Крючок
14 **Височная доля**
15 Мост
16 Центральная борозда
17 Постцентральная извилина
18 Тело мозолистого тела
19 Межжелудочковое отверстие (стрелка)
20 Теменно-затылочная борозда
21 Промежуточная масса
22 Валик мозолистого тела
23 Шишковидная железа
24 Борозда птичьей шпоры
25 Бугорки среднего мозга
26 Водопровод мозга
27 **Затылочная доля**
28 Сосцевидное тело
29 Четвертый желудочек
30 Червь мозжечка
31 Правое полушарие мозжечка
32 Медиальное отверстие Мажанди (стрелка)
33 Продолговатый мозг
34 Обонятельный тракт
35 Зрительный нерв
36 **Внутренняя сонная артерия**
37 Межножковая цистерна
38 Верхняя мозжечковая артерия
39 Передняя нижняя мозжечковая артерия
40 **Позвоночная артерия**
41 Задняя нижняя мозжечковая артерия
42 **Основная артерия**
43 Тройничный нерв (V пара)
44 Лицевой нерв (VII пара)
45 Добавочный нерв (XI пара), подъязычный нерв (XII пара)
46 Мозжечок

1 Gyrus praecentralis
2 Gyrus cinguli
3 Sul. cinguli
4 Septum pellucidum
5 Genu corporis callosi
6 Fornix
7 **Lobus frontalis**
8 Comissura ant.
9 **Hypothalamus**
10 Chiasma opticum
11 Infundibulum
12 N. oculomotorius
13 Uncus hippocampi
14 **Lobus temporalis**
15 Pons
16 Sul. centralis
17 Gyrus postcentralis
18 Truncus corporis callosi
19 For. interventruculare
20 Sul parietooccipitalis
21 Adhesio interhalamica
22 Splenium corporis callosi
23 Corpus pineale
24 Sul. calcarinus
25 Lamina tecti
26 Aquaeductus mesencephali
27 **Lobus occipitalis**
28 Corpus mamillare
29 Ventriculus quartus
30 Vermis cerebelli
31 Hemispherium cerebelli dext.
32 Apertura mediana ventriculi quarti
33 Medulla oblongata
34 Tractus olfactorius
35 N. opticus
36 **A. carotis int.**
37 Cisterna interpeduncularis
38 A. sup. cerebelli
39 A. inf. cerebelli
40 **A. vertebralis**
41 A. inf. post. cerebelli
42 **A. basilaris**
43 N. trigeminus – V
44 N. facialis – VII
45 N. accessorius – XI et. n. hypoglossus – XII
46 Cerebellum

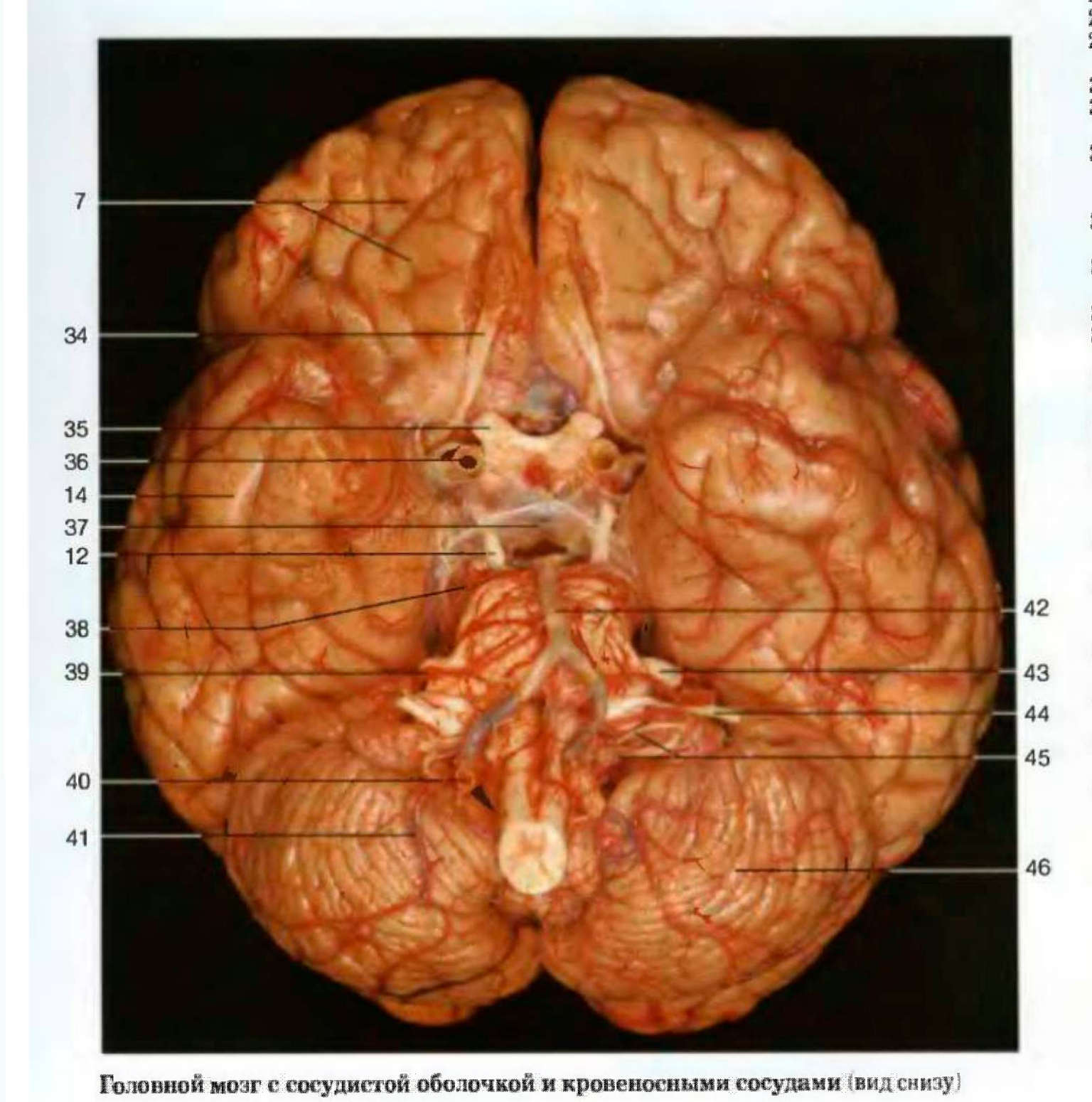

Головной мозг с сосудистой оболочкой и кровеносными сосудами (вид снизу)