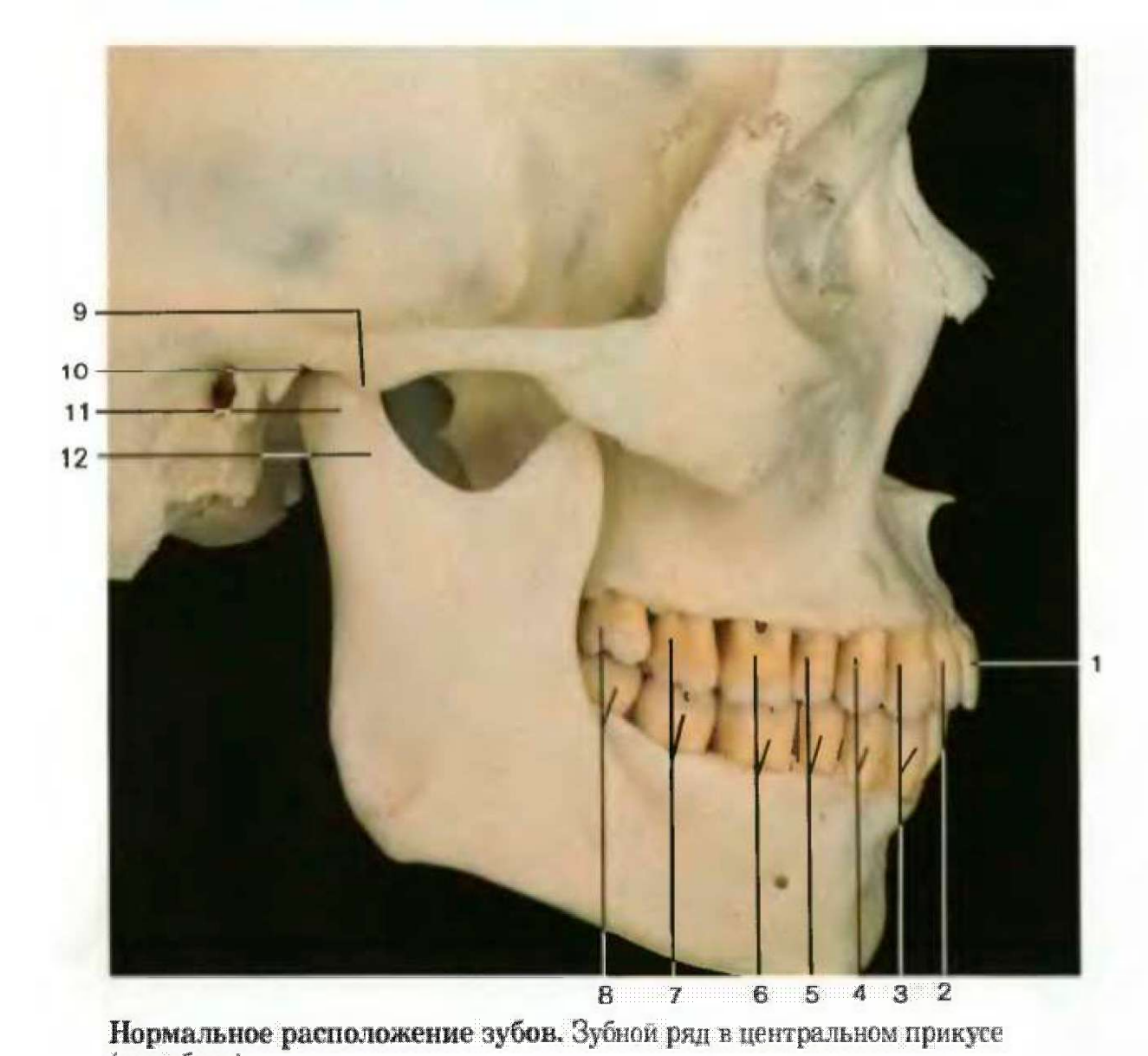

1 Центральный резец
2 Боковой резец
3 Клыки
4 Первый малый коренной зуб или премоляр
5 Второй малый коренной зуб или премоляр
6 Первый моляр
7 Второй моляр
8 Третий моляр
9 Суставной бугорок
10 Нижнечелюстная ямка
11 Головка нижней челюсти
12 Мыщелковый отросток

1 Dens incisivus I
2 Dens incisivus II
3 Dens caninus
4 Dentes premolares I
5 Dentes premolares II
6 Dentes molares I
7 Dentes molares II
8 Dentes molares III
9 Tuberculum articulare
10 Fossa mandibularis
11 Caput mandibulae
12 Proc. condylaris

Нормальное расположение зубов. Зубной ряд в центральном прикусе (вид сбоку)

Верхние зубы взрослого человека (вид снизу)

Таблица зубного ряда. Прорезывание временных и постоянных зубов (по С. Рёс, соответствует А. Кренке)

Первичный зубной ряд (Временные зубы)	Верхняя челюсть месяцы после рождения		Нижняя челюсть месяцы	
1 Центральный резец	10.3		8.6	
2 Боковой резец	12.2		14.4	
3 Клыковый резец	19.5		20.1	
4 Первый моляр	15.5		16.5	
5 Второй моляр	24.8		24.5	
Вторичный зубной ряд (Постоянные зубы)	Годы и месяцы Муж.	Жен.	Годы и месяцы Муж.	Жен.
1 Центральный резец	7/8	7/5	6/10	6/7
2 Боковой резец	8/11	8/6	7/11	7/7
3 Клыковый резец	12/2	11/7	11/12	10/3
4 Первый премоляр	10/5	10/1	11/3	10/8
5 Второй премоляр	11/4	11/1	12/0	11/7
6 Первый моляр	6/7	6/6	6/5	6/3
7 Второй моляр	12/9	12/5	12/3	11/9

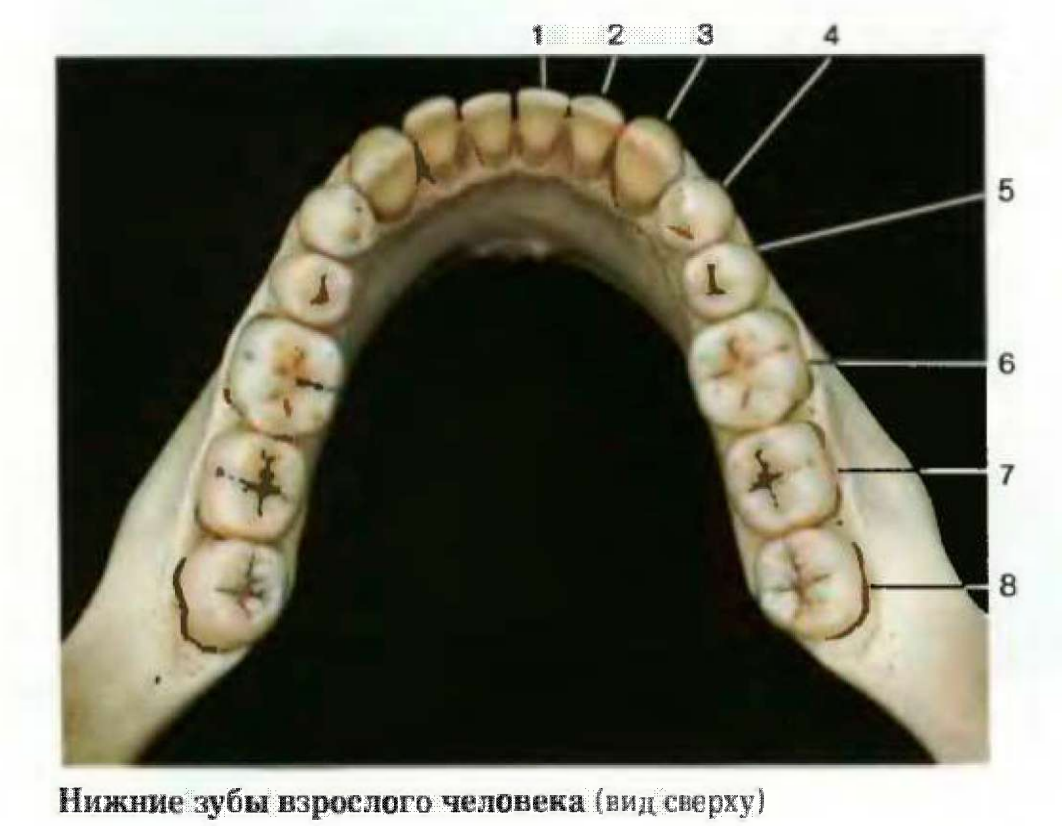

Нижние зубы взрослого человека (вид сверху)

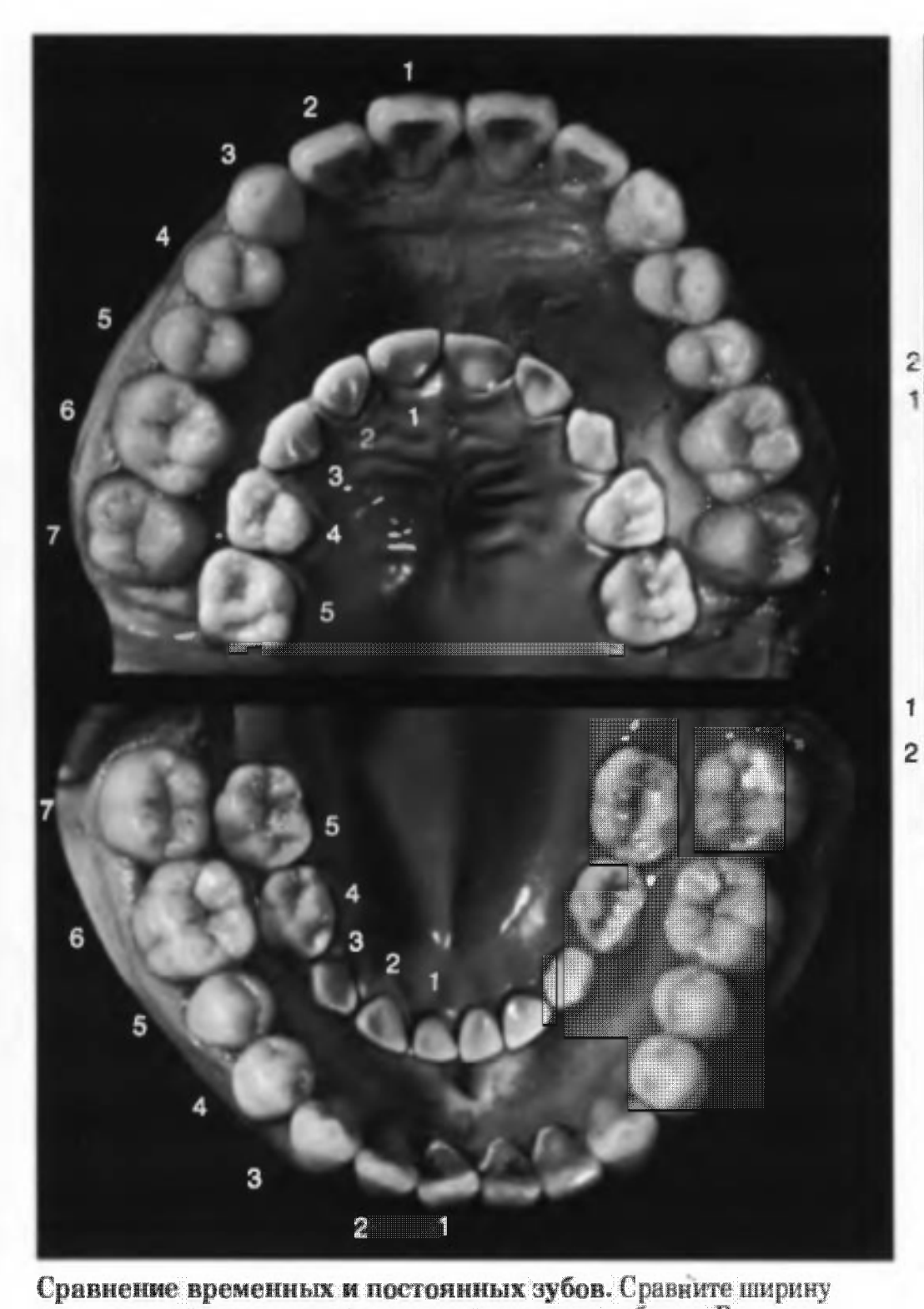

Сравнение временных и постоянных зубов. Сравните ширину альвеолярной дуги нижней и верхней челюстей ребенка. Временные зубы расположены близко к расположению постоянных зубов. Обратите внимание на не прорезавшиеся третьи моляры

Временные зубы детского черепа. Развивающиеся колонки постоянных зубов видны в своих карманах внутри верхней и нижней челюстей

△
1 Постоянный резец
2 Постоянный клык
3 Малые коренные зубы
4 Первый постоянный моляр
5 Второй постоянный моляр
6 Подбородочное отверстие

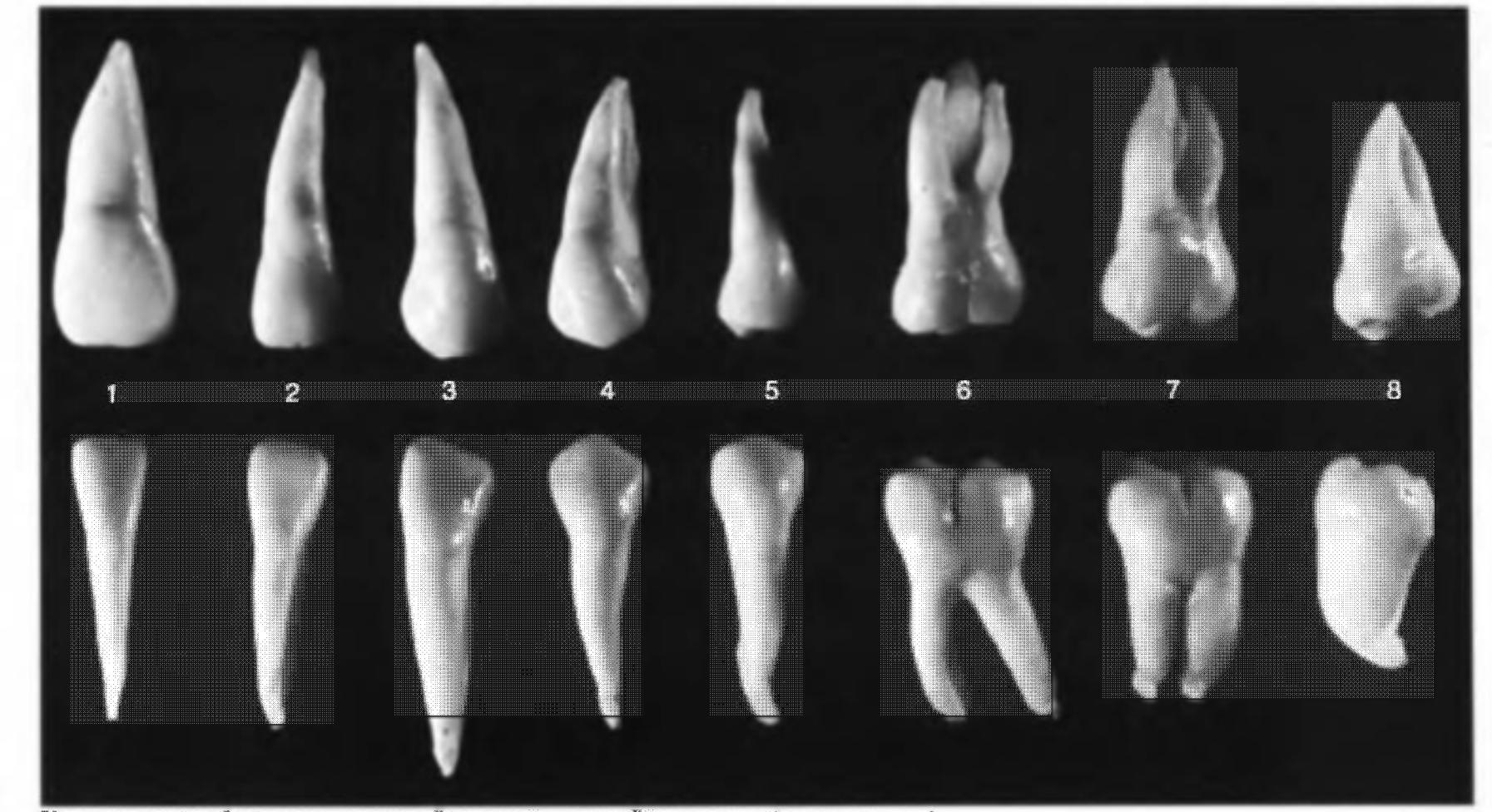

Удаленные зубы альвеолярной части верхней челюсти (верхний ряд) и нижней челюсти (нижний ряд), передняя поверхность зубов

Череп новорожденного (вид спереди)

Мозговой череп
1 Лобный бугор или возвышение
2 Теменной бугор или возвышение
3 Затылочный бугор или возвышение
4 Чешуйчатая часть височной кости
5 Большое крыло клиновидной кости

Лицевой скелет
6 Верхняя челюсть
7 Нижняя челюсть
8 Скуловая кость
9 Носовая кость

Швы и роднички
10 Лобный шов
11 Венечный шов
12 Сагиттальный шов
13 Лямбдовидный шов
14 Передний родничок
15 Задний родничок
16 Клиновидный родничок
17 Сосцевидный родничок

Основание черепа
18 Лобная кость
19 Решетчатая кость
20 Клиновидная кость
21 Гипофизарная ямка (турецкое седло)
22 Спинка турецкого седла
23 Височная кость
24 Сосцевидный родничок
25 Затылочная кость

Neurocranium
1 Os frontale – tuber frontale
2 Os parietale – tuber parietale
3 Os occipitale
4 Pars squamosa ossis temporalis
5 Ala maior ossis sphemoidalis

Splanchmocranium
6 Maxilla
7 Mandibula
8 Os zygomaticum
9 Os nasale

Suturae et fonticuli
10 Sutura frontalis
11 Sutura coronalis
12 Sutura sagittalis
13 Sutura lambdoidea
14 Fonticulus ant. sive maior
15 Fonticulus post. sive minor
16 Fonticulus sphemoidalis
17 Fonticulus mastoideus

Basis cranii
18 Os frontale
19 Os ethmoidale
20 Os sphemoidale
21 Fossa hypophysislis – sella turcica
22 Dorsum sellae
23 Os temporale
24 Fonticulus mastiodeus
25 Os occipitale

Череп новорожденного (вид сверху). Крыша черепа

Лицевой скелет новорожденного по сравнению с мозговым черепом выглядит довольно маленьким. Зубы отсутствуют. Кости черепа отделены друг от друга широкими родничками

Череп новорожденного (вид сбоку)

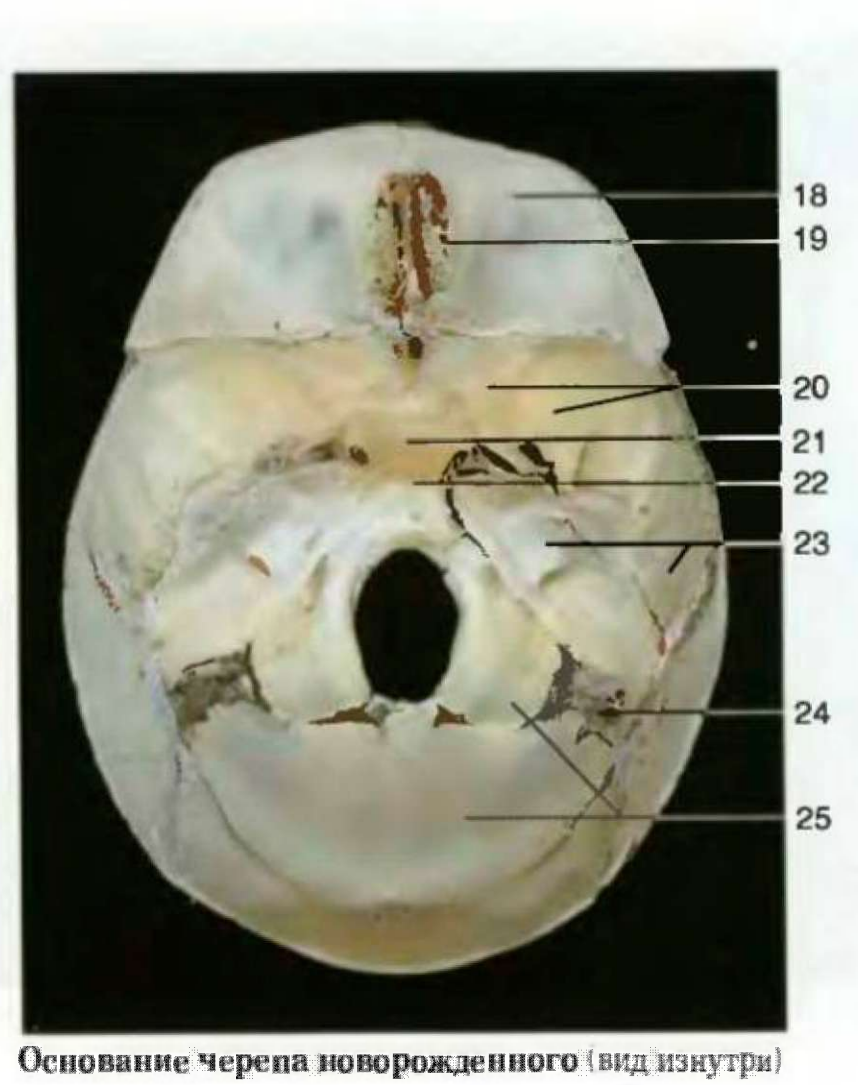

Основание черепа новорожденного (вид изнутри)

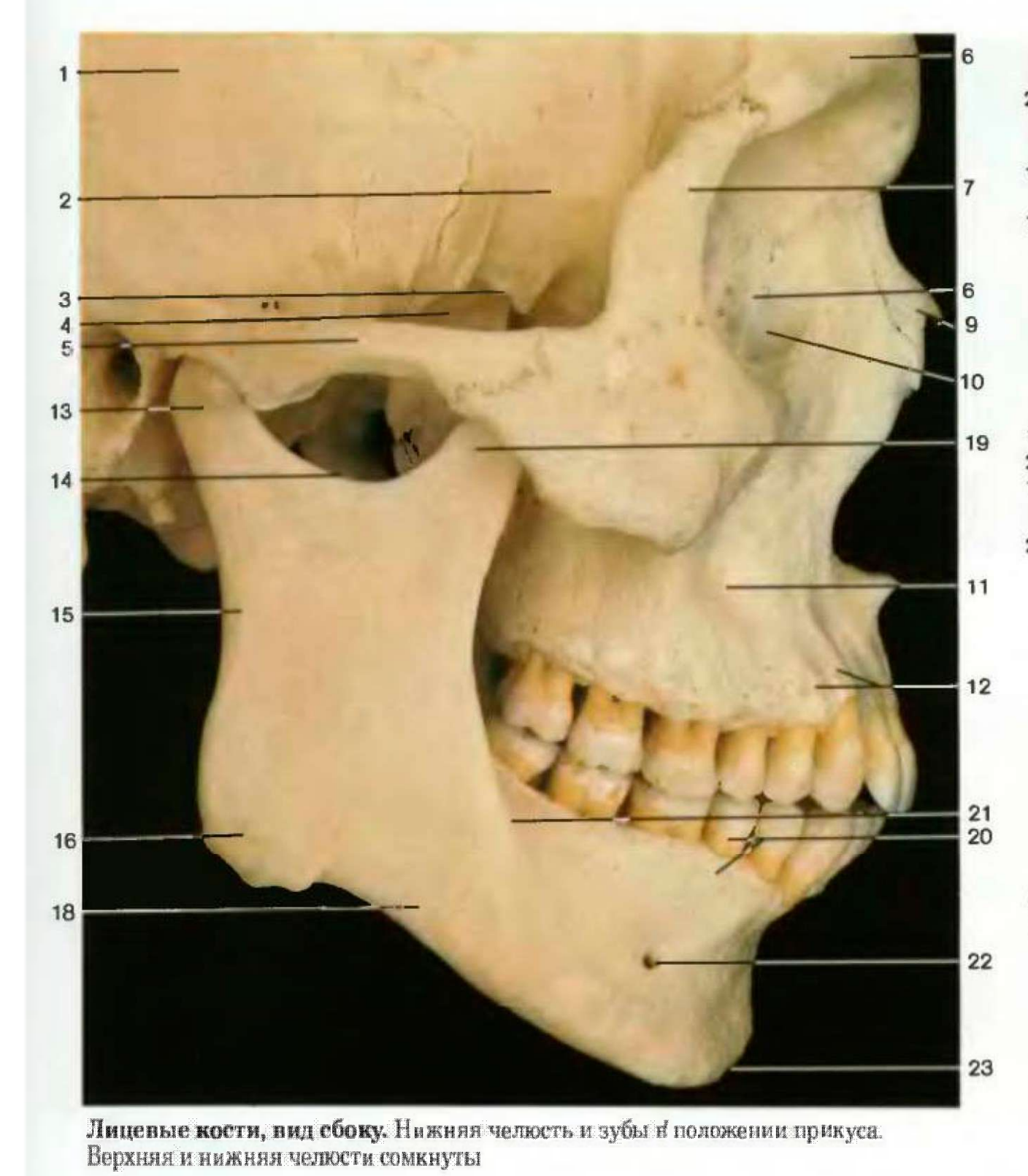

Лицевые кости, вид сбоку. Нижняя челюсть и зубы в положении прикуса. Верхняя и нижняя челюсти сомкнуты

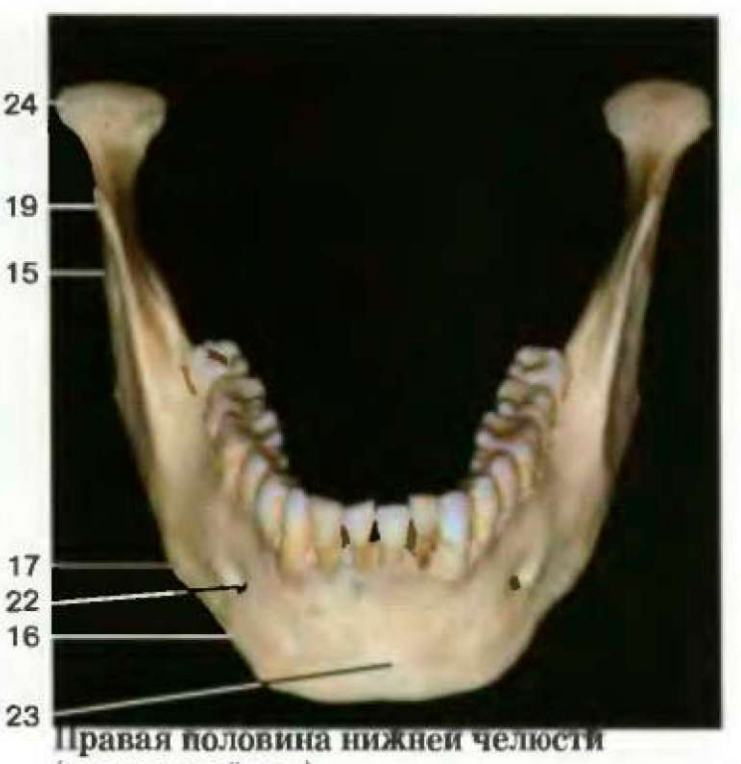

Правая половина нижней челюсти (медиальный вид)

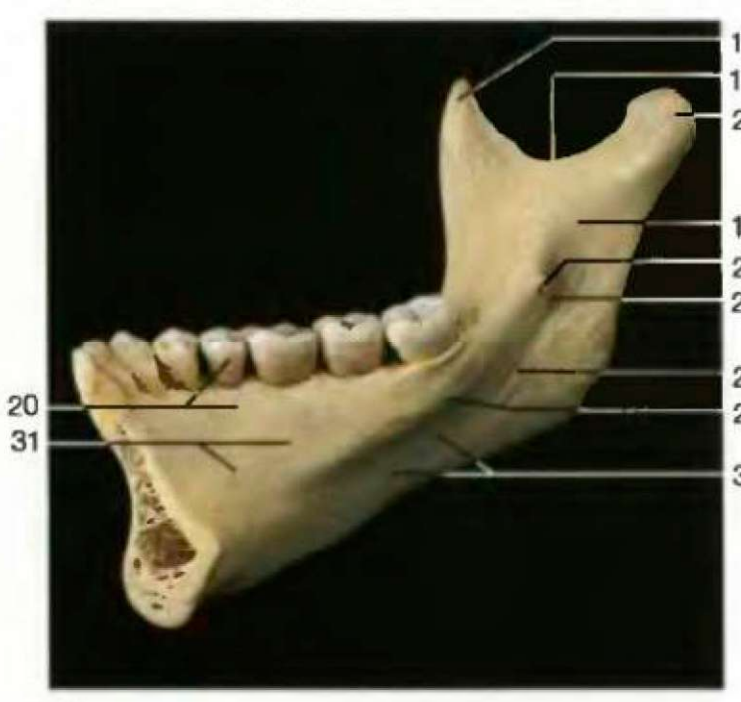

Нижняя челюсть взрослого человека (вид сверху)

Нижняя челюсть взрослого человека (вид спереди)

1 **Височная кость**
2 Височная ямка (большое крыло клиновидной кости)
3 Подвисочный гребень
4 Подвисочная ямка
5 Скуловая дуга
6 **Лобная кость**
7 **Скуловая кость** (лобный отросток)
8 **Слезная кость**
9 **Носовая кость**
10 Слезная борозда
11 **Верхняя челюсть** (собачья ямка)
12 Альвеолярный отросток верхней челюсти
13 Суставной отросток
14 Нижнечелюстная вырезка
15 Ветвь нижней челюсти
16 Жевательный бугорок
17 Угол нижней челюсти
18 Тело нижней челюсти
19 Венечный отросток
20 Альвеолярный отросток вместе с зубами
21 Косая линия
22 Подбородочное отверстие
23 Подбородочное возвышение
24 Головка нижней челюсти
25 Подбородочные ости
26 Отверстие нижней челюсти (вход нижнечелюстного канала)
27 Язычок
28 Челюстно-подъязычная борозда
29 Челюстно-подъязычная линия
30 Поднижнечелюстная ямка
31 Подъязычная ямка

1 **Os temporale**
2 Fossa temporalis et ala maior ossis sphenoidalis
3 Crista infratemporalis
4 Fossa infratemporalis
5 Arcus zygomaticus
6 **Os frontale**
7 **Os zygomaticum** – proc. frontalis
8 **Os lacrimale**
9 **Os nasale**
10 Fossa sacci lacrimalis
11 **Maxilla, fossa canina**
12 Iuga alveolaria
13 Proc. condylaris
14 Incisura mandibulae
15 Ramus mandibulae
16 Tuberositas masseterica
17 Basis mandibulae
18 Corpus mandibulae
19 Proc. coronoideus
20 Proc. alveolaris et dentes
21 Linea obliqua
22 For. mentale
23 Protuberantia mentalis
24 Caput mandibulae
25 Spina mentalis
26 Foramen mandibulae
27 Lingula mandibulae
28 Sulcus mylohyoideus
29 Linea mylohyoidea
30 Fovea submandibularis
31 Fovea sublingualis