Продольный разрез через правую височную кость I. Видны наружное и среднее ухо, слуховые кости и труба (вид спереди)

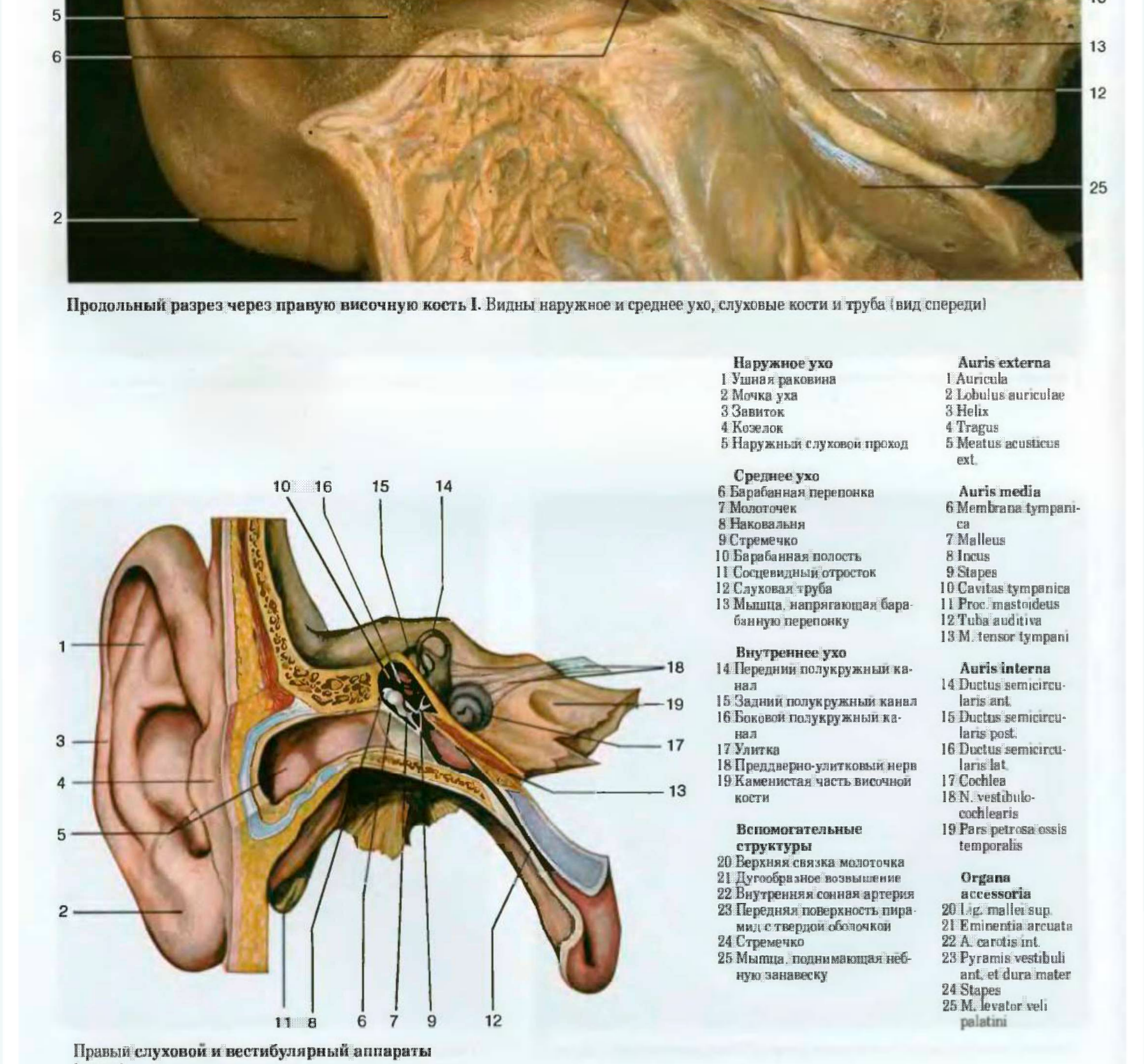

Наружное ухо
1 Ушная раковина
2 Мочка уха
3 Завиток
4 Козелок
5 Наружный слуховой проход

Среднее ухо
6 Барабанная перепонка
7 Молоточек
8 Наковальня
9 Стремечко
10 Барабанная полость
11 Сосцевидный отросток
12 Слуховая труба
13 Мышца, напрягающая барабанную перепонку

Внутреннее ухо
14 Передний полукружный канал
15 Задний полукружный канал
16 Боковой полукружный канал
17 Улитка
18 Преддверно-улитковый нерв
19 Каменистая часть височной кости

Вспомогательные структуры
20 Верхняя связка молоточка
21 Дугообразное возвышение
22 Внутренняя сонная артерия
23 Передняя поверхность пирамид с твердой оболочкой
24 Стремечко
25 Мышца, поднимающая небную занавеску

Auris externa
1 Auricula
2 Lobulus auriculae
3 Helix
4 Tragus
5 Meatus acusticus ext.

Auris media
6 Membrana tympanica
7 Malleus
8 Incus
9 Stapes
10 Cavitas tympanica
11 Proc. mastoideus
12 Tuba auditiva
13 M. tensor tympani

Auris interna
14 Ductus semicircularis ant.
15 Ductus semicircularis post.
16 Ductus semicircularis lat.
17 Cochlea
18 N. vestibulocochlearis
19 Pars petrosa ossis temporalis

Organa accessoria
20 Lig. mallei sup.
21 Eminentia arcuata
22 A. carotis int.
23 Pyramis vestibuli ant. et dura mater
24 Stapes
25 M. levator veli palatini

Правый слуховой и вестибулярный аппараты (схема)

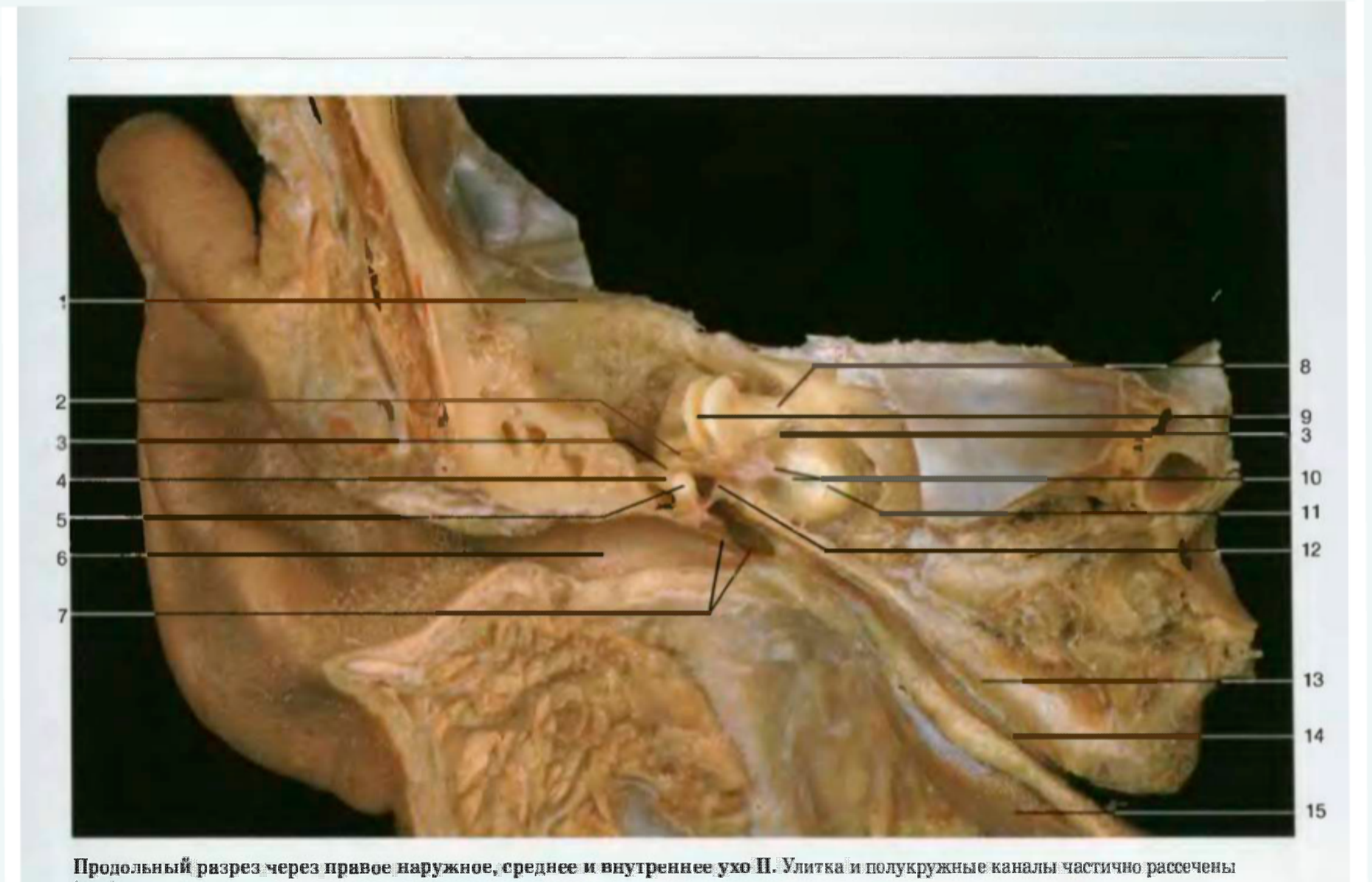

Продольный разрез через правое наружное, среднее и внутреннее ухо II. Улитка и полукружные каналы частично рассечены (вид спереди)

1 Крыша барабанной полости
2 **Боковой костный полукружный канал**
3 **Лицевой нерв**
4 Наковальня
5 **Молоточек**
6 Наружный слуховой проход
7 **Барабанная полость и барабанная перепонка**
8 Преддверно-улитковый нерв
9 Передний костный полукружный канал
10 Коленчатый узел и большой каменистый нерв
11 **Улитка**
12 **Стремечко**
13 Мышца, напрягающая барабанную перепонку
14 **Слуховая труба**
15 Мышца, поднимающая нёбную занавеску
16 Зона лицевого нерва
17 Верхняя вестибулярная зона
18 Поперечный гребень
19 Одиночное отверстие
20 Отверстие спирального пути (выход улитковой части преддверно-улиткового нерва)
21 Основание улитки

1 Tegmen tympani
2 **Canalis semicircularis lat.**
3 **N. facialis**
4 Incus
5 **Malleus**
6 Meatus acusticus ext.
7 **Cavitas tympaniea et membrana tympanica**
8 N. vestibulocochlearis
9 Canalis semicircularis ant.
10 Ggl. geniculi et n. petrosus major
11 **Cochlea**
12 **Stapes**
13 M. tensor tympani
14 **Tuba auditiva**
15 M. levator veli palatini
16 Area n. facialis
17 Area vestibularis sup.
18 Crista tranversa
19 For. singulare
20 Tractus spiralis foraminosus
21 Basis cochleae

Внутренний слуховой проход, левая сторона. Кость частично удалена, видно дно прохода

Продольный разрез через правое наружное, среднее и внутреннее ухо III. Глубокий разрез, виден лицевой нерв и большой и малый каменистый нервы (вид спереди)

1 **Передний костный полукружный канал** (открыт)
2 **Задний костный полукружный канал**
3 **Боковой костный полукружный канал** (открыт)
4 Лицевой нерв и барабанная струна
5 Наружный слуховой проход
6 Ушная раковина
7 **Лицевой нерв**
8 **Тройничный нерв**
9 Костное основание внутреннего слухового прохода
10 Внутренняя сонная артерия внутри кавернозного синуса
11 **Улитка**
12 **Лицевой нерв с коленчатым узлом**
13 Большой каменистый нерв
14 Малый каменистый нерв
15 **Барабанная полость**
16 Слуховая труба
17 Мышца, поднимающая нёбную занавеску
18 Внутренняя сонная артерия, внутренняя яремная вена
19 Шиловидный отросток

1 **Canalis semicircularis ant.**
2 **Canalis semicircularis post.**
3 **Canalis semicircularis lat.**
4 N. facialis et chorda tympani
5 Meatus acusticus ext.
6 Auricula
7 **N. facialis**
8 **N. trigeminus**
9 Pars petrosa ossis temporalis (meatus acusticus int.)
10 A. carotis int.
11 **Cochlea**
12 **N. facialis** et ggl. geniculi
13 N. petrosus major
14 N. petrosus minor
15 **Cavitas tympanica**
16 Tuba auditiva
17 M. levator veli palatini
18 A. carotis int. et v. jugularis int.
19 Processus styloideus

Правая ушная раковина (вид сбоку)

1 Завиток
2 Ладьевидная ямка
3 Треугольная ямка
4 Раковина
5 Противозавиток
6 Козелок
7 Противокозелок
8 Межкозелковая вырезка
9 Мочка

1 Helix
2 Scapha
3 Fossa triangularis
4 Concha
5 Anthelix
6 Tragus
7 Antitragus
8 Incisura intertragica
9 Lobulus auriculae

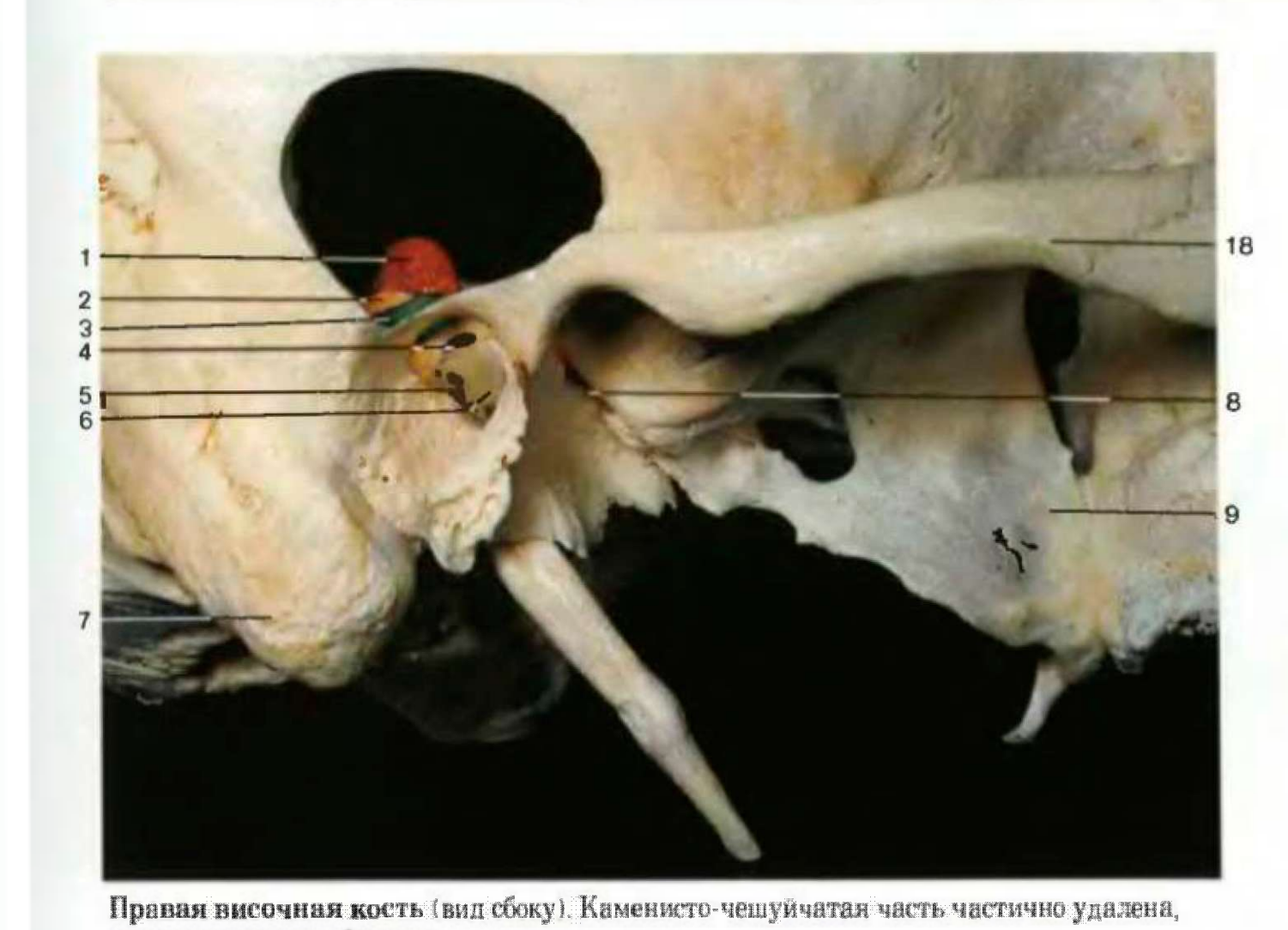

Правая височная кость (вид сбоку). Каменисто-чешуйчатая часть частично удалена, виден полукружный канал

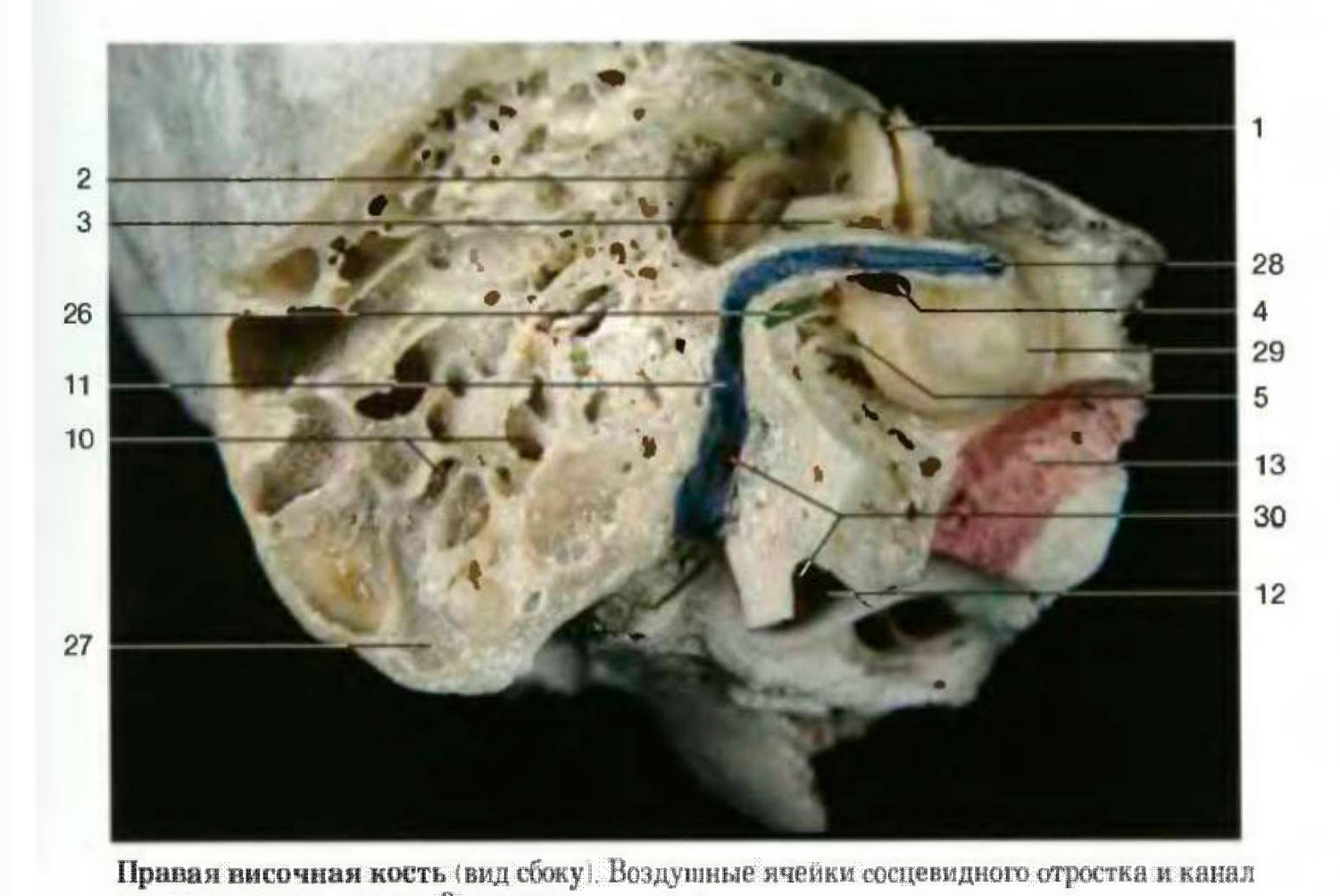

Правая височная кость (вид сбоку). Воздушные ячейки сосцевидного отростка и канал лицевого нерва вскрыты. 3 полукружных канала рассечены

1 Передний полукружный канал (красный)
2 Задний полукружный канал (желтый)
3 Боковой или горизонтальный полукружный канал (зеленый)
4 **Отверстие преддверия**
5 **Отверстие улитки**
6 Барабанная полость
7 Сосцевидный отросток
8 **Каменисто-височная щель** (красный зонд: **барабанная струна**)
9 Латеральная крыловидная пластинка
10 Воздушные ячейки сосцевидного отростка
11 **Канал лицевого нерва** (голубой)
12 Овальное отверстие
13 **Канал сонной артерии** (красный)
14 **Барабанное кольцо**
15 Каменисто-сосцевидная часть височной кости
16 Чешуйчатая часть височной кости
17 Чешуйчато-сосцевидный шов
18 Скуловой отросток височной кости
19 Вырезка барабанного кольца
20 **Мыс**
21 Вершина улитки
22 Спиральный канал улитки у основания улитки
23 Надбарабанное углубление
24 Слуховые кости и барабанная полость
25 Подбарабанное углубление
26 Каналец барабанной струны (зеленый зонд)
27 Сосцевидный отросток
28 Каналец стремечкового нерва (красный)
29 **Улитка**
30 Сосцевидный каналец (красный зонд)

1 Canalis semicircularis ant.
2 Canalis semicircularis post.
3 Canalis semicircularis lat.
4 **Fenestra vestibuli**
5 **Fenestra cochleae**
6 Cavitas tympanica
7 Proc. mastoideus
8 **Fissura petrotympanica**
9 Lamina lat. proc. pterygoidei
10 Cellulae mastoideae
11 **Canalis facialis**
12 For. ovale
13 **Canalis caroticus**
14 **Anulus tympanicus**
15 Pars petromastoidea
16 Os temporale – pars squamosa
17 Sutura petrosquamosa
18 Proc. zygomaticus ossis temporalis
19 Incisura tympanica
20 **Promontorium**
21 Cupula cochleae
22 Canalis spiralis et basis cochleae
23 Rec. epitympanicus
24 Ossicula auditus et cavitas tympanica
25 Rec. hypotympanicus
26 Canaluculus chordae timpani
27 Proc. mastoideus
28 Canaliculus n. stapedii
29 **Cochlea**
30 Canaliculus mastoideus

Правая височная кость новорожденного (вид сбоку)

Фронтальный разрез каменистой части (КТ-сканирование)

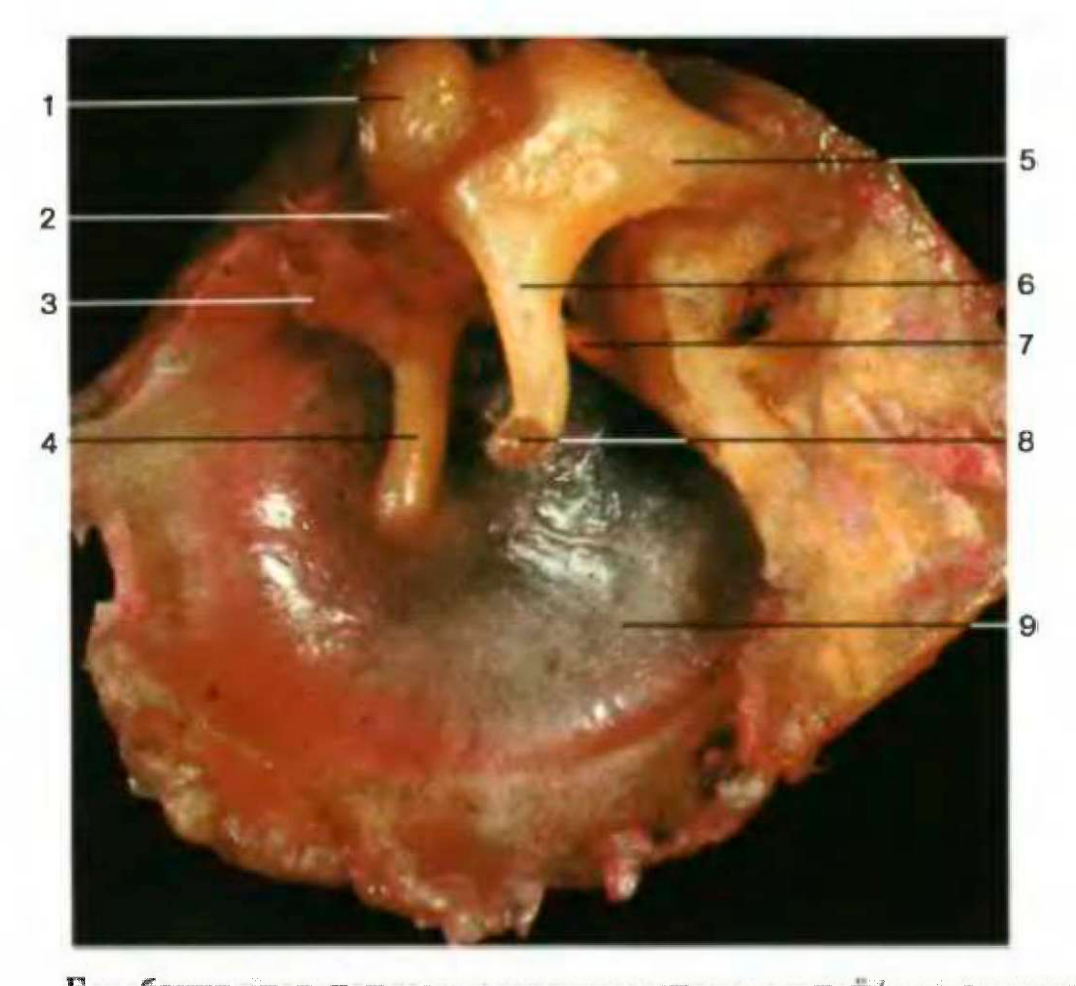

1 Головка молоточка
2 Передняя связка молоточка
3 Сухожилие мышцы, напрягающей барабанную перепонку
4 Рукоятка **молоточка**
5 Короткая ножка наковальни
6 Длинная ножка **наковальни**
7 Барабанная струна
8 Овальное утолщение
9 **Барабанная перепонка**

1 Caput mallei
2 Lig. ant. mallei
3 Tendo m. tensoris tympani
4 Manubrium **mallei**
5 Crus breve incudis
6 Crus longum **incudis**
7 Chorda tympani
8 Proc. lenticularis
9 **Membrana tympanica**

Барабанная перепонка с молоточком и наковальней (вид изнутри; правая сторона)

1 Барабанная пещера
2 Боковой полукружный канал (открыт)
3 **Канал лицевого нерва**
4 Стремечко с сухожилием стремечковой мышцы
5 Воздушные ячейки сосцевидного отростка
6 Барабанная струна (внутричерепная часть)
7 Большой каменистый нерв
8 Мышца, напрягающая барабанную перепонку (улитковидный отросток)
9 Малый каменистый нерв
10 Передняя барабанная артерия
11 Средняя оболочечная артерия
12 **Слуховая труба**
13 **Мыс с барабанным сплетением**
14 Отверстие улитки

1 Antrum mastoideum
2 Canalis semicircularis lat.
3 **Canalis facialis**
4 Stapes tendo m. stapedii et eminentia pyremidalis
5 Cellulae mastoideae
6 Chorda tympani
7 N. petrosus maior
8 M. tensor tympani – proc. cochleatiformis
9 N. petrosus minor
10 A. tympanica ant.
11 A. meningea media
12 **Semicanalis tubae auditivae**
13 **Promontorium et plexus tympanicus**
14 Fenestra cochleae

Барабанная полость, медиальная стенка. Наружный слуховой проход и латеральная стенка барабанной полости вместе с наковальней. Молоточек и барабанная перепонка удалены; воздушные ячейки сосцевидного отростка вскрыты (левая сторона)

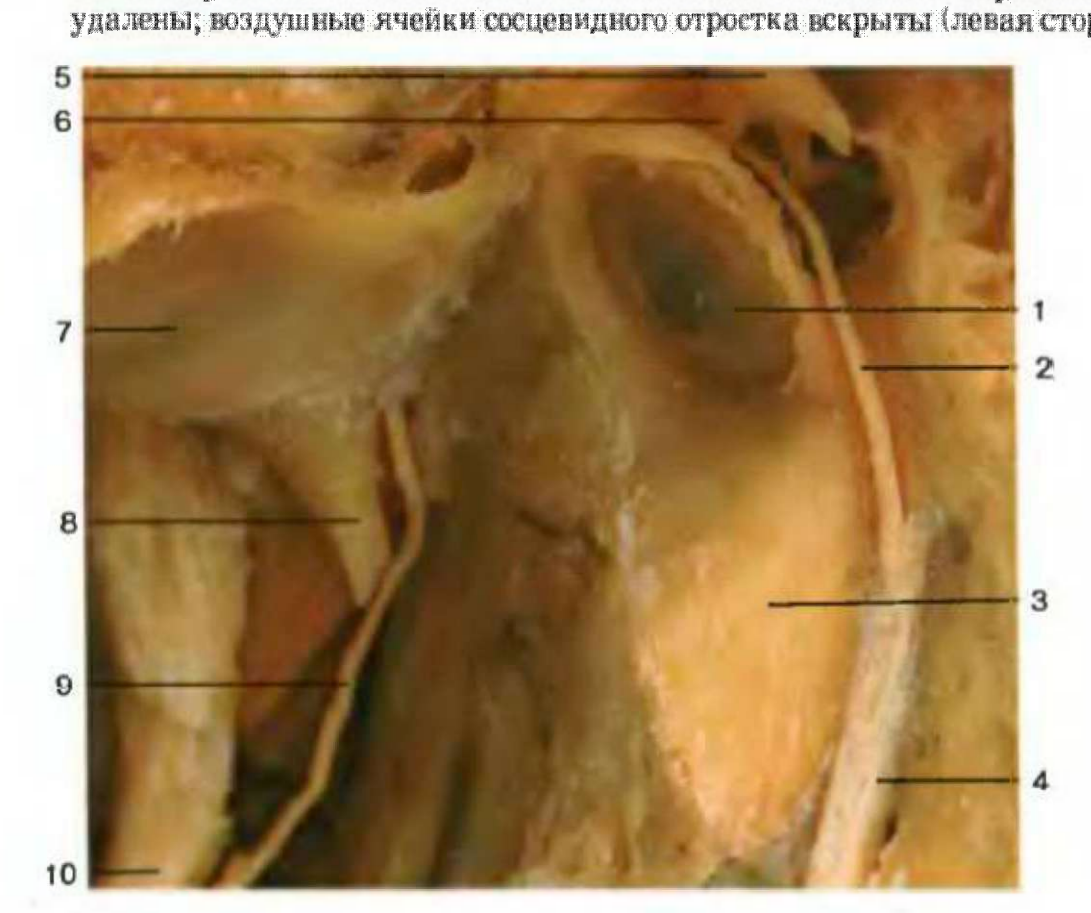

1 **Барабанная перепонка**
2 Барабанная струна (внутричерепная часть)
3 Нижняя поверхность наружного слухового прохода
4 **Лицевой нерв** и канал лицевого нерва
5 Наковальня
6 Головка молоточка
7 Нижнечелюстная ямка
8 Ость клиновидной кости
9 **Барабанная струна** (внечерепная часть)
10 Шиловидный отросток

1 **Membrana tympanica**
2 Chorda tympani
3 Meatus acusticus ext.
4 **N. facialis** et canalis facialis
5 Incus
6 Caput mallei
7 Fossa mandibularis
8 Spina ossis sphenoidalis
9 **Chorda tympani**
10 Processus styloideus

Барабанная перепонка (вид сбоку). Наружный слуховой проход и канал лицевого нерва вскрыты, видна барабанная струна (увеличено в 1,5 раза, левая сторона)

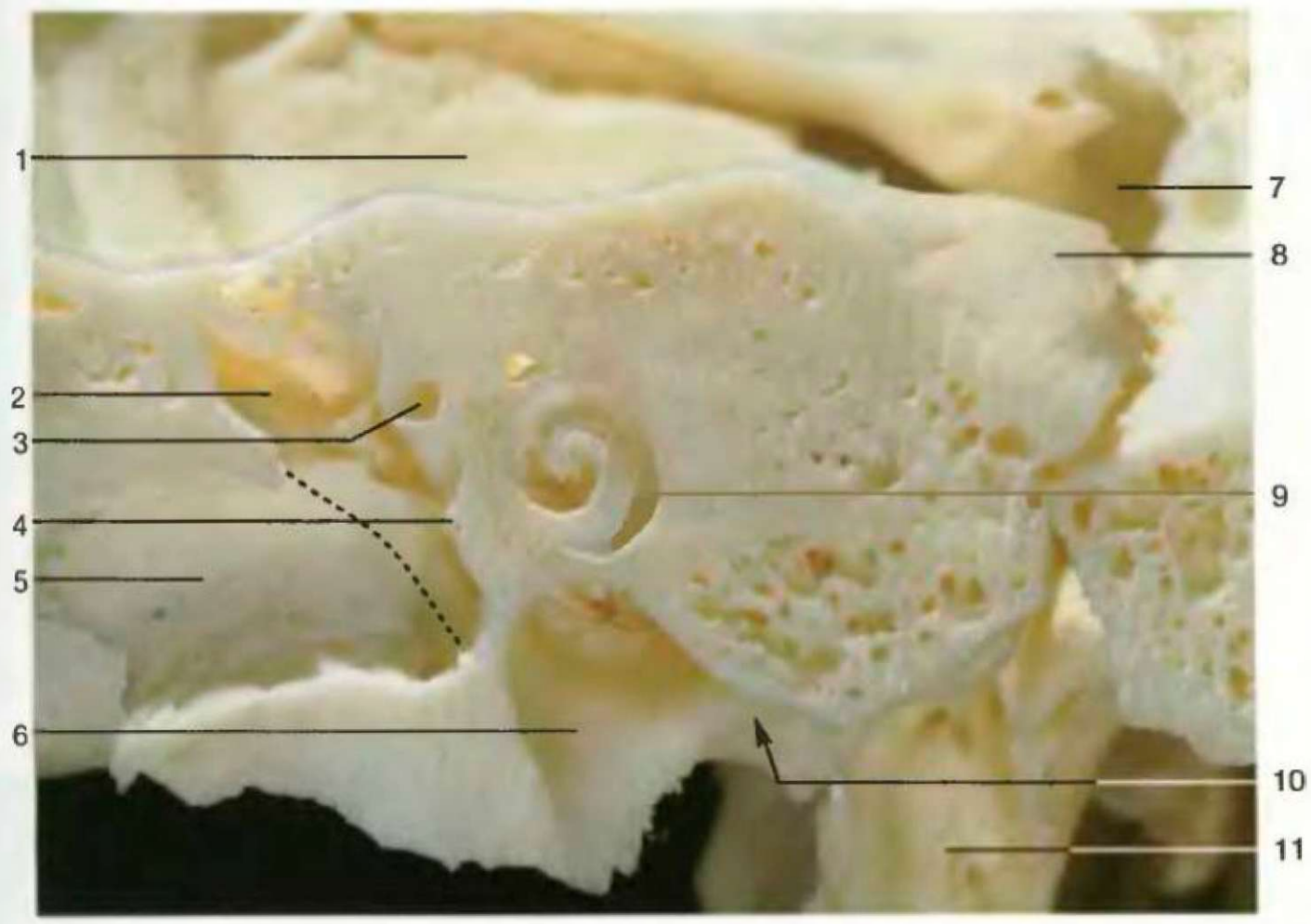

Фронтальный разрез через каменистую часть левой височной кости на уровне улитки (вид сзади). Положение барабанной перепонки указано пунктирной линией

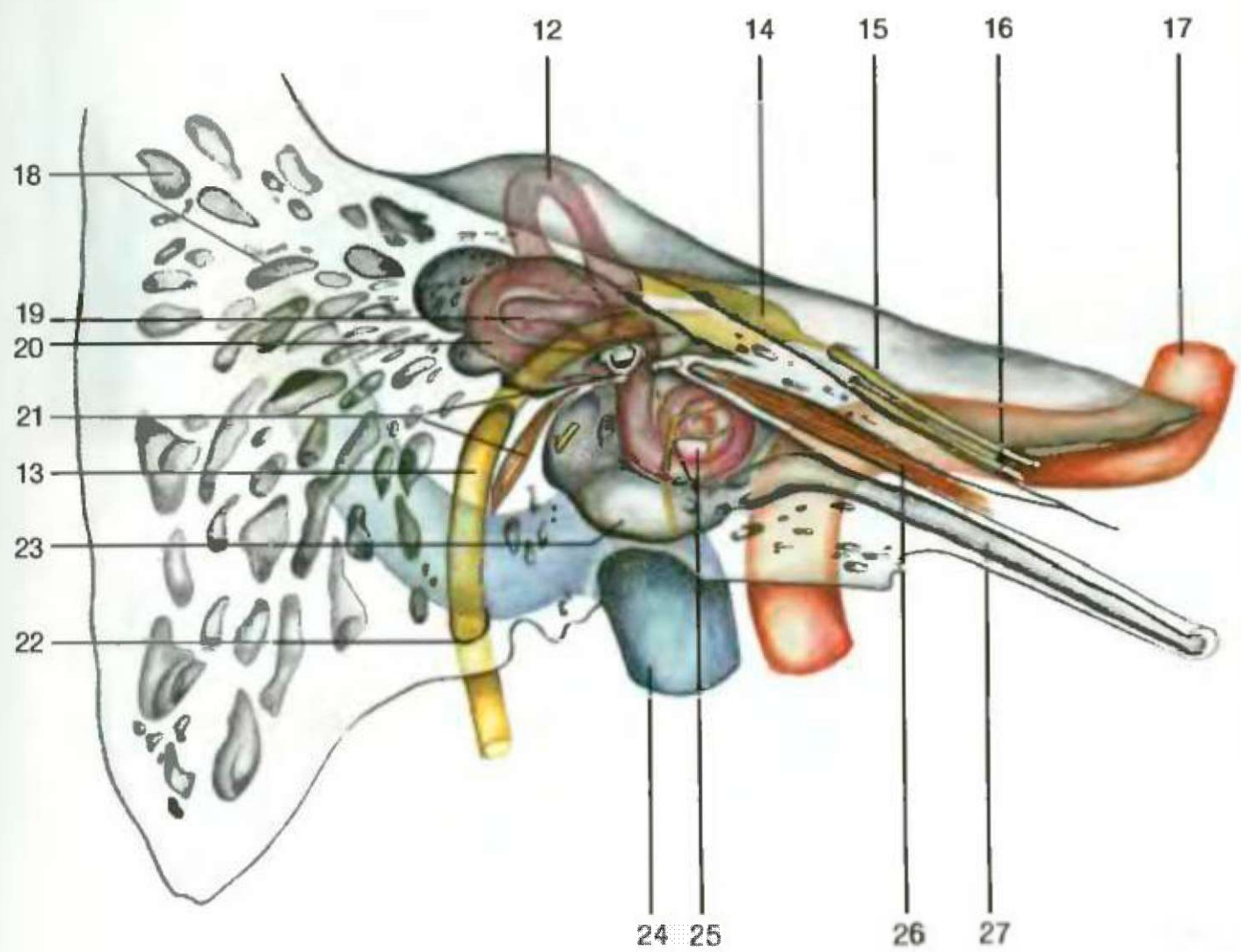

Медиальная стенка барабанной полости и ее отношение к расположенным рядом структурам внутреннего уха, лицевому нерву и кровеносным сосудам (схема). Фронтальный разрез через правую височную кость (вид спереди)

1 Передняя поверхность пирамид
2 Сосцевидная пещера
3 Боковой полукружный канал
4 Улитковидный отросток
5 Наружный слуховой проход
6 **Яремная ямка**
7 Рваное отверстие
8 Верхушка каменистой части
9 Расположение **улитки** (костный стержень с гребнем спиральной кости)
10 Канал сонной артерии
11 Крыловидный отросток
12 Передний полукружный канал
13 **Лицевой нерв**
14 Коленчатый узел
15 Большой каменистый нерв
16 Малый каменистый нерв
17 **Внутренняя сонная артерия**
18 Воздушные ячейки сосцевидного отростка
19 Боковой полукружный канал
20 Задний полукружный канал
21 Стремечко со стремечковой мышцей
22 Шило-сосцевидное отверстие
23 Нижнее углубление барабанной полости (гипотимпанум)
24 **Внутренняя яремная вена**
25 Мыс с барабанным сплетением (расположение улитки)
26 Мышца, напрягающая барабанную перепонку
27 **Слуховая труба**

1 Pyramis vestibuli ant.
2 Antrum mastoideum
3 Canalis semicircularis lat.
4 Proc. cochleariformis
5 Meatus acustucus ext.
6 **Fossa jugularis**
7 For. lacerum
8 Apex partis petrosae ossis temporalis
9 **Cochlea**
10 Canalis caroticus
11 Proc. pterygoideus
12 Ductus semicircularis ant.
13 **N. facialis**
14 Ggl. geniculi
15 N. petrosus major
16 N. petrosus minor
17 **A. carotis int.**
18 Cellulae mastodeae
19 Ductus semicircularis lat.
20 Ductus semicircularis post.
21 Stapes et m. stapedius
22 For. stylomastoideum
23 Rec. inf. (cavitas tympanica)
24 **V. jugularis int.**
25 Promontorium et plexus tympanicus (basis cochleae)
26 M. tensor tympani
27 **Tuba auditiva** – Eustachii