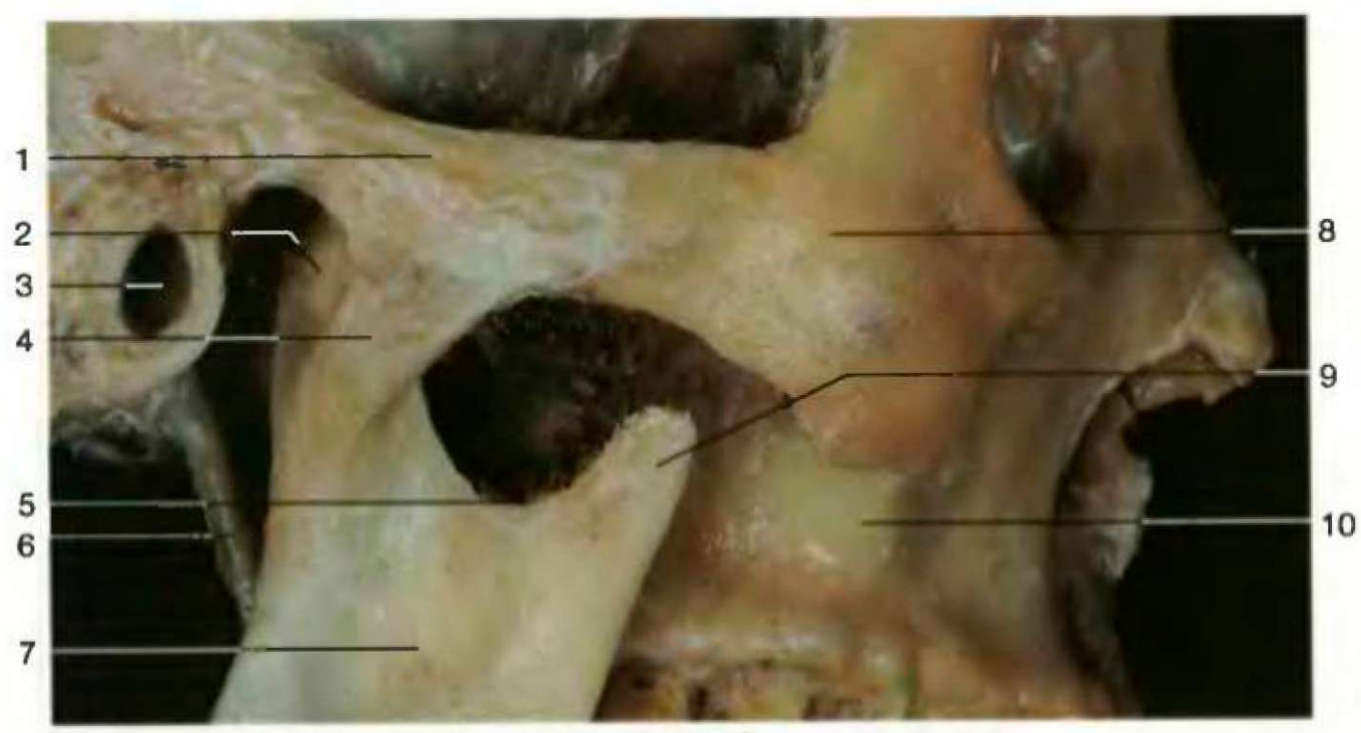

Височно-нижнечелюстной сустав со связкой

1 Скуловая дуга
2 Суставная капсула
3 Наружный слуховой проход
4 **Латеральная связка**
5 Нижнечелюстная вырезка
6 **Шило-нижнечелюстная связка**
7 Ветвь нижней челюсти
8 Скуловая кость
9 Венечный шов
10 Верхняя челюсть
11 Суставной хрящ суставного отростка
12 Шиловидный отросток
13 Нижнечелюстная ямка
14 **Суставной диск**
15 Суставной бугор
16 Боковая крыловидная мышца
17 Суставной отросток нижней челюсти

1 Arcus zygomaticus
2 Capsula articularis
3 Maetus acusticus ext.
4 **Lig. laterale**
5 Incisura mandibulae
6 **Lig. stylomandibulare**
7 Ramus mandibulae
8 Os zygomaticum
9 Proc. coronoideus
10 Maxilla
11 Cartilago articularis proc. condylaris
12 Proc. styloideus
13 Fossa mandibularis
14 **Discus articularis**
15 Tuberculum articulare
16 M. pretygoideus lat.
17 Proc. condylaris mandibulae

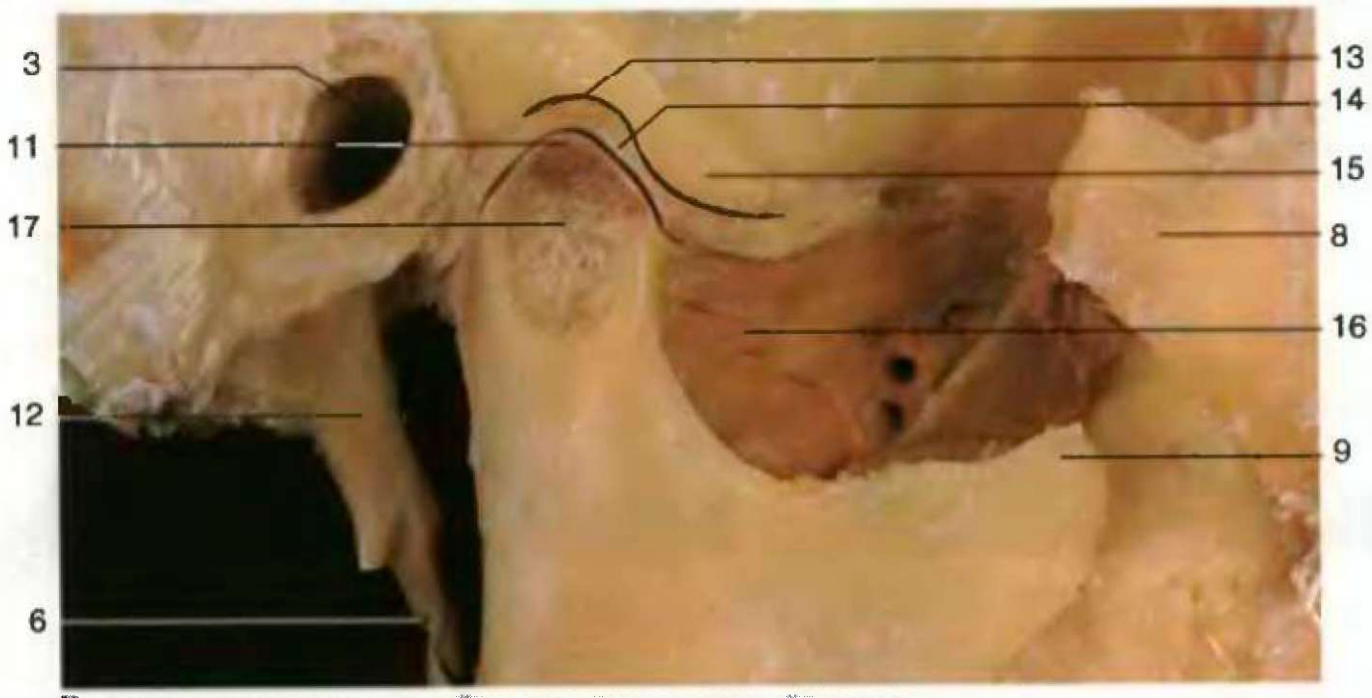

Височно-нижнечелюстной сустав, сагиттальный разрез

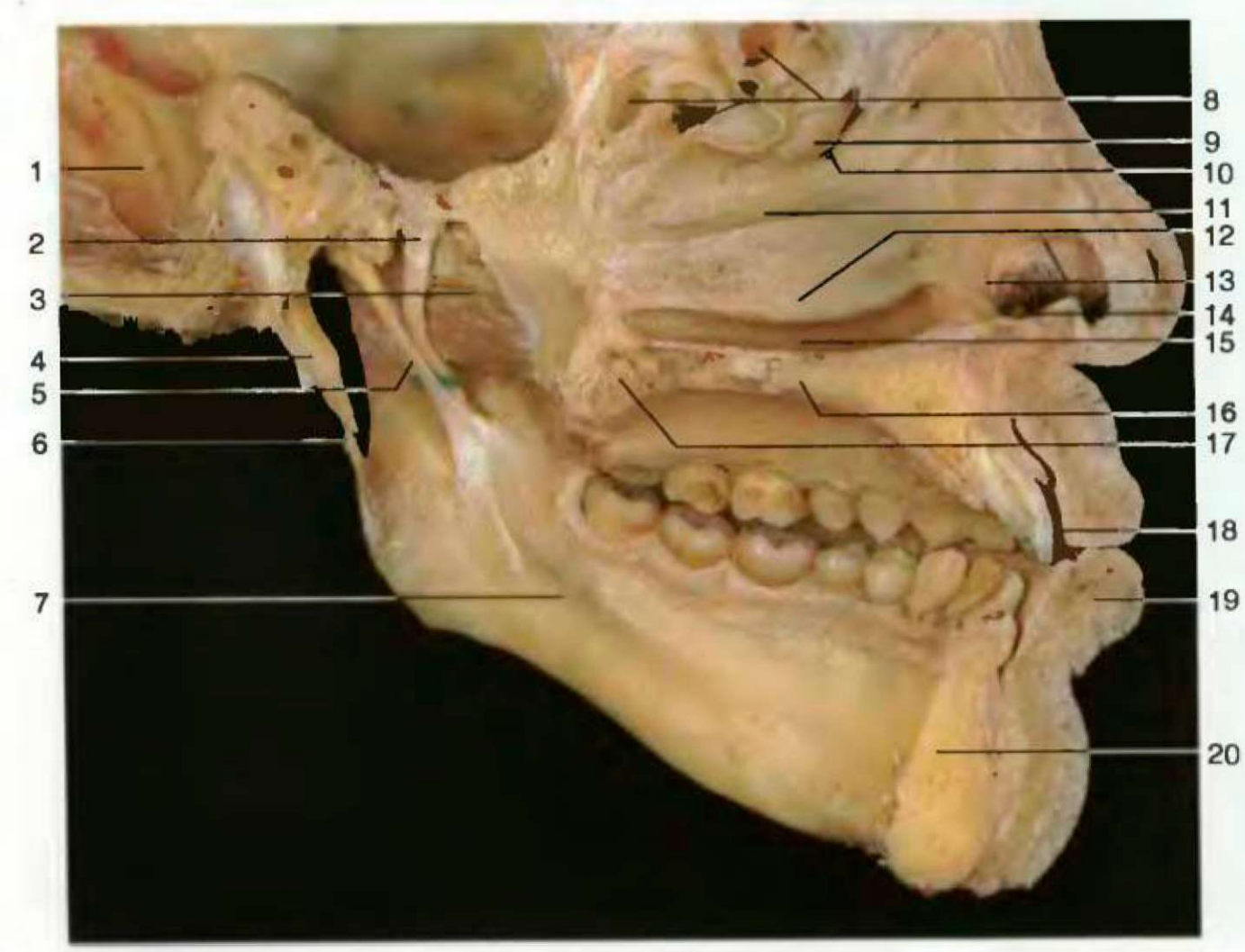

1 Борозда сигмовидного синуса
2 Нижнечелюстной нерв
3 Латеральная крыловидная мышца
4 Шиловидный отросток
5 **Клиновидно-нижнечелюстная связка**
6 **Шило-нижнечелюстная связка**
7 Челюстно-подъязычная борозда
8 **Полости решетчатой кости**
9 Пазуха решетчатой кости
10 **Полулунная щель**
11 Средний ход
12 **Нижняя носовая раковина**
13 Порог носа
14 Преддверие с волосами
15 Нижний ход
16 Твердое небо
17 Мягкое небо
18 Преддверие ротовой полости
19 Нижняя губа
20 Нижняя челюсть

1 Sinus sigmoideus
2 N. mandibularis
3 M. pterygoideus lat.
4 Proc. styloideus lat.
5 **Lig. spheno-mandibulare**
6 **Lig. speno-mandibulare**
7 Sulcus mylohyoideus
8 **Cellulae ethmoidales**
9 Bulla ethmoidalis
10 **Hiatus semilunaris**
11 Meatus nasi medius
12 **Concha nasalis inf.**
13 Limen nasi
14 Vestibulum – vibrissae
15 Meatus nasi inf.
16 Palatum durum
17 Palatum molle
18 Vestibulum oris
19 Labium inf.
20 Mandibula

Связки височно-нижнечелюстного сустава. Левая половина головы (медиальный вид)

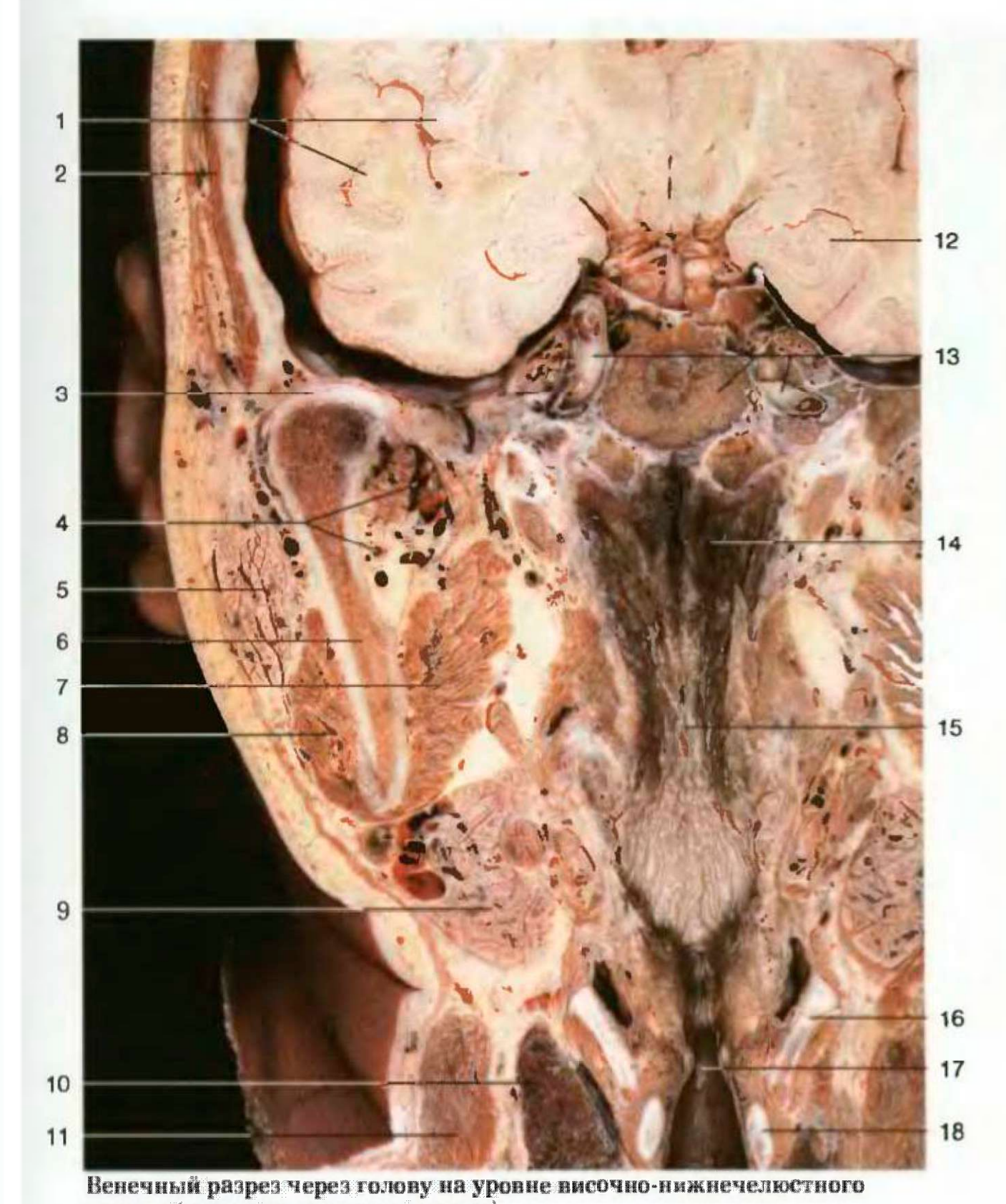

Венечный разрез через голову на уровне височно-нижнечелюстного сустава (правая половина, вид спереди)

1 Островковая доля и височная доля
2 Височная мышца
3 **Суставной диск височно-нижнечелюстного сустава**
4 Верхнечелюстная артерия и крыловидный венозный синус
5 Околоушная железа
6 **Нижняя челюсть**
7 **Медиальная крыловидная мышца**
8 **Жевательная мышца**
9 Подчелюстная железа
10 Щитовидная железа
11 Грудино-ключично-сосцевидная мышца
12 Борозда морского конька
13 Внутренняя сонная артерия и клиновидная кость
14 Глоточная миндалина
15 Глотка
16 Щитовидный хрящ
17 Голосовая щель
18 Перстневидный хрящ
19 **Твердое нёбо** и небная миндалина
20 **Ротовая полость**
21 Верхний моляр
22 **Преддверие рта**
23 Нижний моляр
24 Подкожная мышца
25 Верхнечелюстная пазуха
26 Верхняя продольная мышца языка
27 **Поперечная мышца языка**
28 Щечная мышца
29 Нижняя продольная мышца языка
30 Подъязычная железа
31 **Подбородочно-язычная мышца**
32 Сосцевидный отросток
33 Шиловидный отросток
34 **Шило-нижнечелюстная связка**
35 Суставная капсула
36 **Латеральная связка**
37 Скуловая дуга
38 **Клиновидно-нижнечелюстная связка**
39 Нижнечелюстное отверстие

1 Lobus insulanis et lobus temporalis
2 M. temporalis
3 **Discus articularis**
4 A. maxillaris et sinus pterygoideus venosus
5 Glandula parodis
6 **Mandibula**
7 **M. pterygoideus med.**
8 **M. masseter**
9 Gl. submandibularis
10 Gl. thyroidea
11 M. sternocleidomastoideus
12 Hippocamp
13 A. carotis int. et os sphenoidale
14 Tonsilla
15 Pharynx
16 Carfilago thyroidea
17 Rima glottidis
18 Cartilago cricoidea
19 **Palatum durum** et of patanina
20 **Cavitas oris**
21 Molaris sup.
22 **Vestibulum oris**
23 Molaris inf.
24 Platysma
25 Sinus maxilaris
26 M. longitudinalis linguae sup.
27 **M. linguae tranv.**
28 M. buccinator
29 M. longitudinalis
30 M. hyoglossus
31 **M. geniohyoideus**
32 Proc. mastoideus
33 Proc. styloideus
34 **Lig. stylomastoideus**
35 Capsula atricularis
36 **Lig. laterale**
37 Arc. zygomaticus
38 **Lig. spheno-mandibularis**
39 For. mandibularae

Венечный разрез через ротовую полость

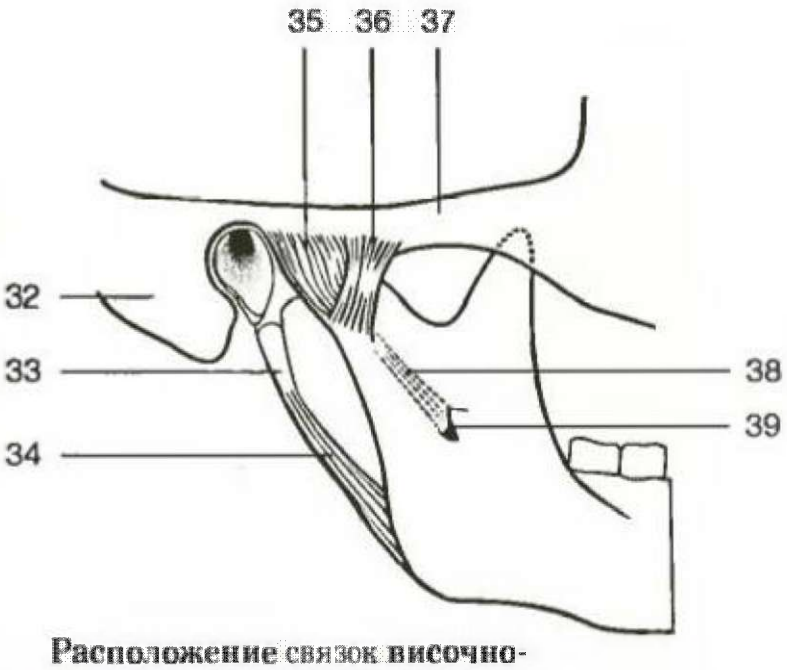

Расположение связок височно-нижнечелюстного сустава

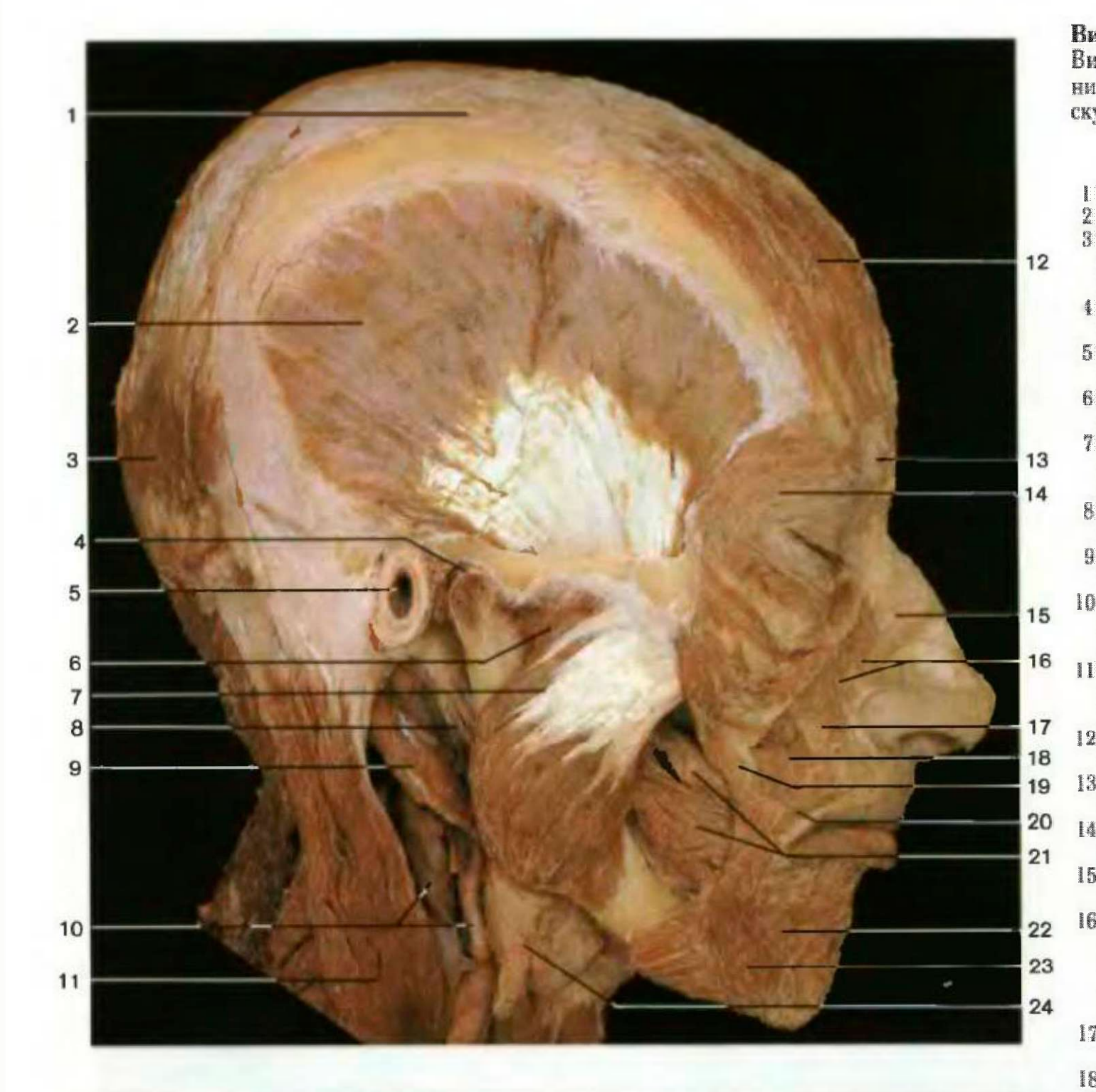

Височная и жевательная мышцы. Височная фасция удалена, височно-нижнечелюстной сустав раздвинут и видна скуловая дуга

1 Сухожильный шлем
2 **Височная мышца**
3 Затылочное брюшко надчерепной мышцы
4 **Височно-нижнечелюстной сустав**
5 Наружный слуховой проход
6 Широкая часть **жевательной мышцы**
7 Поверхностная часть жевательной мышцы
8 Шило-подъязычная мышца
9 Заднее брюшко **двубрюшной мышцы**
10 Внутренняя яремная вена и наружная сонная артерия
11 **Грудино-ключично-сосцевидная мышца**
12 Лобное брюшко надчерепной мышцы
13 Мышца, опускающая бровь
14 **Круговая мышца глаза**
15 Поперечная часть носовой мышцы
16 Мышца, поднимающая крыло носа, часть мышцы, поднимающей верхнюю губу
17 Мышца, поднимающая верхнюю губу
18 Мышца, поднимающая угол рта
19 **Большая скуловая мышца**
20 **Круговая мышца рта**
21 **Щечная мышца**
22 Мышца, опускающая нижнюю губу
23 Мышца, опускающая угол рта
24 **Подчелюстная железа**
25 Боковой носовой хрящ
26 Большое крыло хряща (боковая часть)
27 Малое крыло хряща
28 Большое крыло хряща (медиальная часть)
29 Нижнеглазничный нерв
30 Переднее брюшко двубрюшной мышцы
31 Подъязычный нерв и подъязычно-язычная мышца
32 Верхняя щитовидная артерия
33 **Скуловая дуга**
34 Внутренняя сонная артерия
35 Общая сонная артерия

1 Galea aponeurotica
2 **M. temporalis**
3 Venter occipitalis m. occipitofrontalis
4 **Articulatio temporomandibularis**
5 Porus et meatus acusticus ext.
6 Pars profunda **m. masseteris**
7 Pars superficialis m. masseteris
8 M. stylohyoideus
9 Venter post. **m. digastrici**
10 A. carotis ext. et v. iugularis int.
11 **M. sternocleidomastoideus**
12 Venter frontalis m. occipitofrontalis
13 M. depressor supercilii
14 **M. orbicularis oculi – pars orbitalis**
15 Pars transversa m. nasalis
16 M. levator labii sup. alaeque nasi
17 M. levator labii sup.
18 M. levator anguli oris
19 **M. zygomaticus maior**
20 **M. orbicularis oris**
21 **M. buccinator**
22 M. depressor labii inf.
23 M. depressor anguli oris
24 **Glandula submandibularis**
25 Cartilago nasi lat.
26 Crus lat. cartilaginis alaris maioris
27 Cartilagines alares minores
28 Crus mediale cartilaginis alaris maioris
29. N. infraorbitalis
30 Venter ant. m. digastrici
31. M. hyoglossus
32 A. thyroidea sup.
33 **Arcus zygomaticus**
34 A. carotis int. dext.
35 A. carotis communis dext.

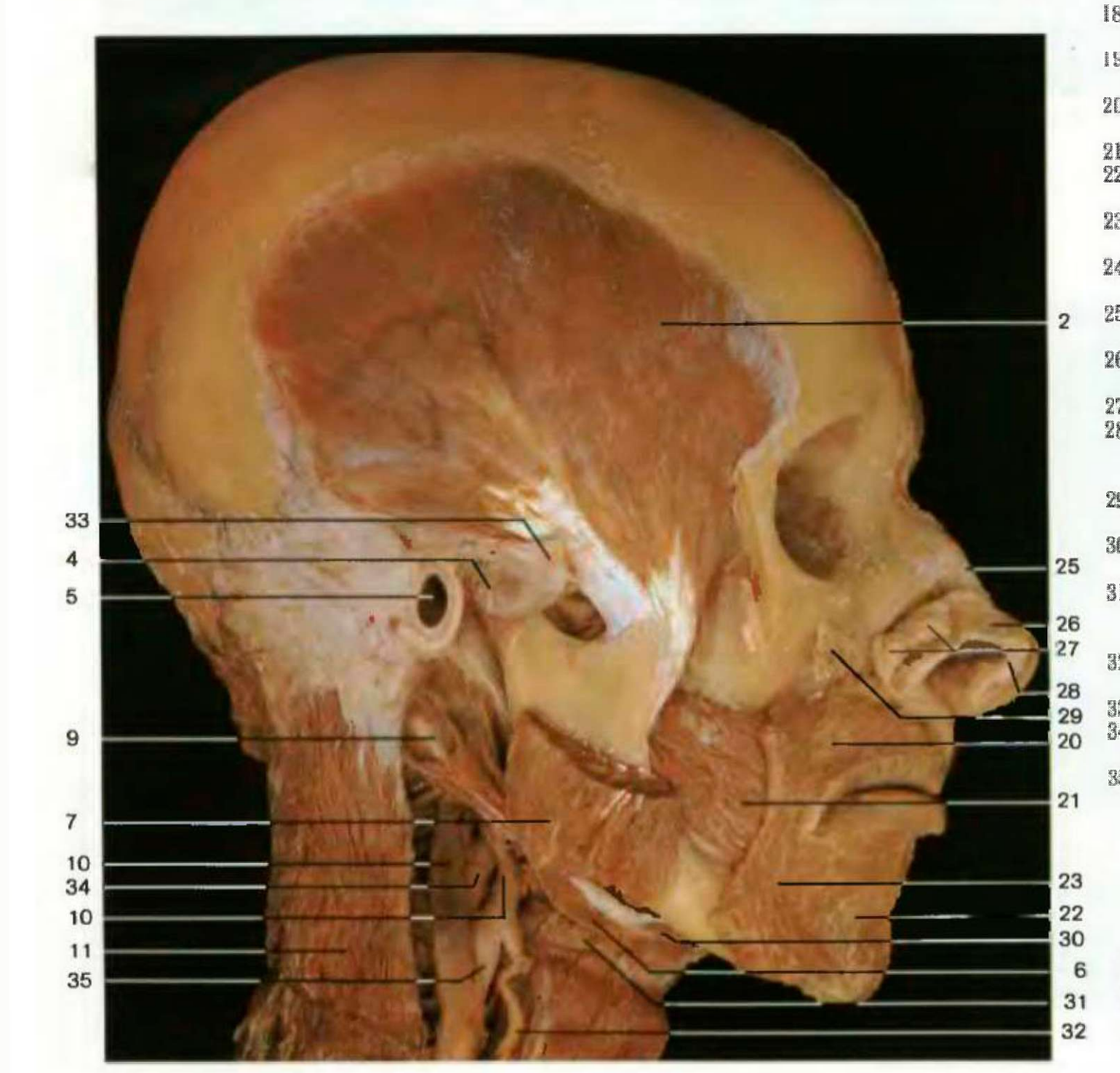

Височная мышца и височно-нижнечелюстной сустав. Скуловая дуга и жевательная мышца частично удалены таким образом, что видна височная мышца

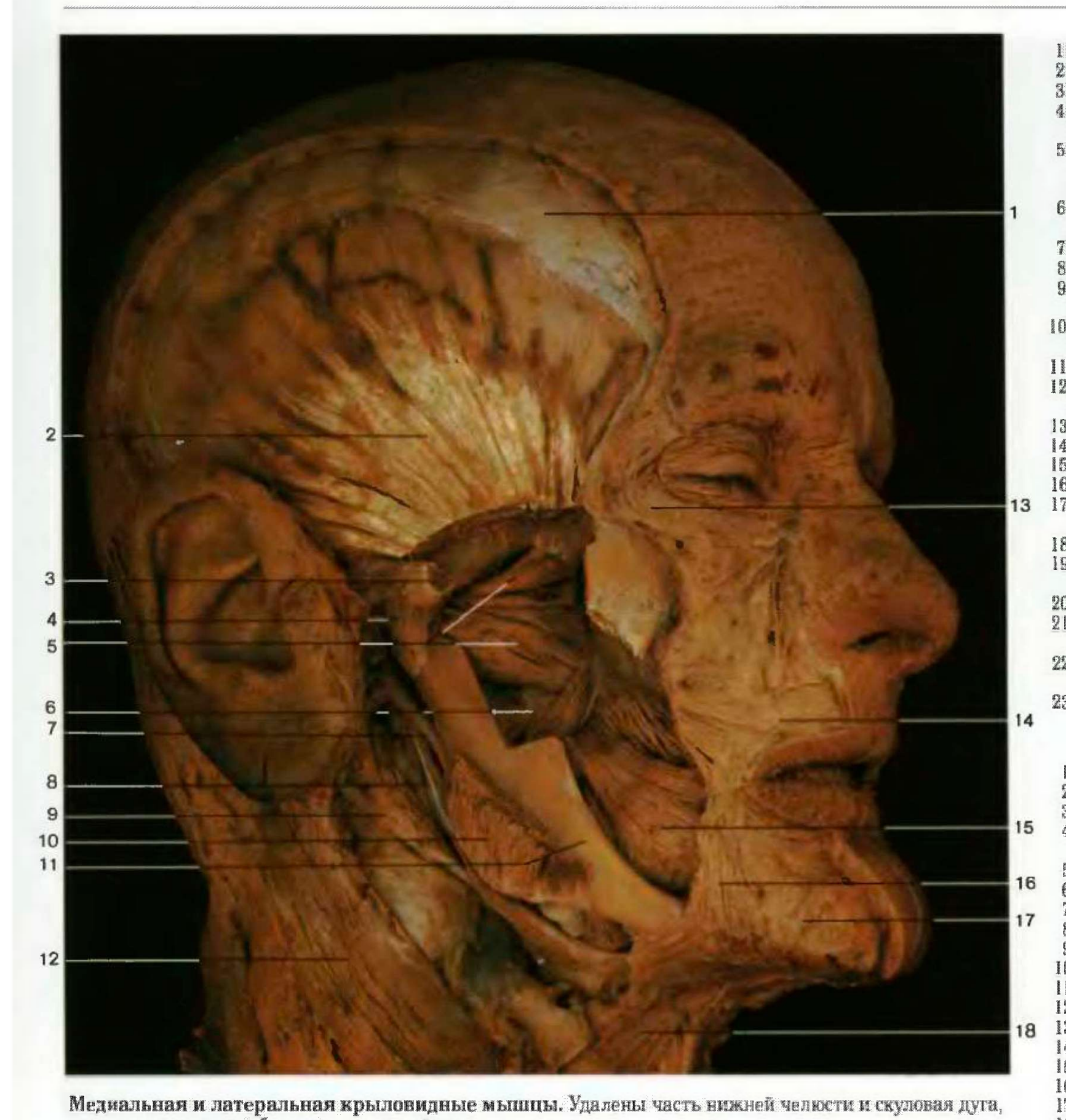

1 Надкостница
2 **Височная мышца**
3 Скуловая дуга
4 Суставная капсула височно-нижнечелюстного сустава
5 **Латеральная крыловидная мышца** (верхняя и нижняя головки)
6 **Медиальная крыловидная мышца**
7 Шило-язычная мышца
8 Шило-подъязычная мышца
9 Заднее брюшко двубрюшной мышцы
10 **Жевательная мышца** (частично удалена)
11 Нижняя челюсть
12 Грудино-ключично-сосцевидная мышца
13 Круговая мышца глаза
14 Круговая мышца рта
15 Щечная мышца
16 Мышца, опускающая угол рта
17 Мышца, опускающая нижнюю губу
18 Подкожная мышца шеи
19 **Суставной диск височно-нижнечелюстного сустава**
20 Головка нижней челюсти
21 Переднее брюшко двубрюшной мышцы
22 Челюстно-подъязычная мышца
23 Подъязычная кость

1 Periosteum
2 **M. temporalis**
3 Arcus zygomaticus
4 Capsula atricularis et lig. laterale
5 **M. pterygoideus lat.**
6 **M. pterygoideus med.**
7 M. styloglossus
8 M. stylohyoideus
9 Venter post. m. digastrici
10 **M. masseter**
11 Mandibula
12 M. sternocleidomastoideus
13 M. orbicularis oculi
14 M. orbicularis oris
15 M. buccinator
16 M. depressor anguli oris
17 M. depressor labii inf.
18 Platysma
19 **Discus articularis temporomandibularis**
20 Caput mandibulae
21 Venter anterior m. digastrici
22 M. mylohyoideus
23 Os hyoideus

Медиальная и латеральная крыловидные мышцы. Удалены часть нижней челюсти и скуловая дуга, видна крыловидная область подвисочной ямки

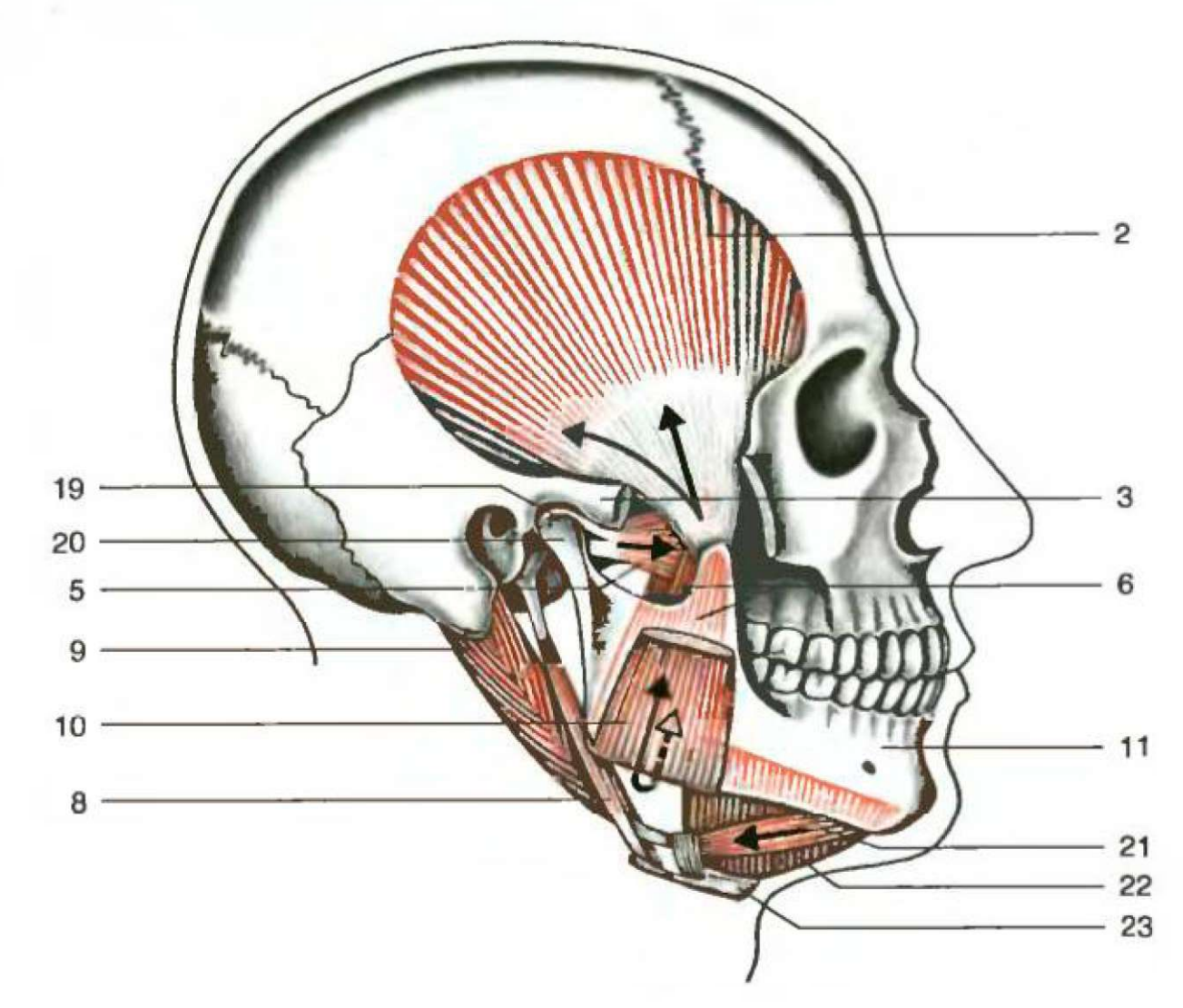

Влияние жевательных мышц на височно-нижнечелюстной сустав (стрелки)

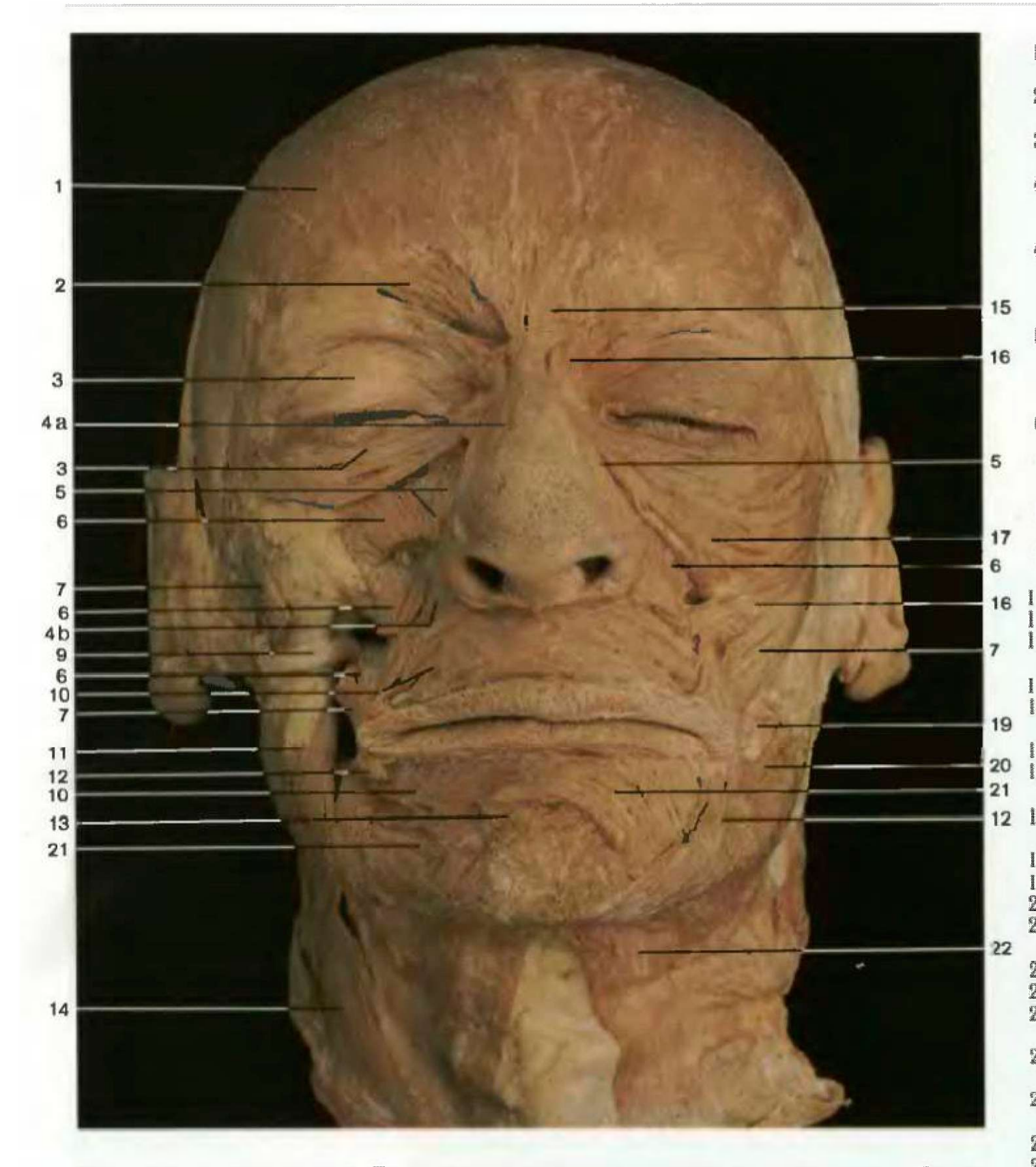

Мышцы лица (вид спереди). Левая сторона: поверхностный слой; правая сторона: глубокий слой

1 Лобное брюшко **надчерепной мышцы**
2 **Мышца сморщиватель бровей**
3 Мышца века, часть круговой мышцы глаза
4a Поперечная часть собственной носовой мышцы
4в Мышца, опускающая крыло носа, часть собственной **носовой мышцы**
5 Мышца, поднимающая крыло носа, часть мышцы, поднимающей верхнюю губу
6 **Мышца, поднимающая верхнюю губу**
7 **Большая скуловая мышца**
8 Мышца, поднимающая угол рта
9 Проток околоушной железы
10 **Круговая мышца рта**
11 Жевательная мышца
12 **Мышца, опускающая угол рта**
13 Подбородочная мышца
14 Грудино-ключично-сосцевидная мышца
15 **Мышца гордецов**
16 **Мышца, опускающая бровь**
17 Глазничная часть **круговой мышцы глаза**
18 Малая скуловая мышца
19 **Щечная мышца**
20 Мышца смеха
21 **Мышца, опускающая нижнюю губу**
22 **Подкожная мышца шеи**
23 Сухожильный шлем
24 **Височно-теменная мышца**
25 Затылочное брюшко надчерепной мышцы
26 Околоушная железа с фасцией
27 Височная фасция
28 **Круговая мышца глаза**
29 Проток околоушной железы, жевательная мышца

1 Venter frontalis **m. occipitofrontalis**
2 **M. corrugator supercilli**
3 Pars palpebralis m. orbicularis oculi
4a M. nasalis – pars transversa
4b M. nasalis – **pars alaris**
5 M. levator labii sup. alaeque nasi
6 **M. levator labii sup.**
7 **M. zygomaticus maior**
8 M. levator anguli oris
9 Ductus parotideus
10 **M. orbicularis oris – pars labialis**
11 M. masseter
12 **M. depressor anguli oris**
13 **M. mentalis**
14 M. sternocleidomastoideus
15 **M. procerus**
16 **M. depressor supercilli**
17 Pars orbitalis m. orbicularis oculi
18 M. zygomaticus minor
19 **M. buccinator**
20 M. risorius
21 **M. depressor labii inf.**
22 **Platysma**
23 Galea aponeurotica
24 **M. temporaparietalis**
25 Venter occipitalis m. occipitofrontalis
26 Gl. parotidea
27 Fascia temporalis
28 **M. orbicularis oculi**
29 Ductus parotideus et m. masseter

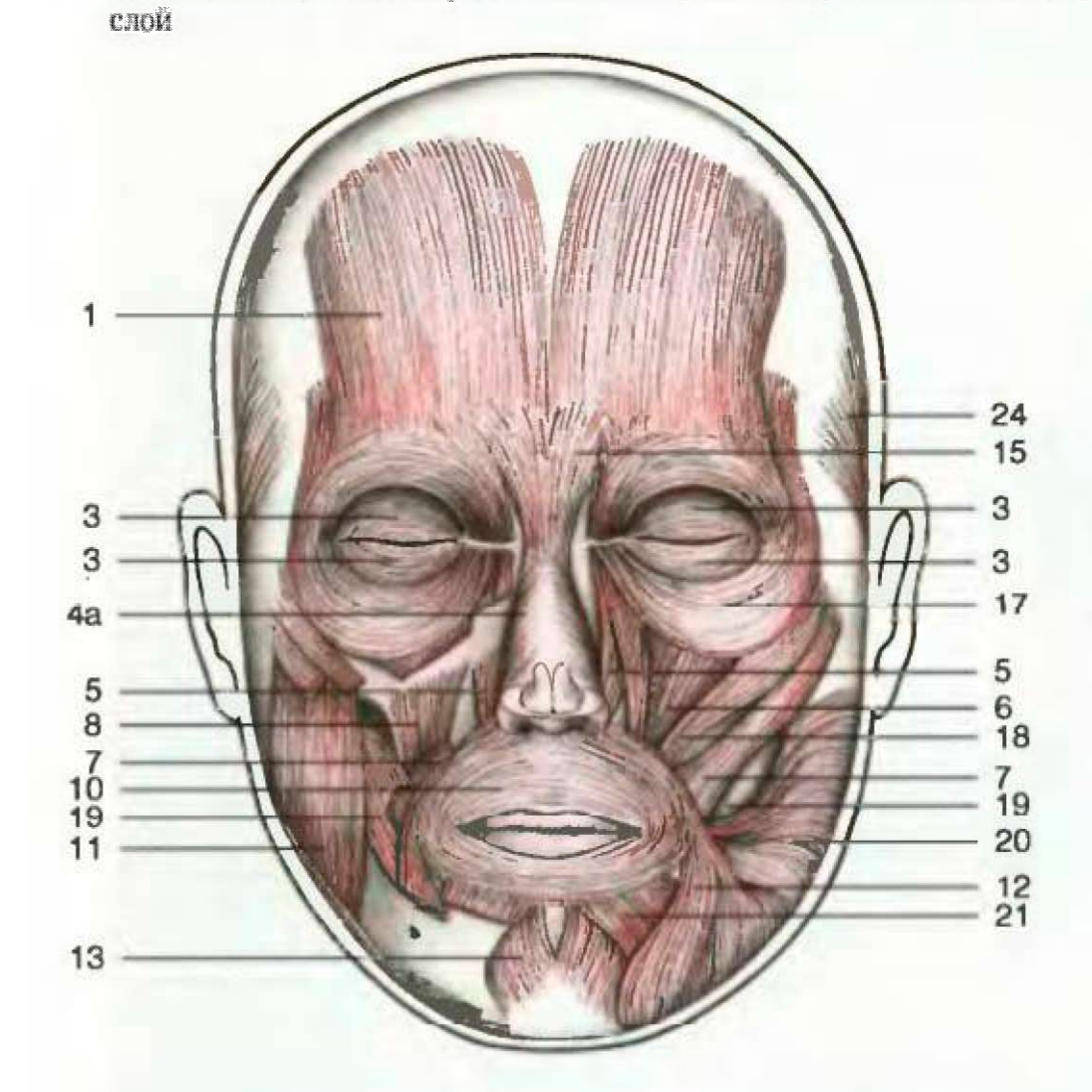

Мышцы лица (схематическое изображение). Левая сторона: поверхностный слой; правая сторона: глубокий слой

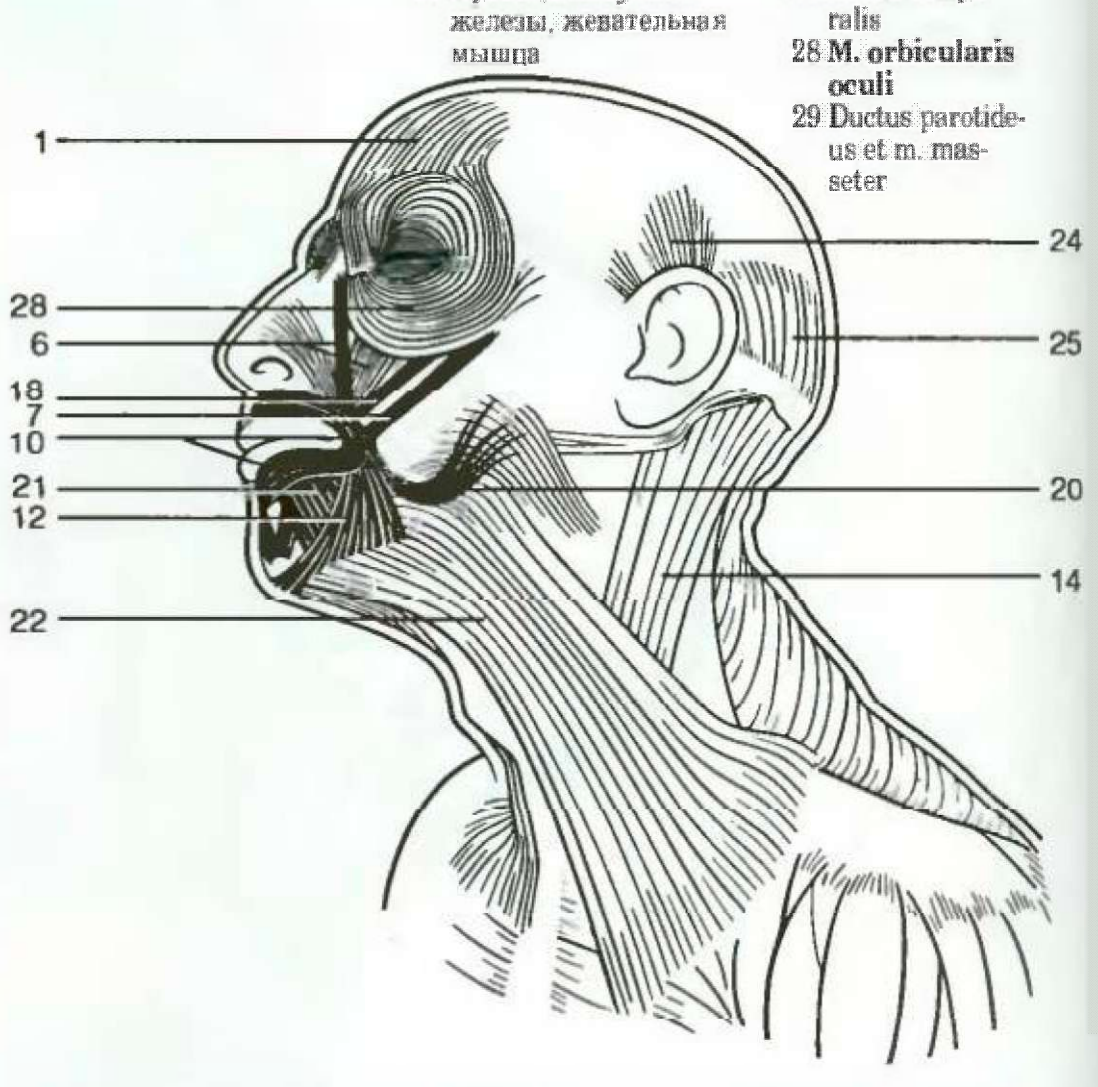

Мышцы лица. Сфинктеро-подобные мышцы окружают отверстия головы. Радиально расположенные мышцы работают как их антагонисты

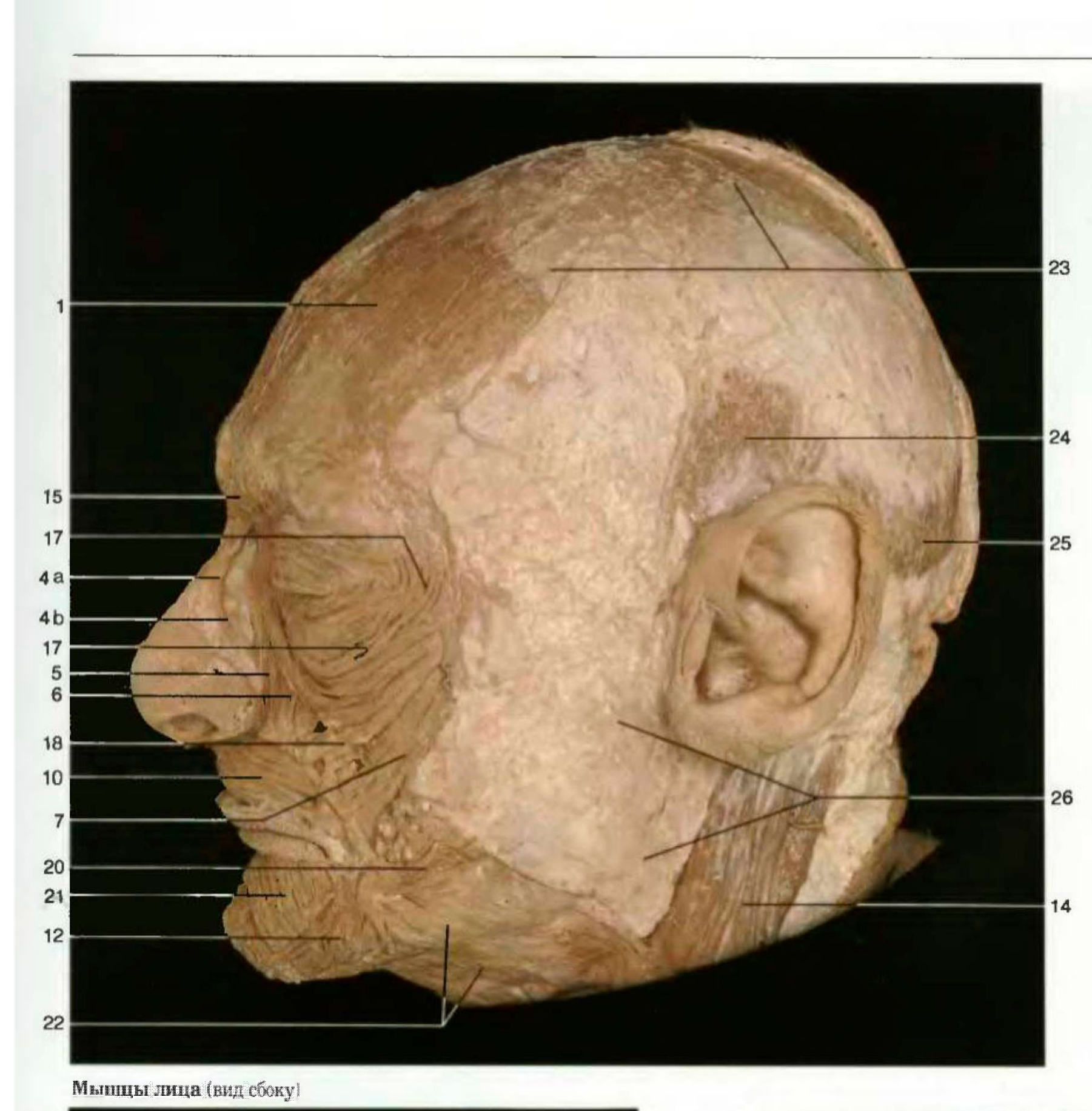

Мышцы лица (вид сбоку)

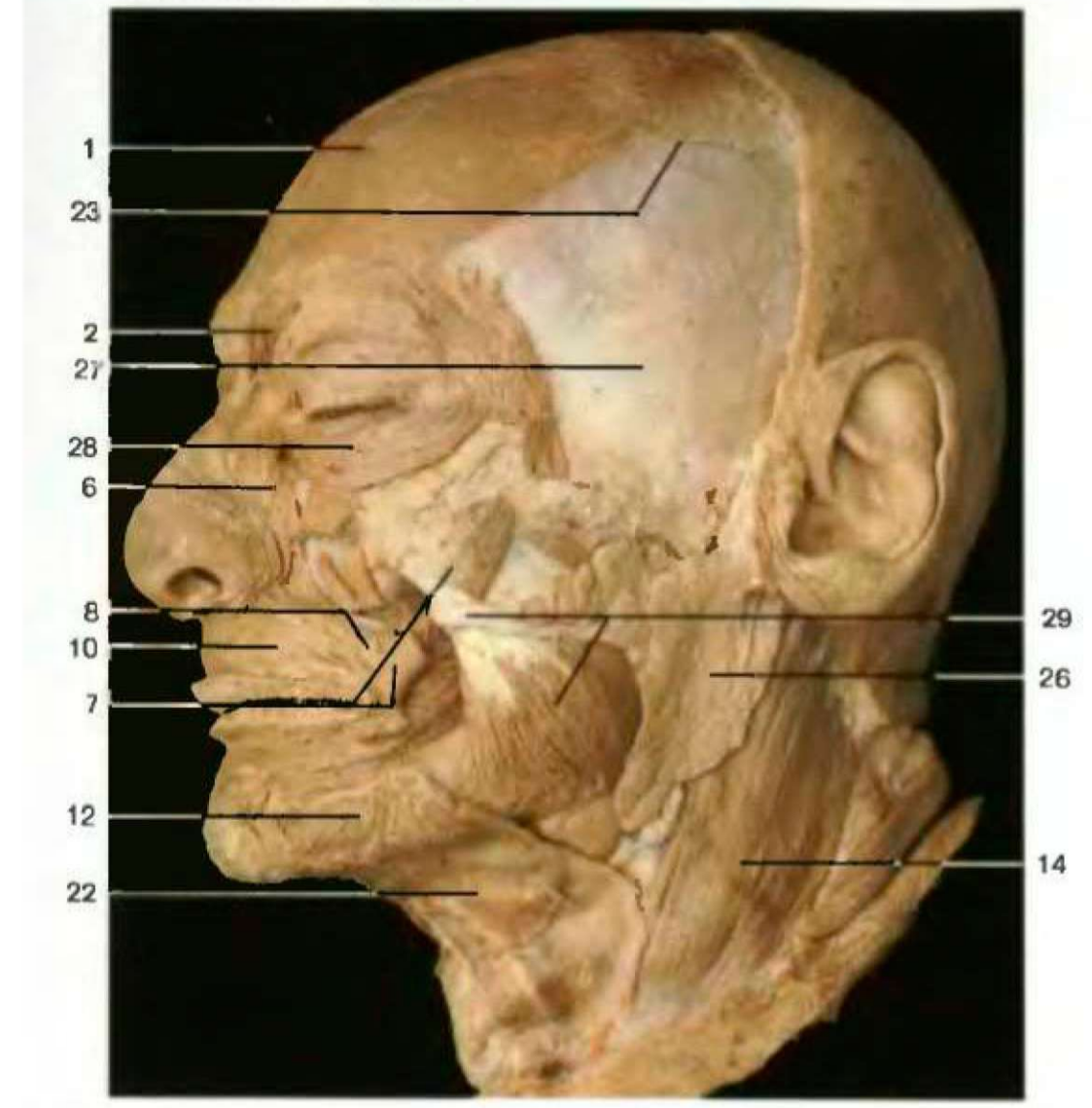

Мышца лица и околоушная железа (вид сбоку)

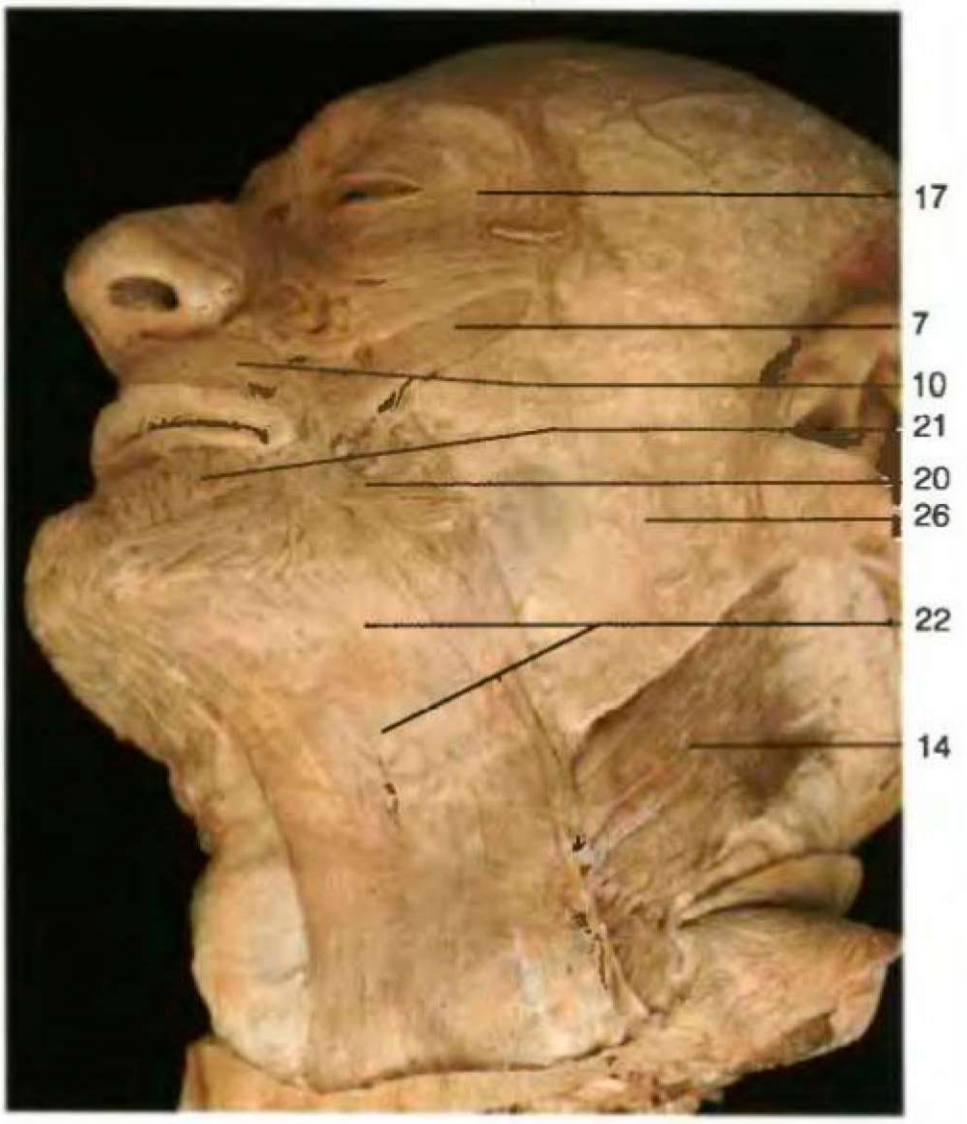

Подкожная мышца шеи (косой латеральный вид). Поверхностная пластинка шейной фасции удалена

Над- и подподъязычные мышцы, шея I (вид сбоку). Ветви нижней челюсти и часть височной мышцы удалены

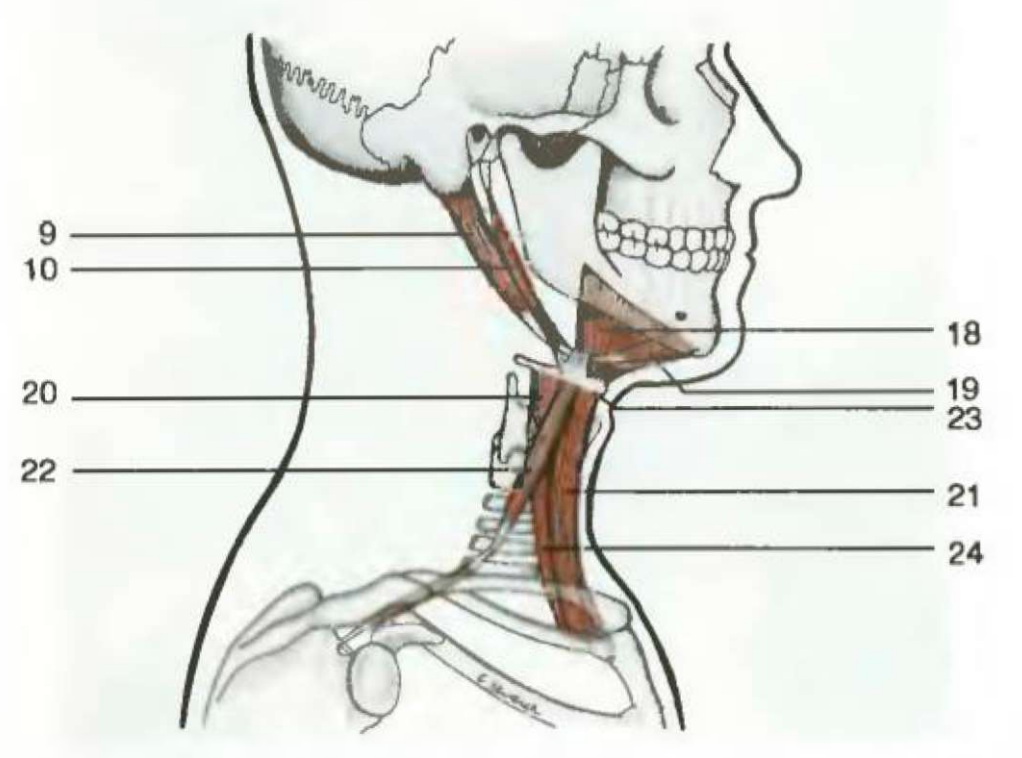

Над- и подподъязычные мышцы (схема)

1 Сухожильный шлем
2 **Височная фасция**
3 Сухожилие височной мышцы
4 Скуловая дуга
5 Крыловидный отросток клиновидной кости
6 Мышца, напрягающая нёбную занавеску и шиловидный отросток
7 Верхний мышечный констриктор глотки
8 **Шило-язычная мышца**
9 Заднее брюшко двубрюшной мышцы
10 **Шило-подъязычная мышца**
11 Длинная мышца головы
12 Грудино-ключично-сосцевидная мышца (отогнута)
13 Нижний мышечный констриктор глотки
14 Лобное брюшко надчерепной мышцы
15 Глазничная часть круговой мышцы глаза
16 **Щечная мышца**
17 Мышца, опускающая угол рта
18 **Челюстно-подъязычная мышца**
19 Переднее брюшко двубрюшной мышцы
20 **Щито-подъязычная мышца**
21 **Грудино-подъязычная мышца**
22 **Лопаточно-подъязычная мышца**
23 Подъязычная кость
24 Грудино-щитовидная мышца

1 Galea aponeurotica
2 **Fascia temporalis**
3 Tendo m. temporalis
4 Arcus zygomaticus
5 Proc. pterygoideus ossis sphenoidalis
6 M. tensor veli palatini et proc. styloideus
7 M. constrictor pharyngis sup.
8 **M. styloglossus**
9 Venter posterior m. digastrici
10 **M. stylohyoideus**
11 M. longus capitis
12 M. sternocleidomastoideus
13 M. constrictor pharyngis inf.
14 Venter frontalis m. occipitofrontalis
15 Pars orbitalis m. orbicularis oculi
16 **M. buccinator**
17 M. depressor anguli oris
18 **M. mylohyoideus**
19 Venter ant. m. digastrici
20 **M. thyrohyoideus**
21 **M. sternohyoideus**
22 **M. omohyoideus**
23 Os hyoideum
24 M. sternothyroideus

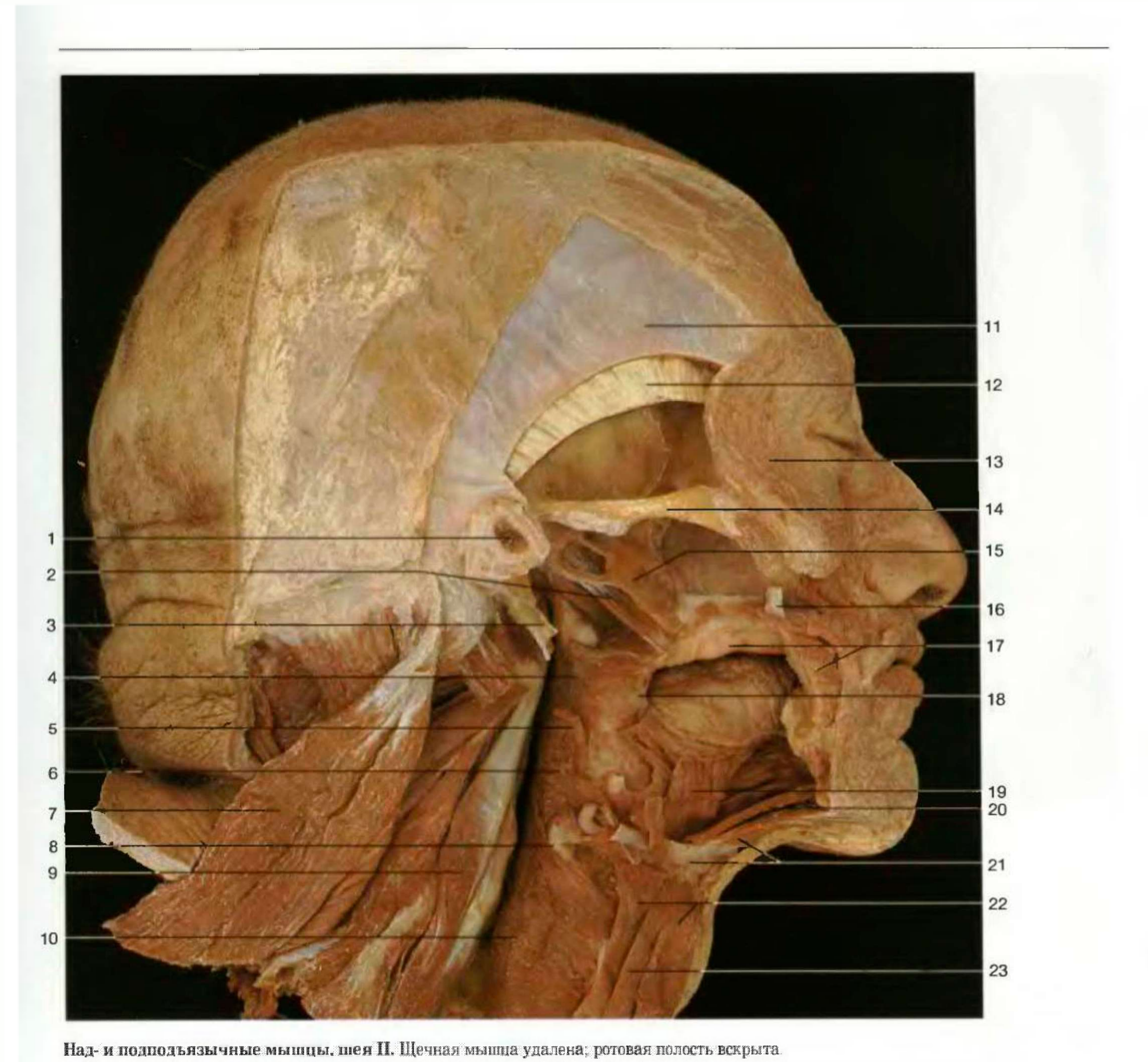

Над- и подподъязычные мышцы, шея II. Щечная мышца удалена; ротовая полость вскрыта.

1 Наружный слуховой проход
2 Мышца, напрягающая небную занавеску
3 Шиловидный отросток
4 **Верхний мышечный констриктор глотки**
5 Шило-глоточная мышца (рассечена)
6 **Средний мышечный констриктор глотки**
7 Грудино-ключично-сосцевидная мышца
8 Большой рог подъязычной кости
9 Длинная мышца головы
10 **Нижний мышечный констриктор глотки**
11 Височная фасция
12 Сухожилие височной мышцы
13 Круглая мышца глаза
14 Скуловая дуга
15 Латеральная пластинка крыловидного отростка
16 Проток околоушной железы
17 Десна верхней челюсти (без зубов), щечная мышца (рассечена)
18 Крыло-нижнечелюстной шов
19 Подъязычно-язычная мышца
20 Челюстно-подъязычная мышца
21 Переднее брюшко двубрюшной мышцы (подъязычная кость)
22 Грудино-подъязычная и щито-подъязычная мышцы
23 Лопаточно-подъязычная мышца

1 Meatus acusticus ext.
2 M. tensor veli palatini
3 Proc. styloideus
4 **M. constrictor pharyngis sup.**
5 M. stylopharyngeus
6 **M. constrictor pharyngis med.**
7 M. sternocleidomastoideus
8 Cornu majus ossis hyoidei
9 M. longus capitis
10 **M. constrictor pharyngis inf.**
11 Fascia temporalis
12 Tendo m. temporalis
13 M. orbicularis oculi
14 Arcus zygomaticus
15 Lamina lat. proc. pterygoidei
16 Ductus parotideus
17 Gingiva et m. buccinator
18 Raphe pterygomandibularis
19 M. hyoglossus
20 M. mylohyoideus
21 Venter ant. m. digastrici et os hyoideum
22 M. sternohyoideus et m. thyrohyoideus
23 M. omohyoideus

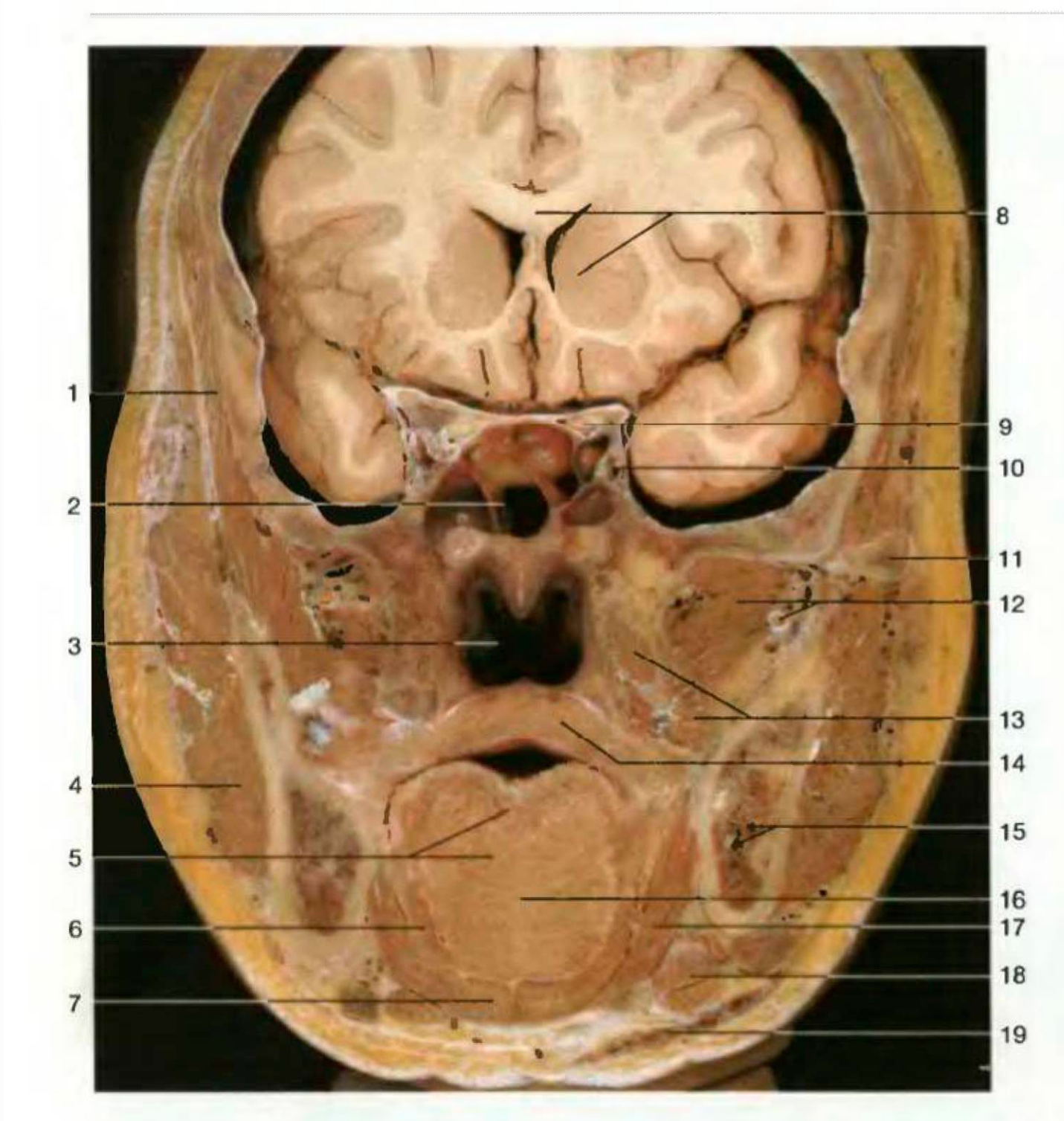

1 Височная мышца
2 **Клиновидная пазуха**
3 **Носоглотка**
4 Жевательная мышца
5 Верхняя продольная, поперечная и вертикальная мышцы языка
6 Подъязычно-язычная мышца
7 Подбородочно-подъязычная мышца
8 Мозолистое тело (хвостатое ядро)
9 Зрительный нерв
10 Кавернозный синус
11 Скуловая дуга
12 Поперечное сечение через боковую крыловидную мышцу и верхнечелюстную артерию
13 Сечение медиальной крыловидной мышцы
14 **Мягкое небо**
15 Нижняя челюсть и нижний альвеолярный нерв
16 Перегородка языка
17 **Челюстно-подъязычная мышца**
18 Подчелюстная железа
19 Подкожная мышца
20 Большое затылочное отверстие, позвоночная артерия и спинной мозг
21 Внутренняя сонная артерия
22 **Головка нижней челюсти**
23 Шиловидный отросток
24 Нижний альвеолярный нерв
25 Язычный нерв и барабанная струна
26 **Медиальная крыловидная мышца**
27 Язычок
28 Переднее брюшко двубрюшной мышцы (рассечена)
29 Мыщелок затылочной кости
30 Сосцевидный отросток
31 **Латеральная крыловидная мышца**
32 Слуховая труба и **мышца, поднимающая небную занавеску**
33 **Мышца, напрягающая небную занавеску**

Венечный разрез через полость черепа, носовую и ротовую полости на уровне клиновидной пазухи

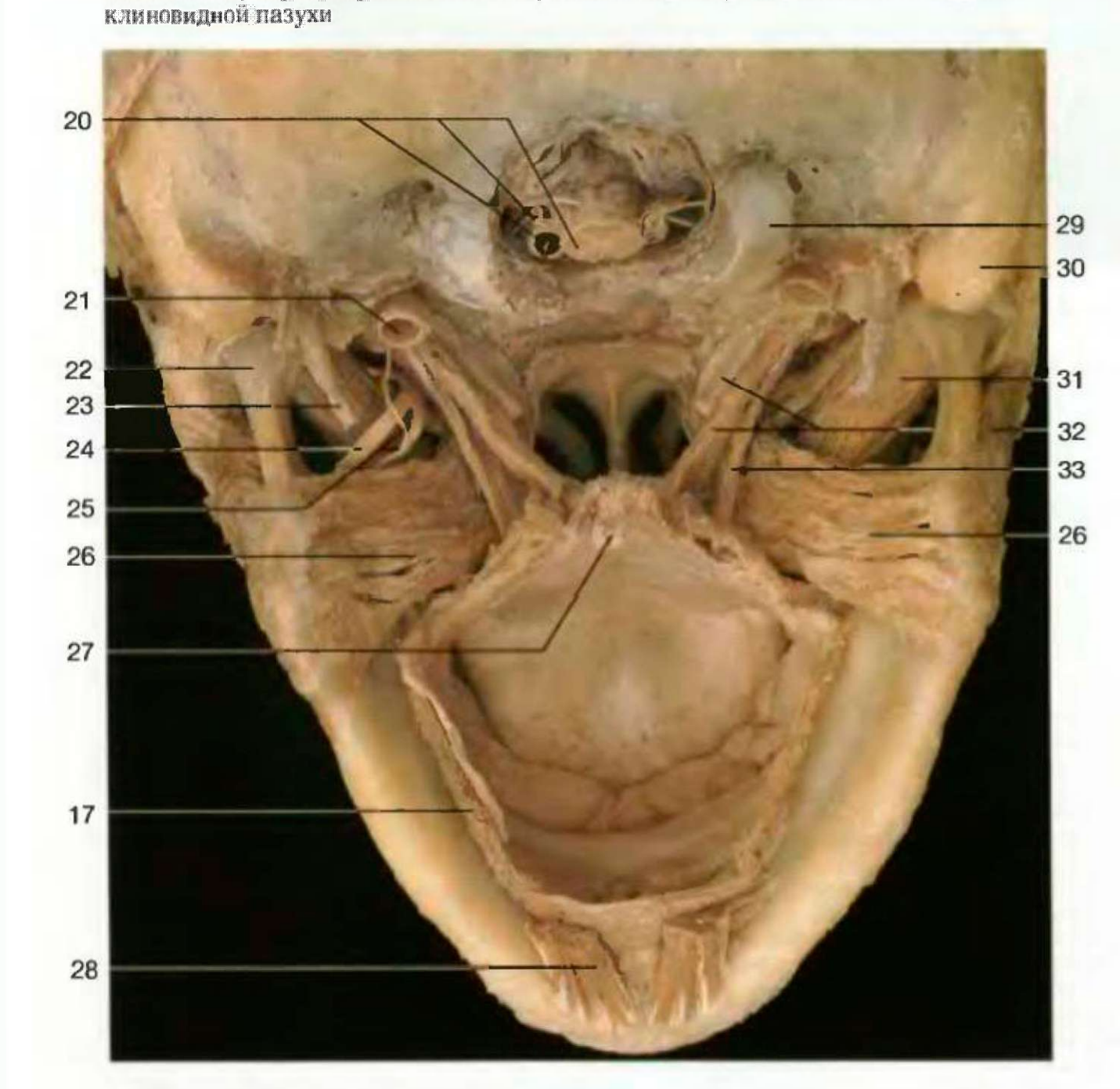

1 M. temporalis
2 **Sinus sphenoidalis**
3 **Pharyns – pars nasalis**
4 M. masseter
5 M. longitudinalis sup. m. transversus et m. verticalis linguae
6 M. hyoglossus
7 M. geniohyoideus
8 Corpus callosum et nucl caudatus
9 N. opticus
10 Sinus cavernosus
11 Arcus zygomaticus
12 M. pterygoideus lat. et a. maxillaris
13 M. pterygoideus med.
14 **Palatum molle**
15 Mandibula et n. alveolaris inf.
16 Septum linguae
17 **M. mylohyoideus**
18 Gl. submandibularis
19 Platysma
20 For. magnum, a. vertebralis et medulla oblongata
21 A. carotis int.
22 **Caput mandibulae**
23 Proc. styloideus
24 N. alveolaris inf.
25 N. lingualis et chorda tympani
26 **M. pterygoideus med.**
27 Uvula
28 Venter ant. m. digastirci
29 Condylus occipitalis
30 Proc. mastoideus
31 **M. pterygoideus lat.**
32 Tuba auditiva et **m. levator veli palatini**
33 **M. tensor veli palatini**

Крыловидная и нёбная мышцы (вид сзади)

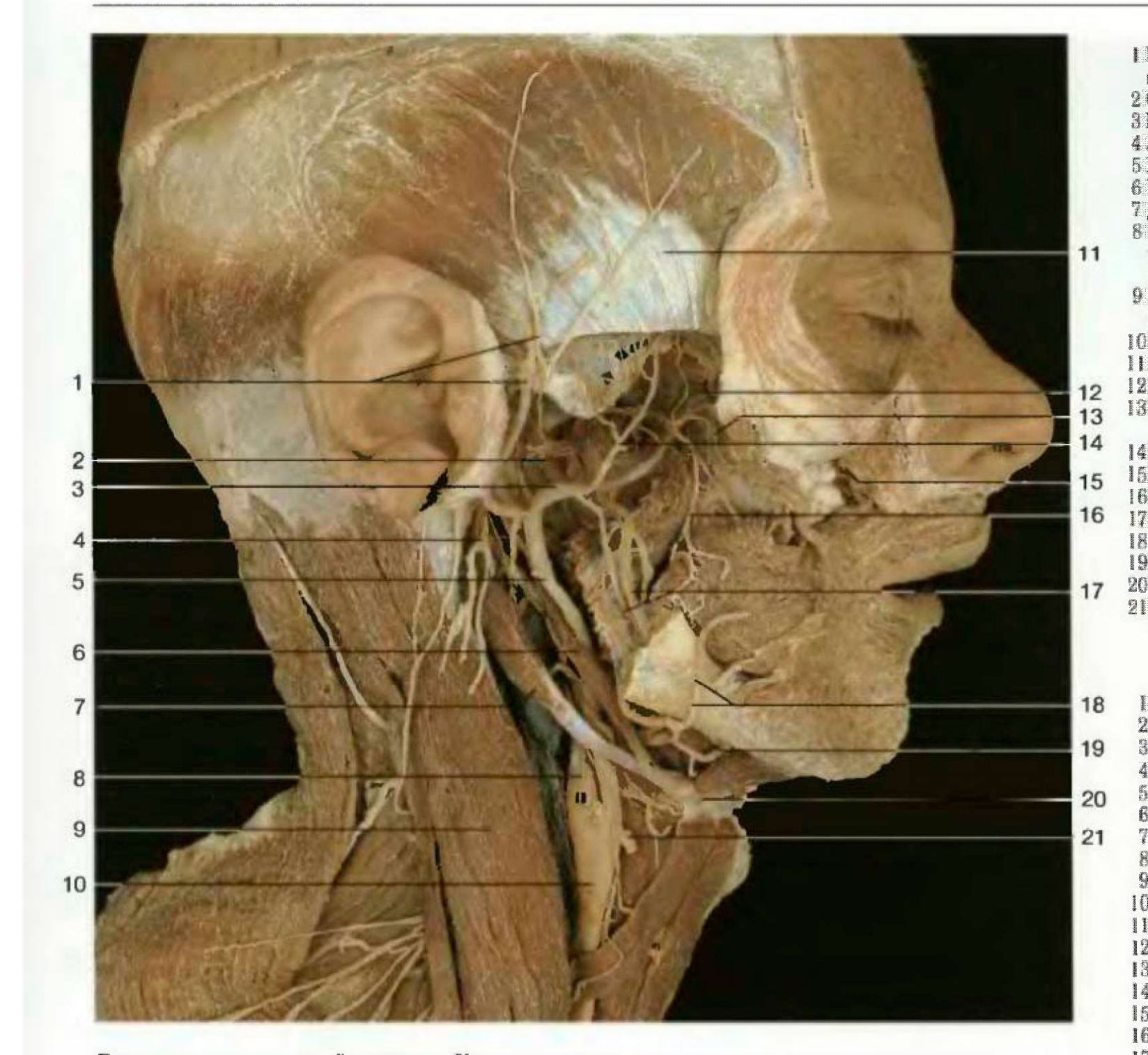

1 Поверхностная височная артерия и ухо-височный нерв
2 Средняя оболочечная артерия
3 **Верхнечелюстная артерия**
4 Лицевой нерв (рассечен и отодвинут)
5 **Наружная сонная артерия**
6 Шило-подъязычная мышца
7 Двубрюшная мышца (заднее брюшко)
8 Внутренняя сонная артерия и каротидный синус, ветвь языкоглоточного нерва
9 Грудино-ключично-сосцевидная мышца
10 Общая сонная артерия
11 Височная мышца
12 Крылонёбная ямка
13 Задняя верхняя альвеолярная артерия
14 Глубокая височная артерия
15 Нижнеглазничная артерия
16 **Щечный** нерв
17 Нижняя альвеолярная артерия и нерв
18 **Лицевая артерия**
19 Подбородочная артерия
20 Подъязычная кость
21 Верхняя щитовидная артерия (рассечена)

1 A. temporalis superf.
2 A. meningea media
3 **A. maxillaris**
4 N. facialis
5 **A. carotis ext.**
6 M. stylohyoideus
7 Venter post. m. digastrici
8 A. carotis int. et r. sinus carotici
9 M. sternocleidomastoideus
10 A. carotis communis
11 M. temporalis
12 Fossa pterygopalatina
13 A. alveolaris sup. post.
14 A. temporalis prof. ant.
15 A. infraorbitalis
16 N. buccalis
17 A. et n. alveolaris inf.
18 **A. facialis**
19 A. submentalis
20 Os hyoideum
21 A. thyroidea sup.

Рассечение челюстной артерии. Нижняя челюсть и латеральная крыловидная мышца частично удалены

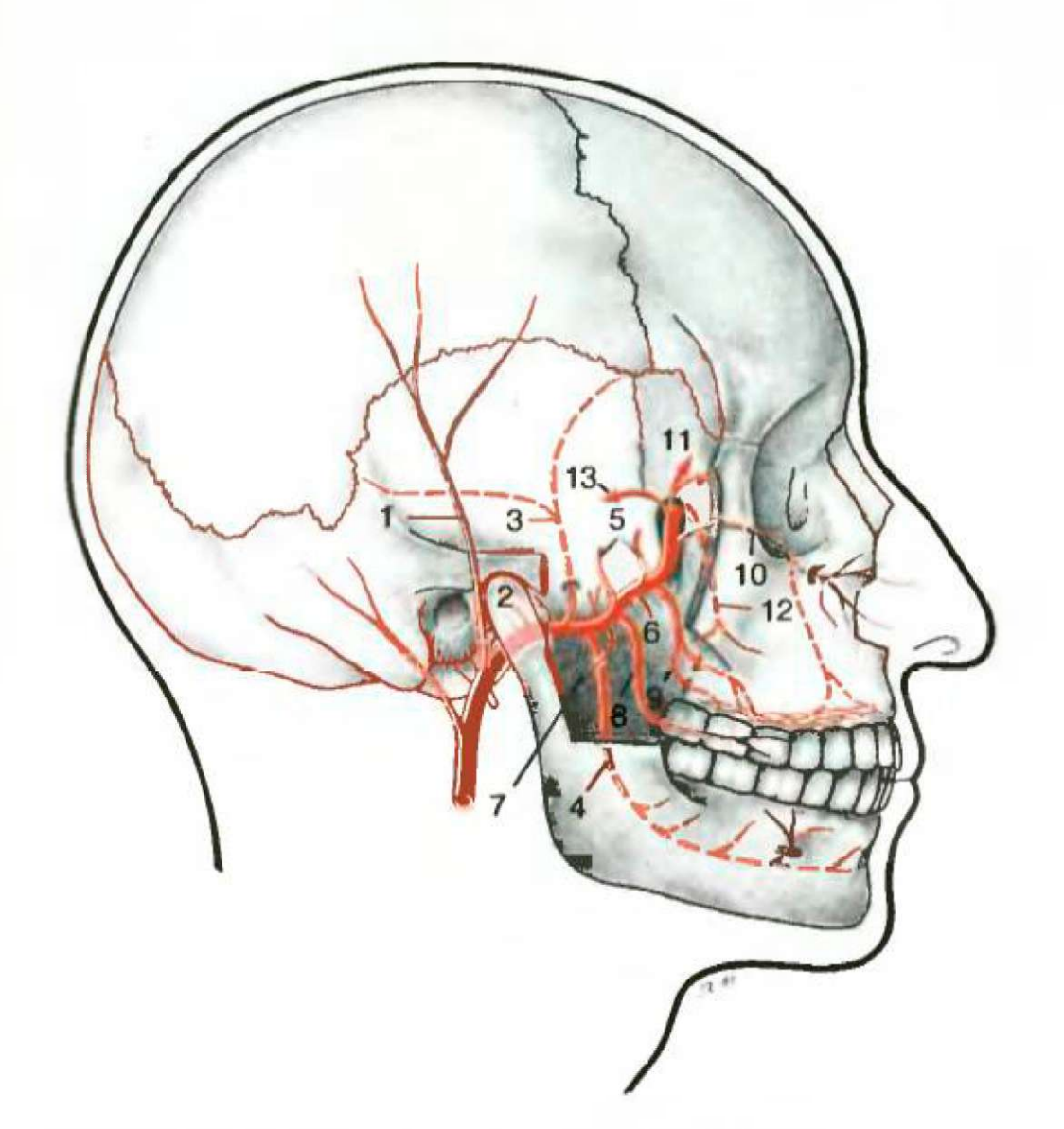

1 Поверхностная височная артерия

Ветви первой части
2 Глубокая слуховая артерия и передняя барабанная артерия
3 Средняя оболочечная артерия
4 Нижняя альвеолярная артерия

Ветви второй части
5 Глубокая височная ветвь
6 Крыловидная ветвь
7 Жевательная артерия
8 Щечная артерия

Ветви третьей части
9 Задняя верхняя альвеолярная ветвь
10 Подглазничная артерия
11 Крылонёбная артерия (ветви, идущие к носовой полости)
12 Нисходящая нёбная артерия
13 Артерия крыловидного канала

1 A. temporalis superf.

A. maxillaris – pars mandibularis
2 A. auricularis prof. et a. tympanica ant.
3 A. meningea media
4 A. alveolaris inf.

A. maxillaris – pars pterygoidea
5 Aa. temporales prof.
6 Rp. pterygoidei
7 A. masseterica
8 A. buccalis

A. maxillaris – pars pterygopalatina
9 A. alveolaris sup. post.
10 A. infraorbitalis
11 A. sphenopalatina et rr. septales post.
12 A. palatina descendens
13 A. canalis pterygoidei

Основные ветви верхнечелюстной артерии (схема)