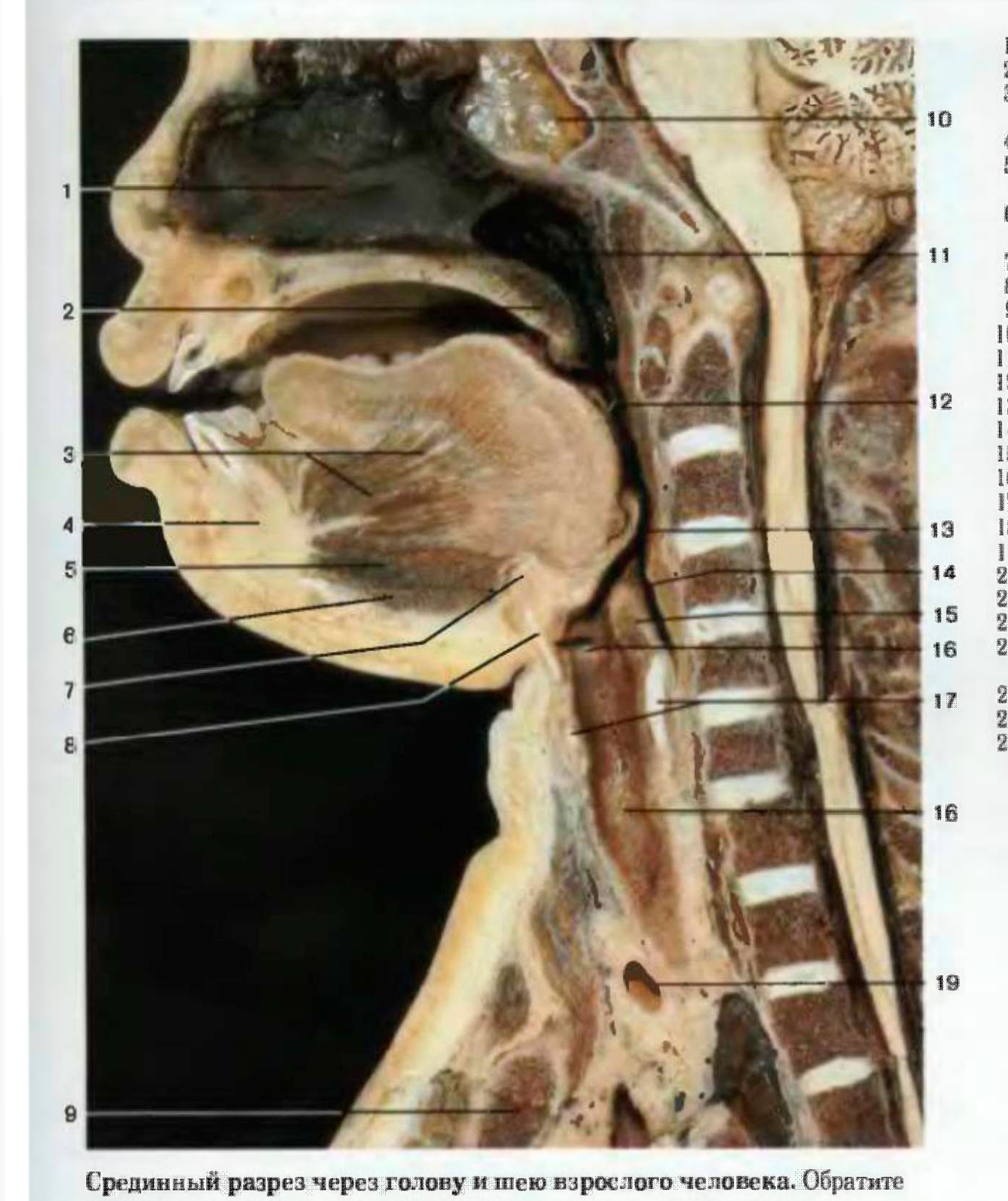

1 Носовая перегородка
2 Язычок
3 Подбородочно-язычная мышца
4 Нижняя челюсть
5 Подбородочно-подъязычная мышца
6 Челюстно-подъязычная мышца
7 **Подъязычная кость**
8 Щитовидный хрящ
9 Рукоятка грудины
10 Клиновидная пазуха
11 **Носоглотка**
12 **Ротоглотка**
13 **Надгортанник**
14 **Гортаноглотка**
15 Черпаловидная мышца
16 **Голосовая складка**
17 Перстневидный хрящ
18 **Трахея**
19 Левая плечеголовная вена
20 Вилочковая железа
21 Пищевод
22 Затылочная доля
23 Мозжечок и четвертый желудочек
24 Продолговатый мозг
25 Зуб осевого позвонка
26 Межпозвонковые диски шейного отдела позвоночника

1 Septum nasi
2 Palatum molle et uvula
3 M. genioglossus et lingua
4 Mandibula
5 M. geniohyoideus
6 M. mylohyoideus
7 **Os hyoideum**
8 Cartilago thyroidea
9 Manubrium sterni
10 Sinus sphenoidalis
11 **Pars nasalis pharyngis**
12 **Pars oralis pharyngis**
13 **Epiglottis**
14 **Pars laryngea pharyngis**
15 M. arytenoideus
16 **Plica vocalis**
17 Cartilago cricoidea
18 **Trachea**
19 V. brachiocephalica sin.
20 Thymus
21 Oesophagus
22 Lobus occipitalis
23 Cerebellum et ventruculus quaruts
24 Medulla oblongata
25 Dens axis
26 Disci intervertebrales

Срединный разрез через голову и шею взрослого человека. Обратите внимание на низкое расположение гортани взрослого по сравнению с новорожденным (сравните с нижним рисунком)

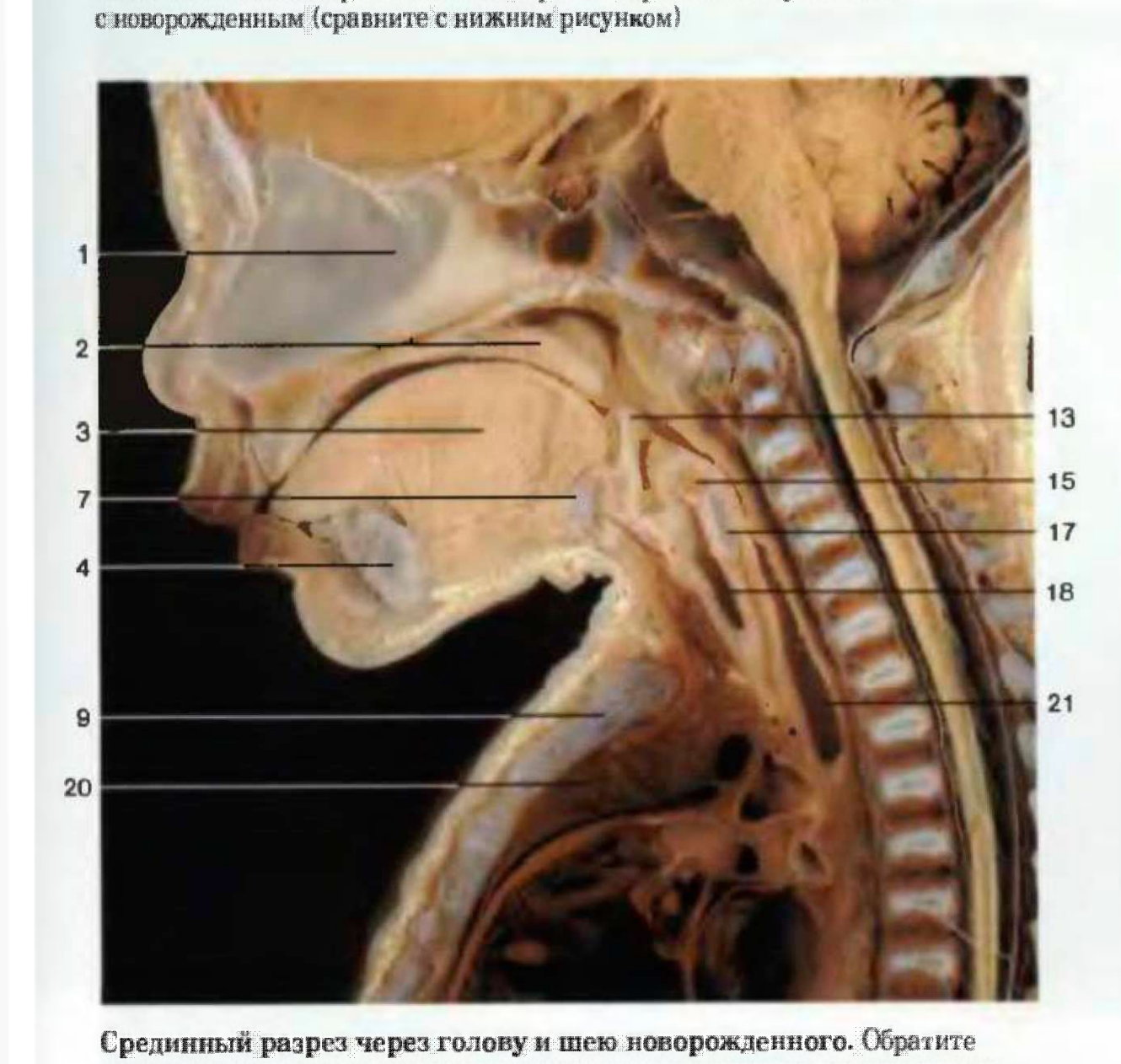

Срединный разрез через голову и шею новорожденного. Обратите внимание на высокое расположение гортани, позволяющее надгортаннику находиться рядом с язычком (сравните с верхним рисунком)

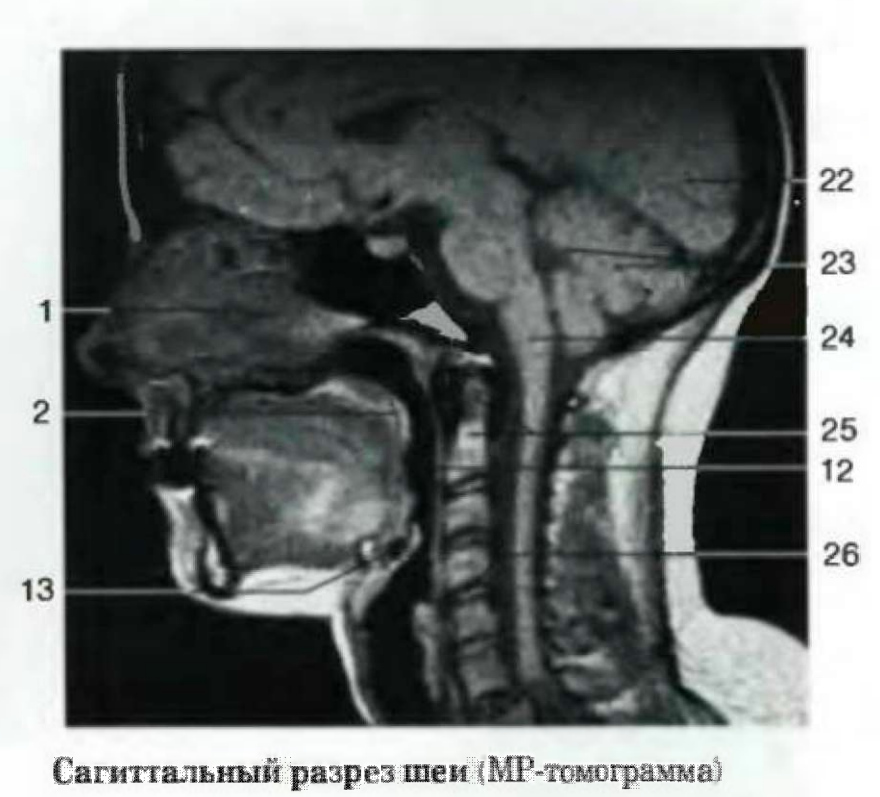

Сагиттальный разрез шеи (МР-томограмма)

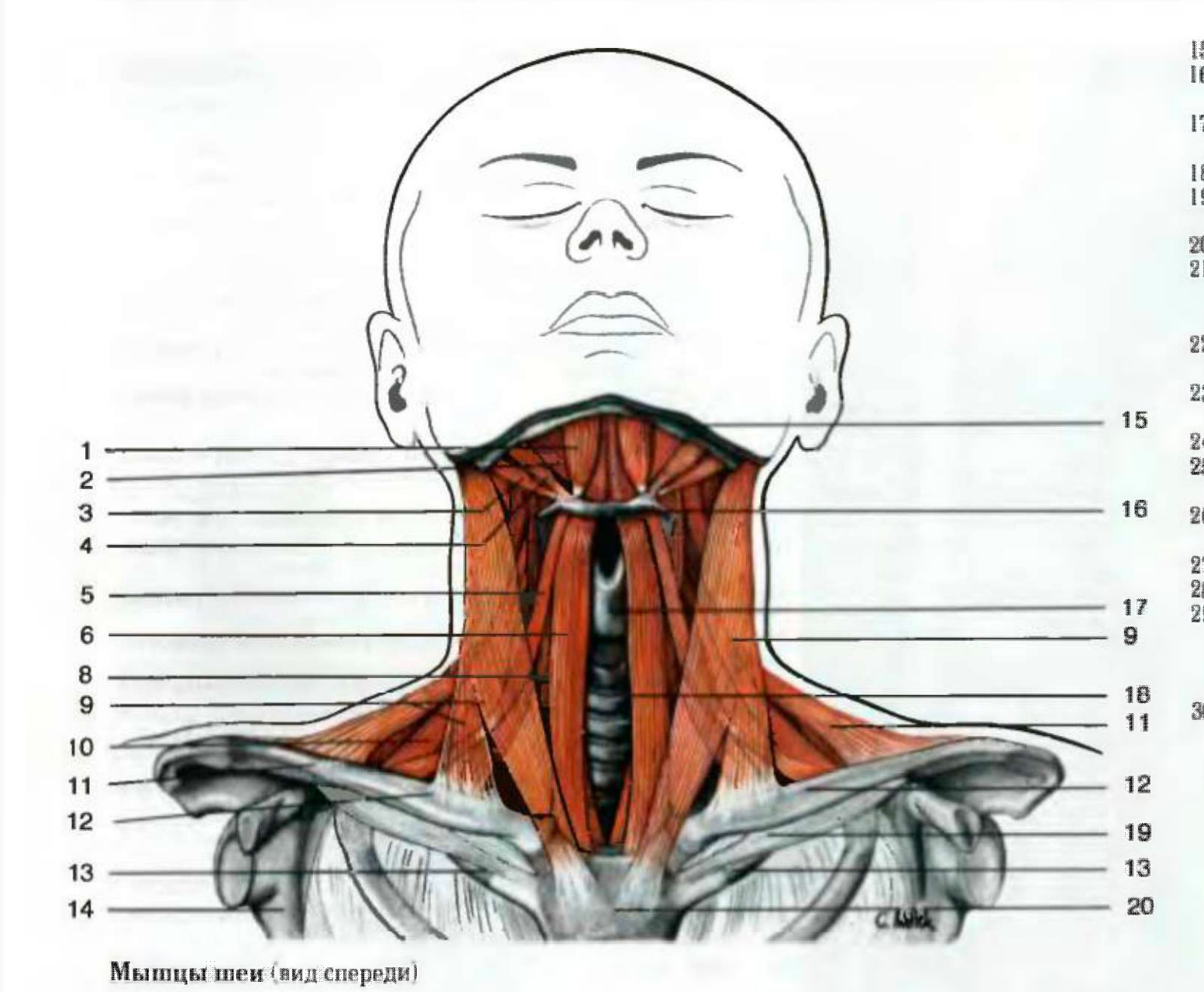

Мышцы шеи (вид спереди)

15 Нижняя челюсть
16 Подъязычная кость
17 Глотка (щитовидный хрящ)
18 Трахея
19 Подключичная мышца
20 Рукоятка грудины
21 Слизистая мембрана гортани (эластический конус)
22 Перстневидный хрящ
23 Нижний рог щитовидного хряща
24 Пищевод
25 Тело шейного позвонка
26 Задний корешок узла
27 Спинной мозг
28 Остистый отросток
29 Внутренняя яремная вена, общая сонная артерия и блуждающий нерв
30 Полуостистые мышцы и мышцы головы

1 Venter ant. m. digastrici
2 M. mylohyoideus
3 Venter post. m. digastrici
4 M. stylohyoideus
5 M. omohyoideus – venter sup.
6 M. sternohyoideus
7 M. thyrohyoideus
8 M. sternothyroideus
9 M. sternocleido – mastoideus
10 Mm. scaleni
11 M. trapezius
12 Clavicula
13 Costa I
14 Scapula
15 Mandibula
16 Os hyoideum
17 Larunx – cartilago thyroidea
18 Trachea
19 M. subclavius
20 Sternum
21 Conus elasticus
22 Cartilago cricoidea
23 Cornu inf.
24 Oesophagus
25 Corpus vertebrae cervicalis
26 Ggl. spinalis
27 Medulla spinalis
28 Proc. spinosus
29 V. jugularis int. a. carotis communis et n. vagus
30 M. semispinalis cervicis et m. semispinalis capitis

Надподъязычные мышцы
1 Переднее брюшко двубрюшной мышцы
2 Челюстно-подъязычная мышца
3 Заднее брюшко двубрюшной мышцы
4 Шилоподъязычная мышца

Подподъязычные мышцы
5 Лопаточно-подъязычная мышца
6 Грудино-подъязычная мышца
7 Щитоподъязычная мышца
8 Грудино-щитовидная мышца

Другие структуры
9 Грудино-ключично-сосцевидная мышца
10 Лестничная мышца
11 Трапециевидная мышца
12 Ключица
13 Первое ребро
14 Лопатка

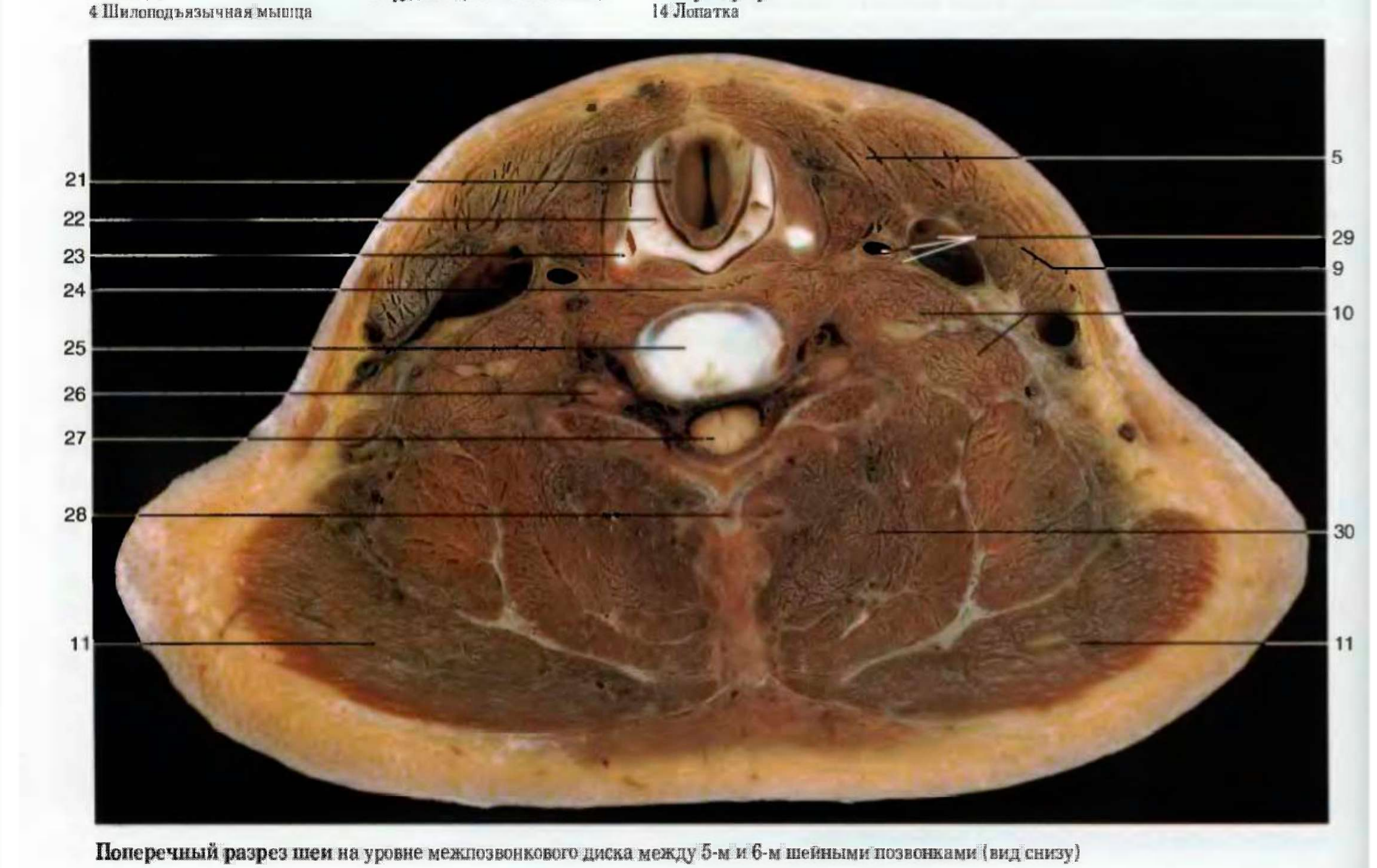

Поперечный разрез шеи на уровне межлозвонкового диска между 5-м и 6-м шейными позвонками (вид снизу)

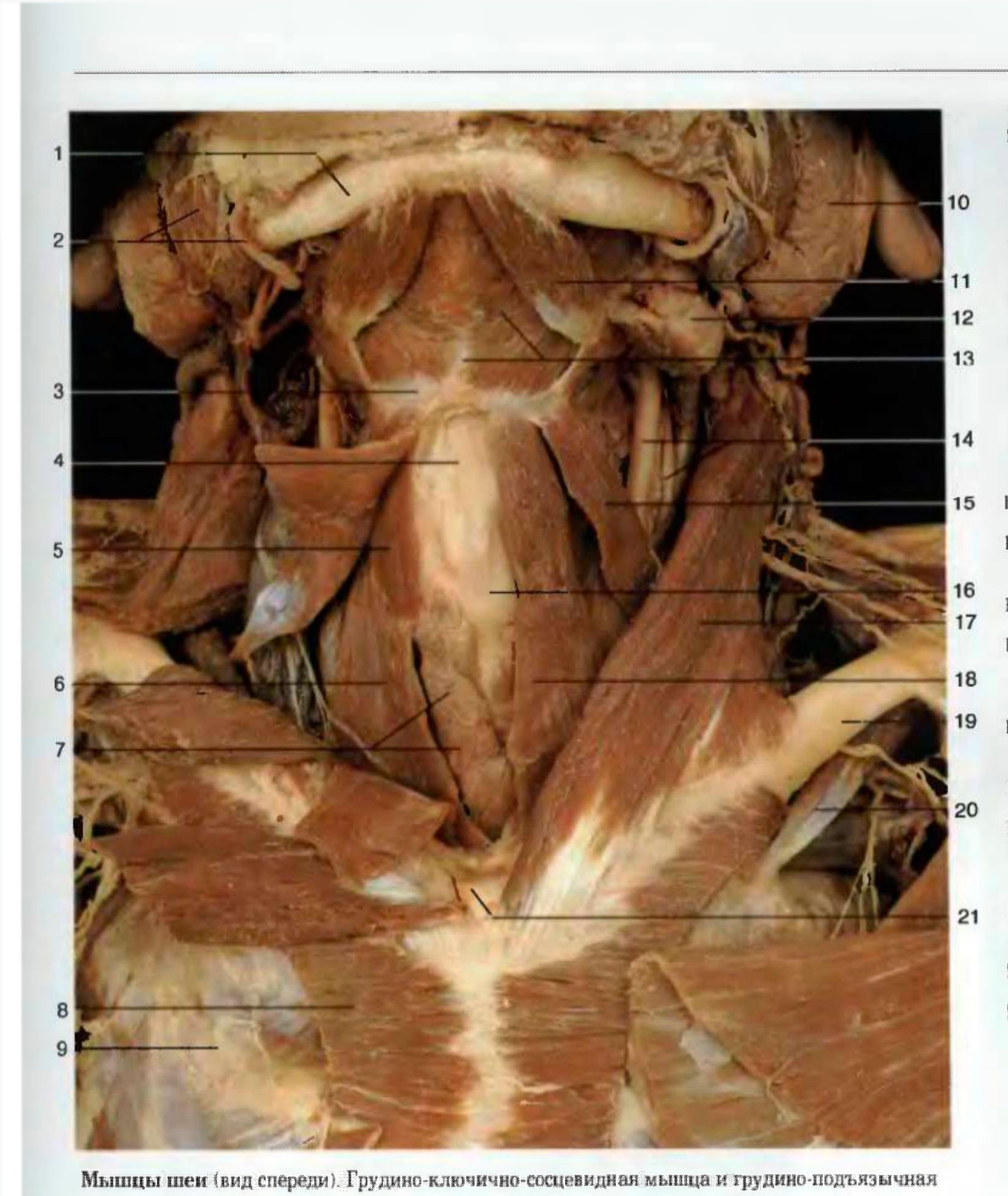

1 Нижняя челюсть
2 Жевательная мышца и лицевая артерия
3 **Подъязычная кость**
4 Медиальная щито-подъязычная связка
5 **Щито-подъязычная мышца**
6 **Грудино-щитовидная мышца**
7 Щитовидная железа (пирамидная доля)
8 Большая грудная мышца
9 Второе ребро
10 Околоушная железа
11 Переднее брюшко **двубрюшной мышцы**
12 Подчелюстная железа (рассечена)
13 **Челюстно-подъязычная мышца** и челюстно-подъязычный шов
14 Наружная сонная артерия и блуждающий нерв (X пара)
15 **Лопаточно-подъязычная мышца**
16 Щитовидный хрящ
17 Грудино-ключично-сосцевидная мышца
18 **Грудино-подъязычная мышца**
19 Ключица
20 Подключичная мышца
21 Яремная ямка или надгрудинная вырезка

1 Mandibula
2 M. masseter et a. facialis
3 **Os hyoideum**
4 Lig. thyrohyoideum medianum
5 **M. thyrohyoideus**
6 **M. sternothyroideus**
7 Gl. thyroidea et lobus pyramidalis
8 M. pectoralis major
9 Costa II
10 Gl. parotidea
11 Venter ant. **m. digastrici**
12 Gl. submandibularis
13 **M. mylohyoideus et raphe mylohyoidea**
14 A. carotis ext. et n. vagus – X
15 **M. omohyoideus**
16 Cartilago thyroidea
17 M. sternocleidomastoideus
18 **M. sternohyoideus**
19 Clavicula
20 M. subclavius
21 Fossa jugularis

Мышцы шеи (вид спереди). Грудино-ключично-сосцевидная мышца и грудино-подъязычная мышца справа рассечены и отогнуты

1 Трапециевидная мышца
2 Грудино-ключично-сосцевидная мышца
3 Затылочный треугольник } **Задний треугольник**
4 Надключичный треугольник
5 Подчелюстной треугольник } **Передний треугольник**
6 Подбородочный треугольник
7 Сонный треугольник
8 Мышечный треугольник
9 Яремная ямка
10 Малая подключичная ямка

1 Regio cervicalis post.
2 Regio stenocleidomastoidea
3 Trigonum omotraposoideum } **trigonum cervicale lat.**
4 Trigonum supraclaviculare – fossa supraclavicularis maior
5 Trigonum submandibulare } **trigonum cervicale ant.**
6 Trigonum submentale
7 Trigonum caroticum
8 Regio cervicalis ant.
9 Fossa jugularis
10 Fossa supraclavicularis minor

Области и треугольники шеи