

Хрящи гортани и подъязычная кость (вид спереди)

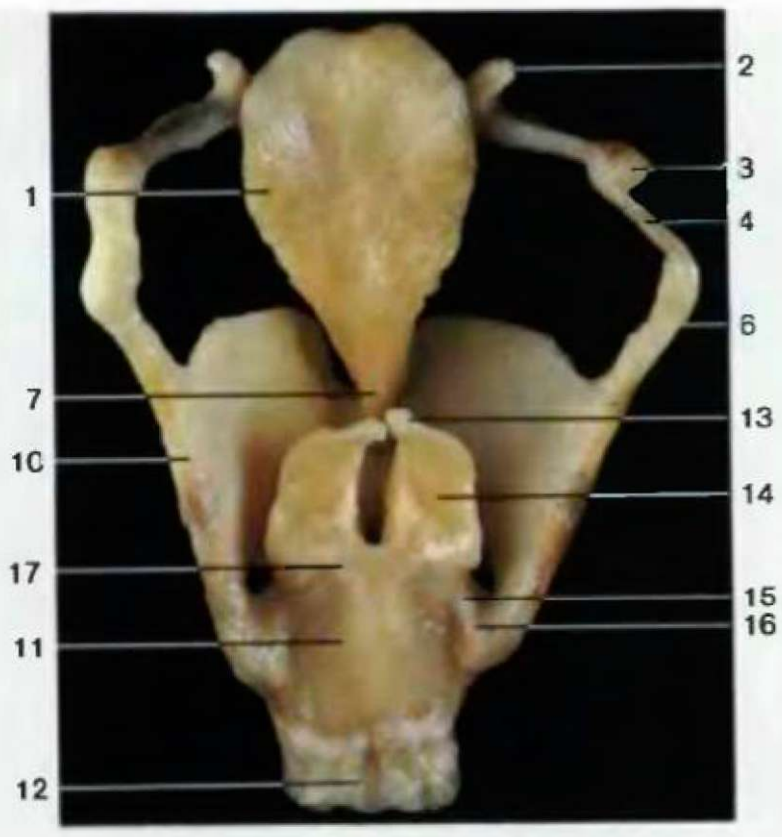

Хрящи гортани и подъязычная кость (вид сзади)

1 Надгортанник
2 Малый рог подъязычной кости
3 Большой рог подъязычной кости
4 Латеральная щито-подъязычная связка
5 Тело **подъязычной кости**
6 Верхний рог щитовидного хряща
7 Щито-надгортанная связка
8 Эластический конус
9 Перстне-щитовидная связка
10 **Щитовидный хрящ**
11 **Перстневидный хрящ**
12 Трахея
13 Рожковидный хрящ
14 **Черпаловидный хрящ**
15 Задняя перстне-черпаловидная связка
16 **Перстне-щитовидный сустав**
17 **Перстне-черпаловидный сустав**

1 Epiglottis
2 Cornu minus ossis hyoidei
3 Cornu maius
4 Lig. thyrohyoideum
5 **Os hyoideum** – corpus
6 Cornu sup. cartilaginis thyroideae
7 Lig. thyroepiglotticum
8 Conus elasticus
9 Lig. cricothyroideum
10 **Cartilago thyroidea**
11 **Cartilago cricoidea**
12 Trachea
13 Cartilago corniculata
14 **Cartilago arytenoidea**
15 Lig. cricoarytenoideum post.
16 **Articulatio cricothyroidea**
17 **Articulatio cricoarytenoidea**

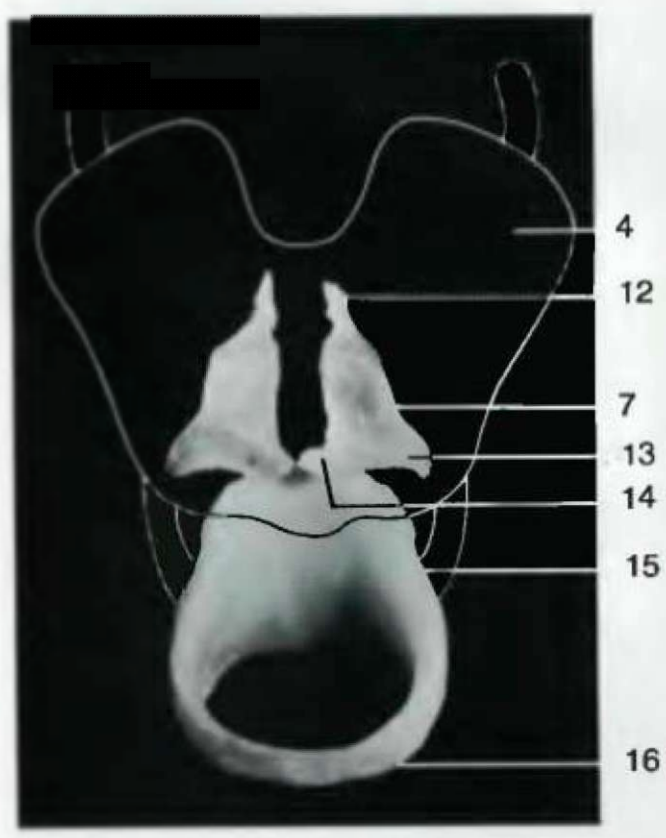

Хрящи гортани (вид спереди). Щитовидный хрящ представлен в виде схемы

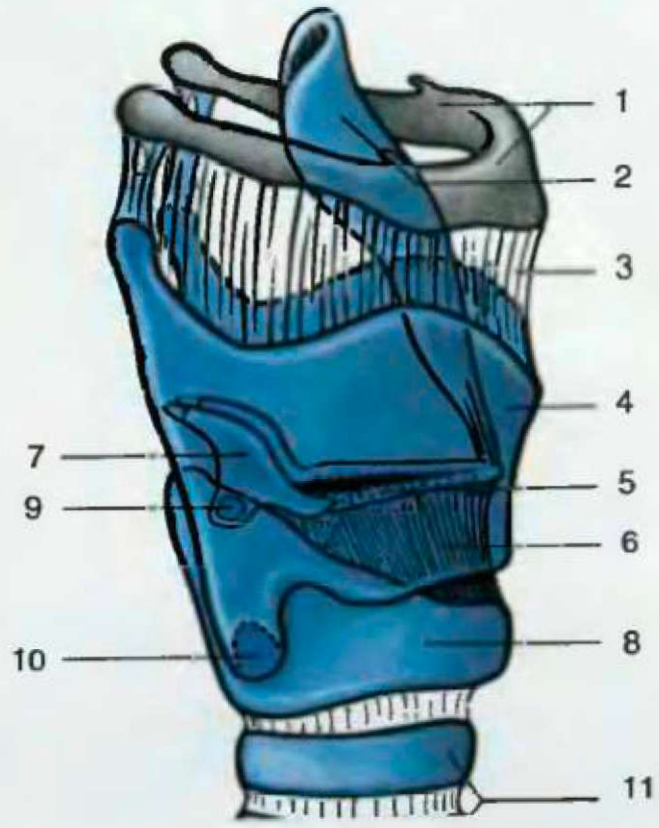

Хрящи и связки гортани (вид сбоку) (схема)

1 Подъязычная кость
2 Надгортанник
3 Щито-подъязычная мембрана
4 **Щитовидный хрящ**
5 **Голосовая связка**
6 Эластический конус
7 Черпаловидный хрящ
8 **Перстневидный хрящ**
9 **Перстне-черпаловидный сустав**
10 **Перстне-щитовидный хрящ**
11 Хрящи трахеи
12 Рожковидный хрящ
13 Мышечный отросток черпаловидного хряща
14 Голосовой отросток черпаловидного хряща
15 Пластинка перстневидного хряща
16 Дуга перстневидного хряща

1 Os hyoideum
2 Epiglottis
3 Membrana thyrohyoidea
4 **Cartilago thyroidea**
5 **Lig. vocale**
6 Conus elasticus
7 Cartilago arytenoidea
8 **Cartilago cricoidea**
9 **Articulatio cricoarytenoidea**
10 **Articulatio cricothyroidea**
11 Cartilagines tracheales
12 Cartilago corniculata
13 Proc. mescularis cartilaginis arytenoideae
14 Proc. vocalis
15 Lamina cartilaginis criciodeae
16 Arcus cartilaginis cricoideae

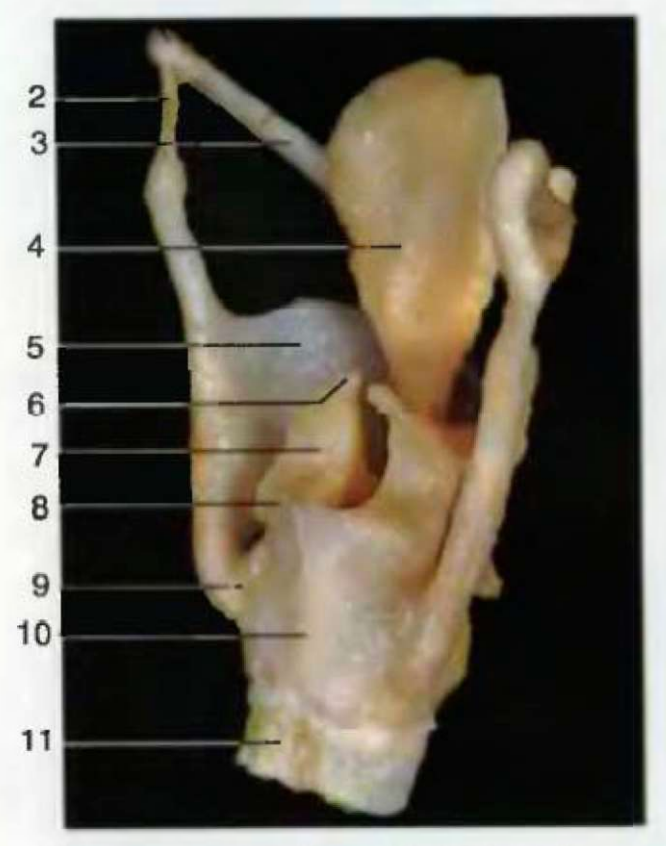

Хрящи гортани (задний косой вид)

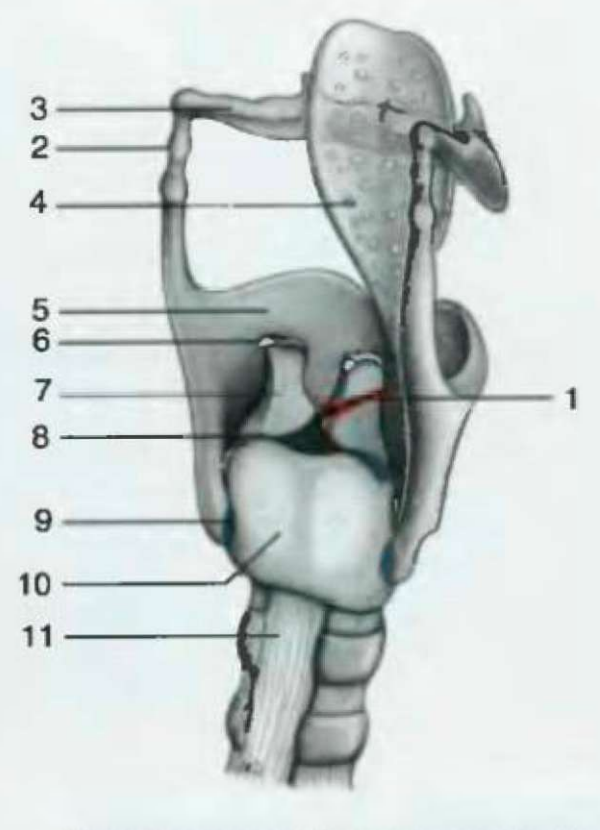

Хрящи гортани (задний косой вид)

1 **Голосовая связка** (красный)
2 Латеральная щито-подъязычная связка
3 Большой рог подъязычной кости
4 **Надгортанник**
5 **Щитовидный хрящ**
6 Рожковидный хрящ
7 **Черпаловидный хрящ**
8 **Перстне-черпаловидный хрящ**
9 **Перстне-щитовидный хрящ**
10 **Перстневидный хрящ**
11 Трахея

1 **Lig. vocale**
2 Lig. thyroideum lat.
3 Cornu maius ossis hyoidei
4 **Epiglottis**
5 **Cartilago thyroidea**
6 Cartilago corniculata
7 **Cartilago arytenoidea**
8 **Articulatio crioarytenoidea**
9 **Articulatio cricothyroidea**
10 **Cartilago cricoidea**
11 Trachea

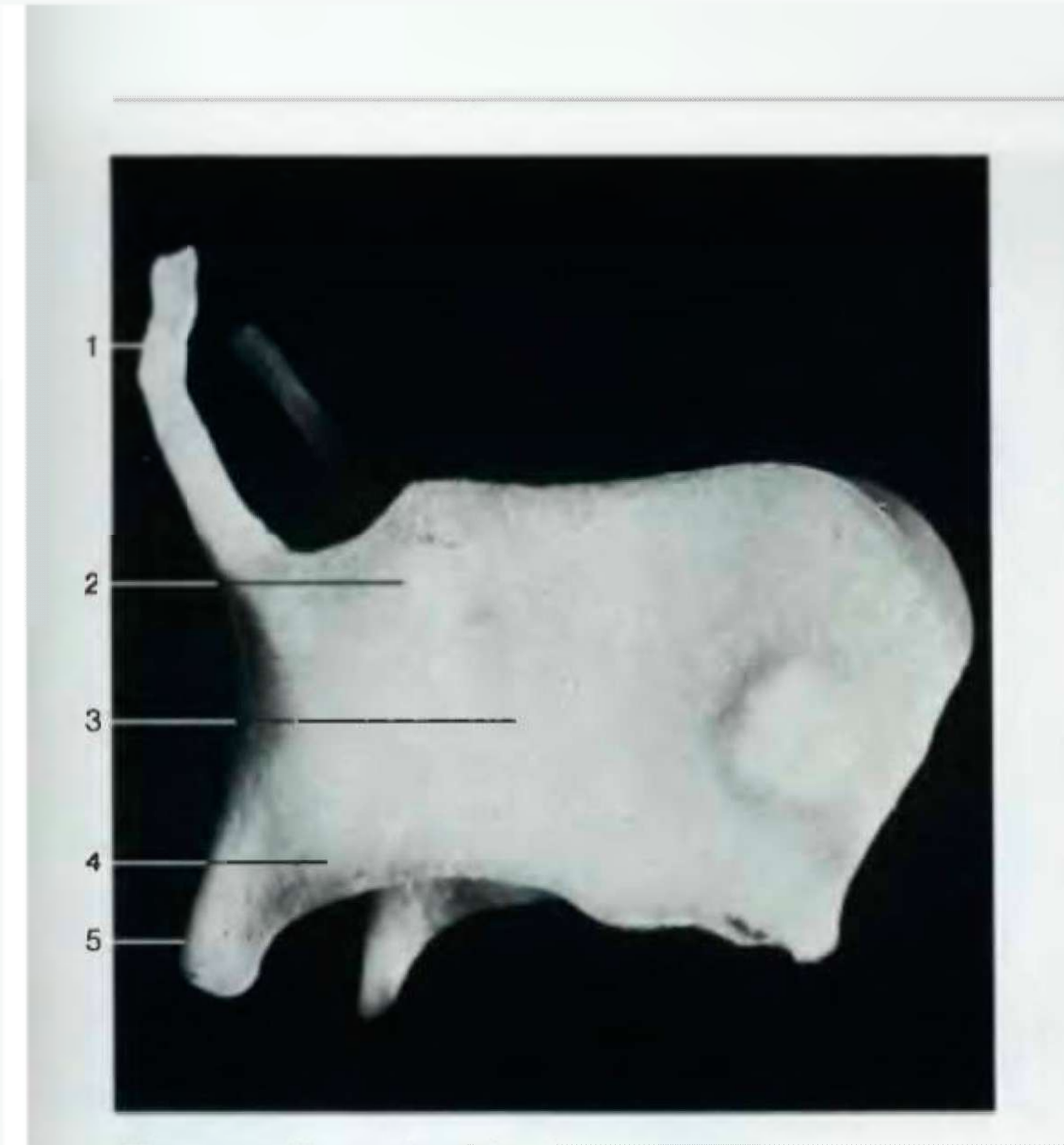

Щитовидный хрящ (вид сбоку)

1 Верхний рог
2 Верхний щитовидный бугор
3 Пластина щитовидного хряща
4 Нижний щитовидный бугор
5 Нижний рог
6 Верхняя щитовидная вырезка

Щитовидный хрящ (вид спереди)

1 Cornu sup.
2 Tuberculum thyroideum sup.
3 Lamina thyroidea
4 Tuberculum thyroideum inf.
5 Cornu inf.
6 Incisura thyroidea sup.

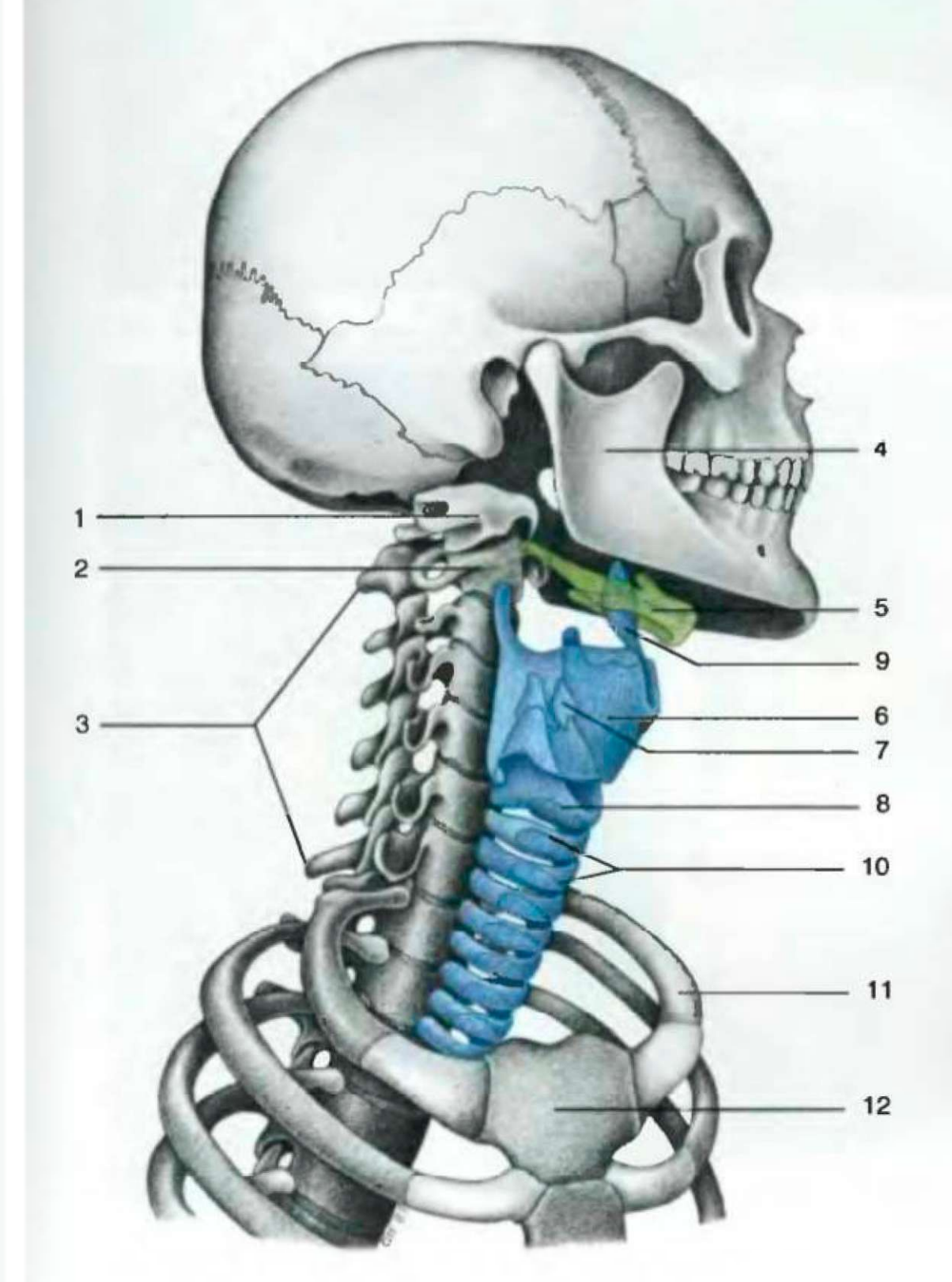

1 Атлант
2 Осевой позвонок
3 Шейные позвонки (C_2–C_7)
4 Нижняя челюсть
5 **Подъязычная кость**
6 **Щитовидный хрящ**
7 Черпаловидный хрящ
8 **Перстневидный хрящ**
9 Надгортанник
10 **Хрящи трахеи**
11 Первое ребро
12 Рукоятка грудины

1 Atlas
2 Axis
3 Vertebrae cervicales II–VII
4 Mandibula
5 **Os hyoideum**
6 **Cartilago thyroidea**
7 Cartilago arytenoidea
8 **Cartilago cricoidea**
9 Epiglottis
10 **Cartilagines tracheales**
11 Costa
12 Manubrium sterni

Расположение гортани внутри шеи (косо-боковой вид) (схема)

Мышцы гортани I (вид сбоку). Щитовидный хрящ и щиточерпаловидная мышца частично удалены

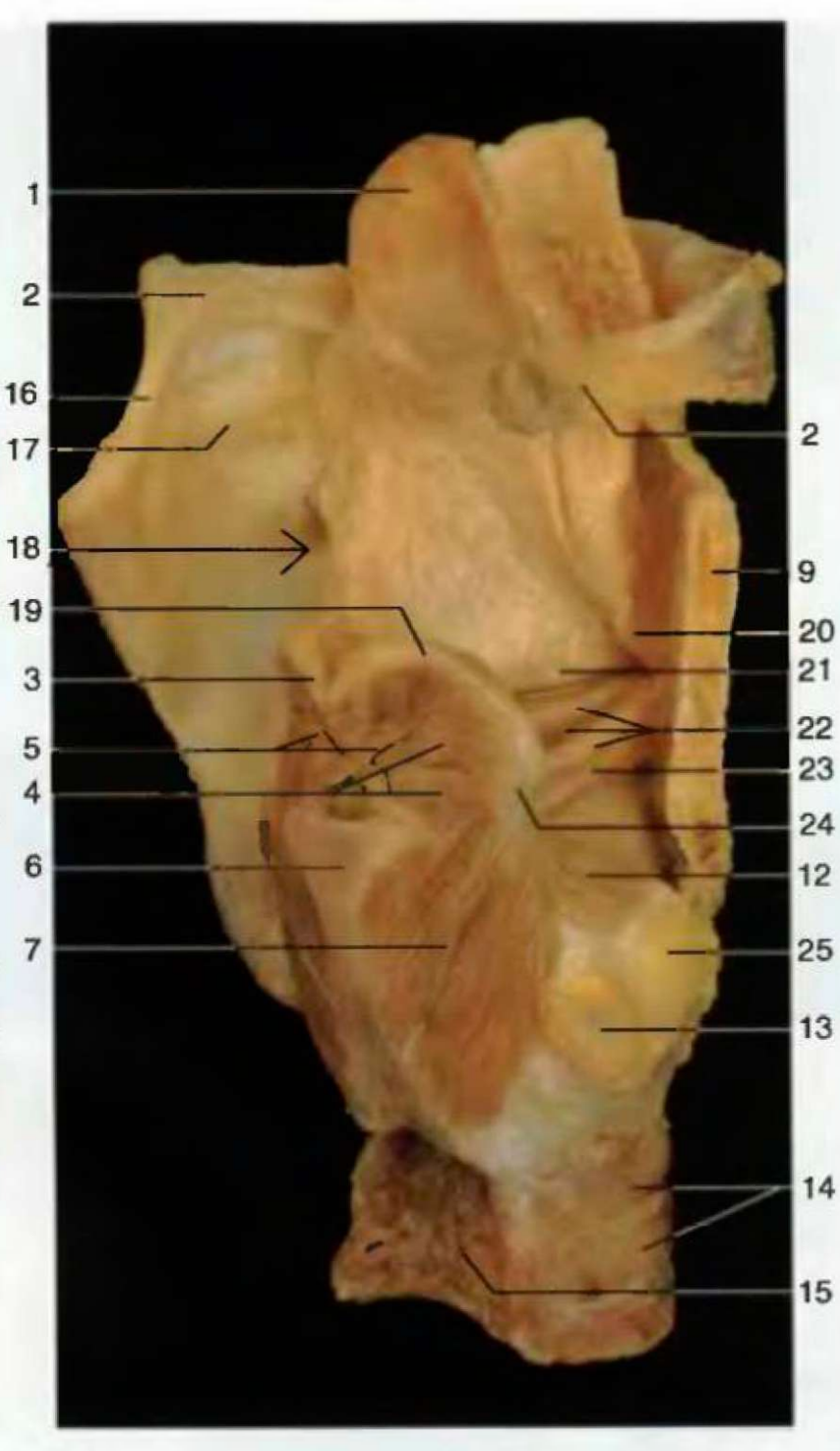

Мышцы гортани II (вид сбоку). Половина правой части щитовидного хряща удалена

1 Надгортанник
2 Большой рог подъязычной кости
3 Рожковидный хрящ
4 Поперечная черпаловидная мышца
5 Косая черпаловидная мышца
6 Пластина перстневидного хряща
7 **Задняя перстнечерпаловидная мышца**
8 Черпалонадгортанная складка
9 Пластина щитовидного хряща
10 Щитонадгортанная мышца
11 Щиточерпаловидная мышца
12 **Боковая перстнечерпаловидная мышца**
13 Суставная поверхность щитовидного хряща
14 Хрящи трахеи
15 Мембранозная часть трахеи
16 Боковая щитоподъязычная связка
17 Щитоподъязычная мембрана
18 Расположение грушевидного углубления
19 Черпаловидный хрящ
20 Стебелек надгортанника
21 Преддверная складка
22 Голосовые складки и голосовая щель
23 **Голосовая мышца**
24 Перстнечерпаловидный сустав
25 Дуга перстневидного хряща
26 Перстнещитовидная мышца
27 Перстневидный хрящ
28 Грушевидное углубление
29 Верхний рог щитовидного хряща
30 Голосовая связка

1 Epiglottis
2 Cornu majus ossis hyoidei
3 Cartilago corniculata – Santorini
4 M. arytenoideus transversus
5 M. arytenoideus obliquus
6 Lamina cartilaginis cricoideae
7 **M. cricoarytenoideus post.**
8 Plica aryepiglottica et m. eryepiglotticus
9 Lamina cartilaginis thyroideae
10 M. thyroepiglotticus
11 M. thyroarytenoideus lat.
12 **M. cricoarytemoideus lat.**
13 Facies articularis cartilaginis thyroideae
14 Cartilagines tracheales
15 Pars membranaces trachcae
16 Lig. thyrobyoideum
17 Membrana thyrohyoidea
18 ———
19 Cartilago arytemoidea
20 Periolus epiglottidis
21 Plica vestibularis
22 Plicae vocales et rima glottidis
23 **M. vocalis**
24 Articulatio cricoarytemoidea
25 Arcus cartilaginis cricoideae
26 M. cricothyroideus
27 Cartilago cricoidea
28 Rec. pirtformis
29 Cornu sup. cartilaginis thyroideae
30 Lig. vocale

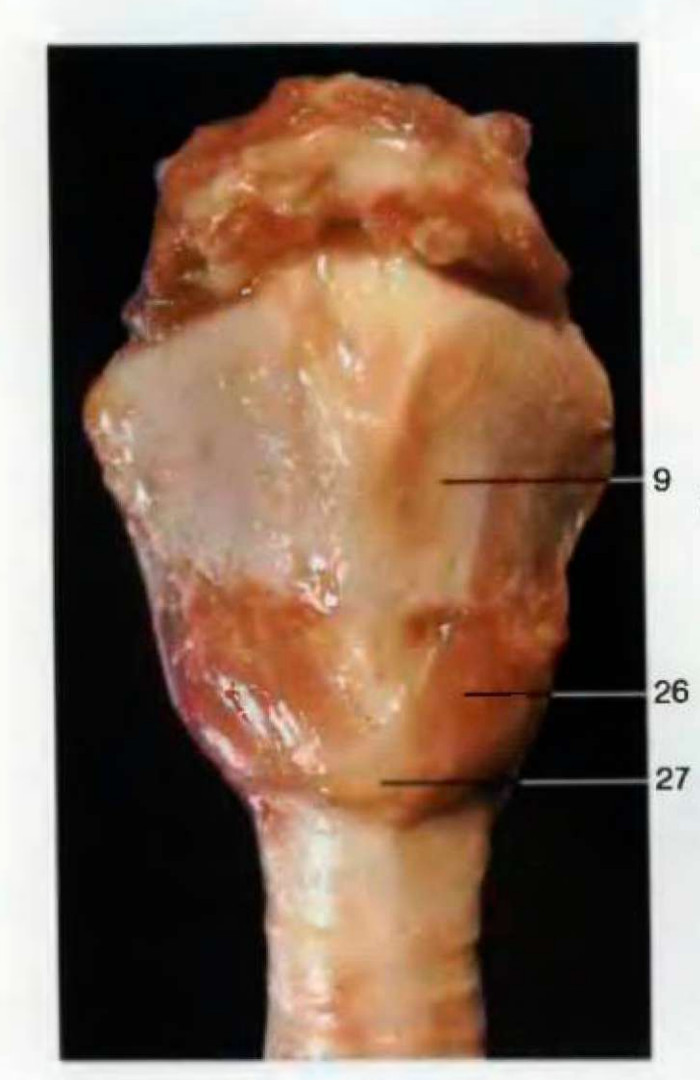

Мышцы гортани, гортань (вид спереди)

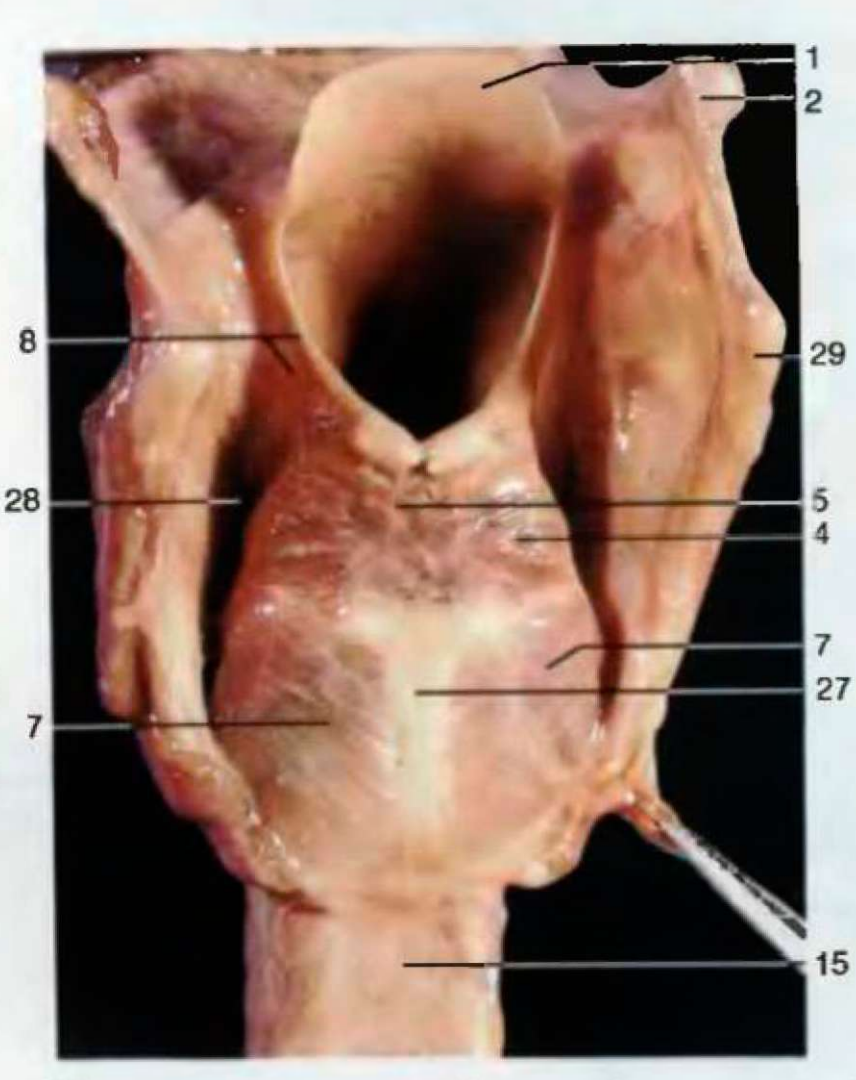

Мышцы гортани, гортань (вид сзади)

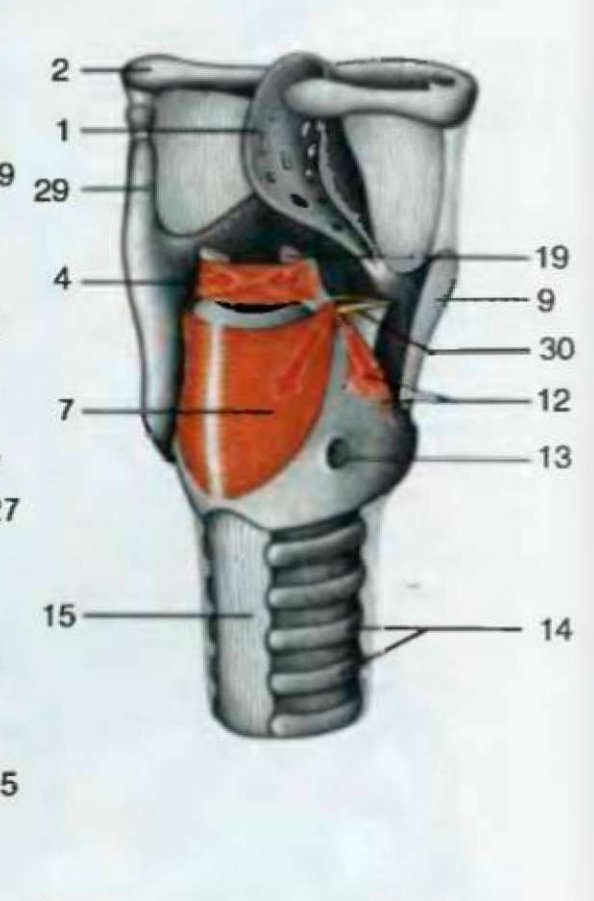

Движение внутренних мышц гортани (схема)

Хрящи гортани (вид сверху)

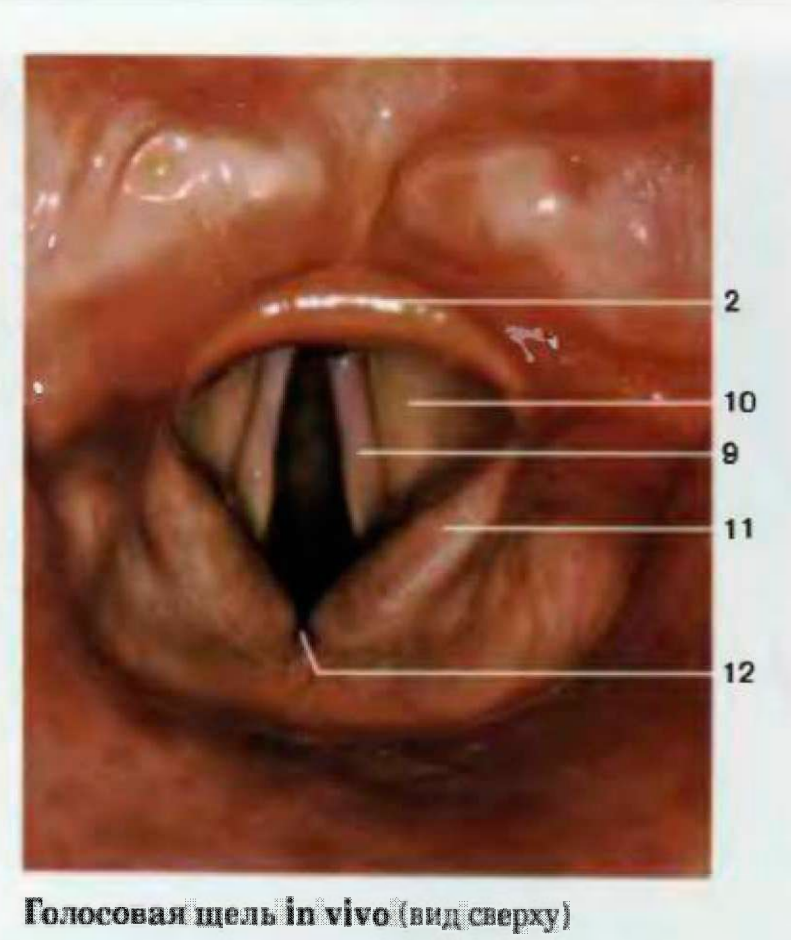

Голосовая щель in vivo (вид сверху)

Горизонтальный разрез гортани на уровне голосовых складок (вид сверху)

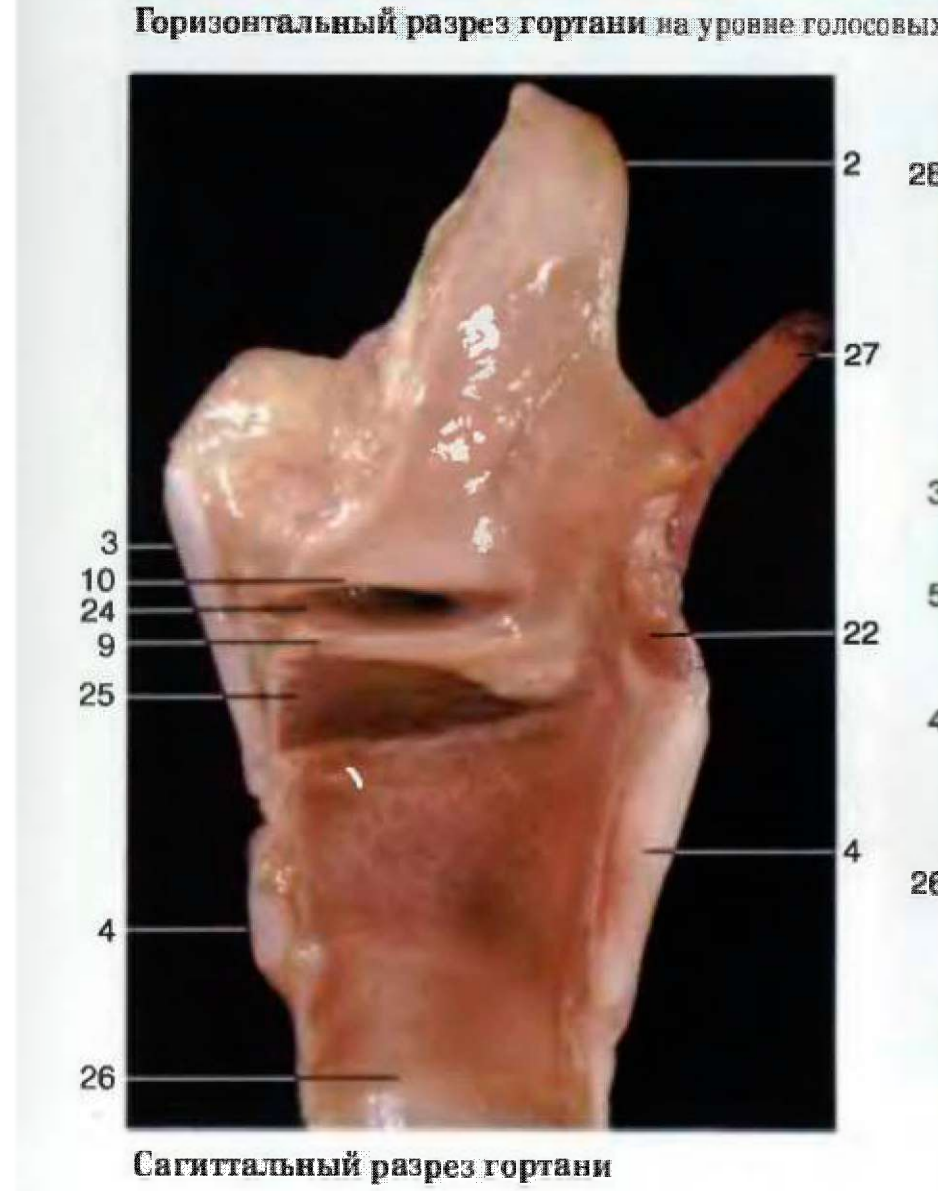

Сагиттальный разрез гортани

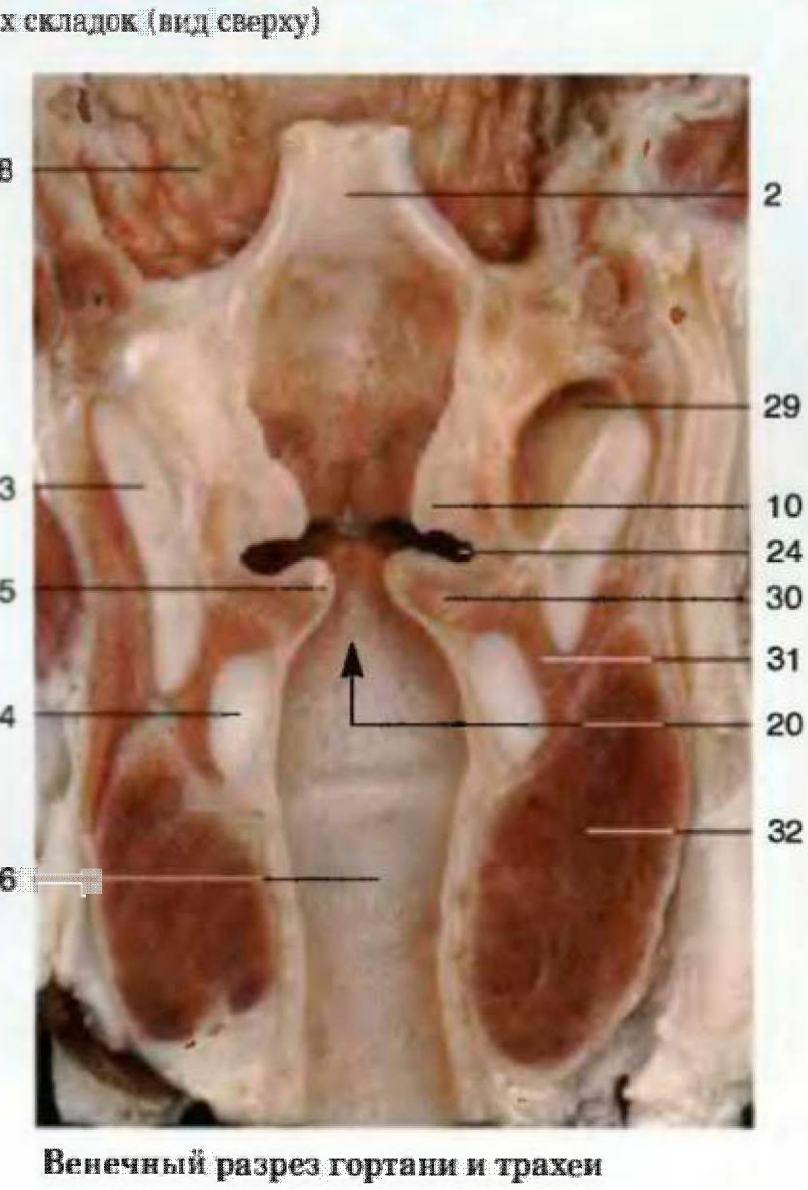

Венечный разрез гортани и трахеи

1 **Подъязычная кость**
2 Надгортанник
3 **Щитовидный хрящ**
4 **Перстневидный хрящ**
5 **Голосовая связка**
6 Щитоподъязычная связка
7 **Черпаловидный хрящ**
8 Рожковидный хрящ
9 **Голосовая складка**
10 **Складка преддверия**
11 Черпалонадгортанная складка
12 Межчерпаловидная вырезка
13 Нижняя челюсть
14 Переднее брюшко двубрюшной мышцы
15 Челюстно-подъязычная мышца
16 Пирамидный отросток щитовидной железы
17 Грудино-подъязычная и грудино-щитовидная мышцы
18 Общая сонная артерия
19 Внутренняя яремная вена
20 **Голосовая щель**
21 Грудино-ключично-сосцевидная мышца
22 Поперечная черпаловидная мышца
23 Глотка и нижний мышечный констриктор
24 Желудочек гортани
25 **Голосовая мышца**
26 Трахея
27 Верхний рог щитовидного хряща
28 Корень языка (язычная миндалина)
29 Грушевидное углубление
30 Голосовая мышца
31 Боковая перстне-черпаловидная мышца
32 **Щитовидная железа**

1 **Os hyoideum**
2 Epiglottis
3 **Cartilago thyroidea**
4 **Cartilago cricoidea**
5 **Ligamentum vocale**
6 Lig. thyrohyoideum
7 **Cartilago arytenoidea**
8 Cartilago corniculata
9 **Plica vocalis**
10 **Plica vestibularis**
11 Plica aryepiglottica
12 Incisura interarytenoidea
13 Mandibula
14 Venter ant. musculi digastrici
15 M. mylohyoideus
16 Processus pyramidalis gl. thyroidea
17 M. sternohyoideus et m. sternothyreoideus
18 A. carotis communis
19 V. jugularis interna
20 **Rima glottidis**
21 M. sternocleidomastoideus
22 M. arytenoideus transversus
23 Pharynx et m. constrictor pharyngis inf.
24 Ventriculus laryngis
25 **M. vocalis**
26 Trachea
27 Cornu superius (cartilago thyroidea)
28 Radix linguae
29 Recessus piriformis
30 M. vocalis
31 M. cricoarytenoideus lat.
32 **Gl. thyroidea**

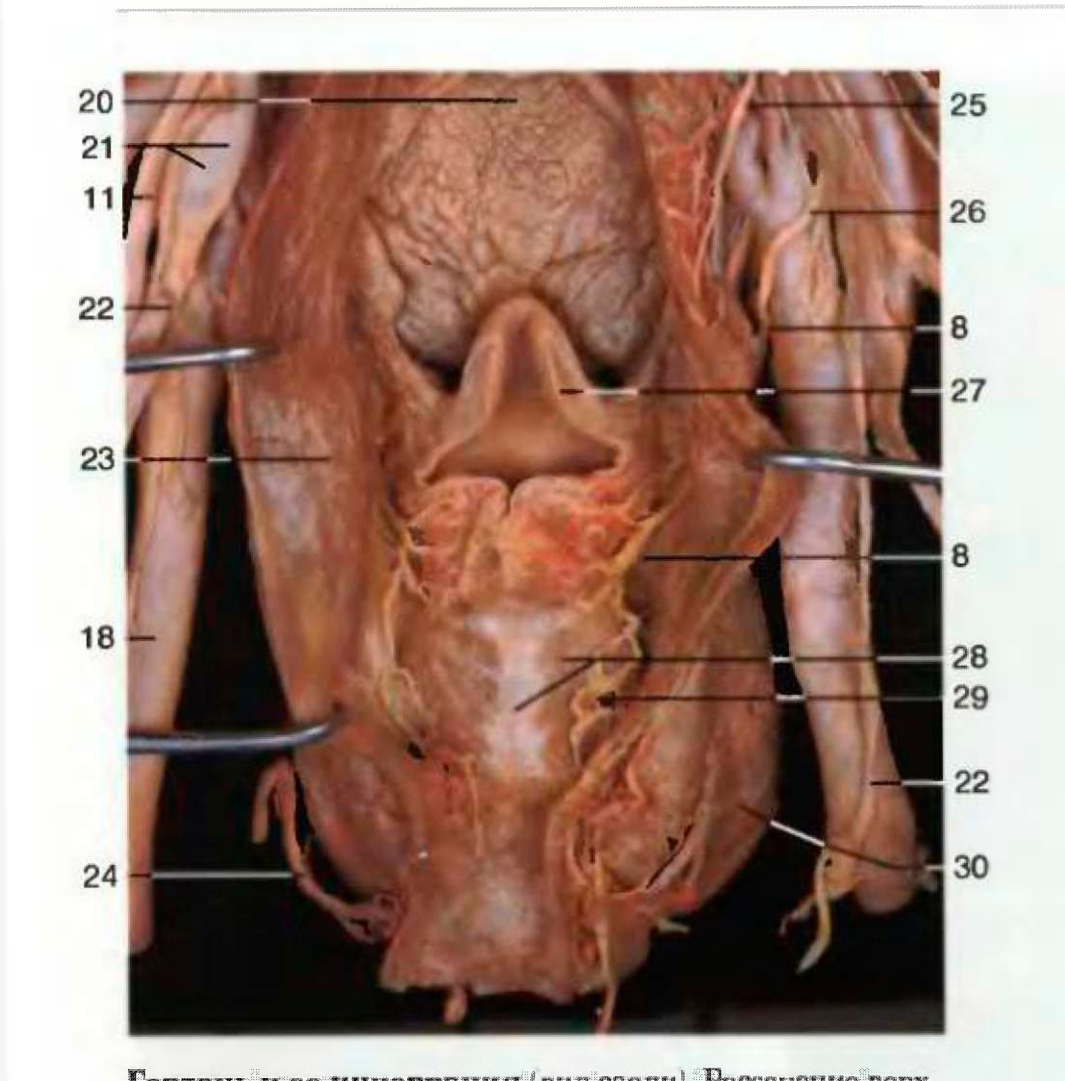

Гортань и ее иннервация (вид сзади). Рассечение верхнего и нижнего гортанного нервов. Глотка открыта

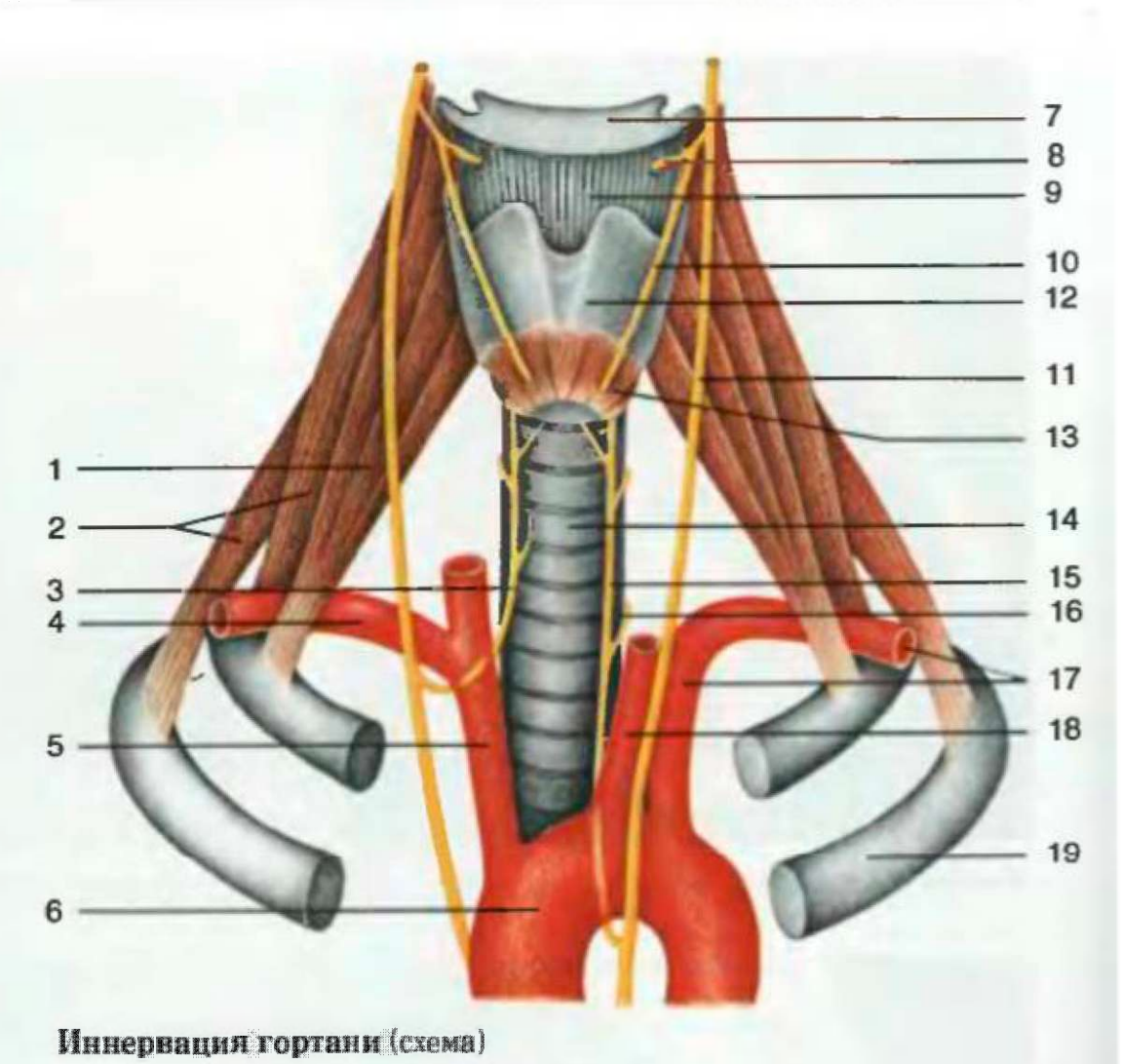

Иннервация гортани (схема)

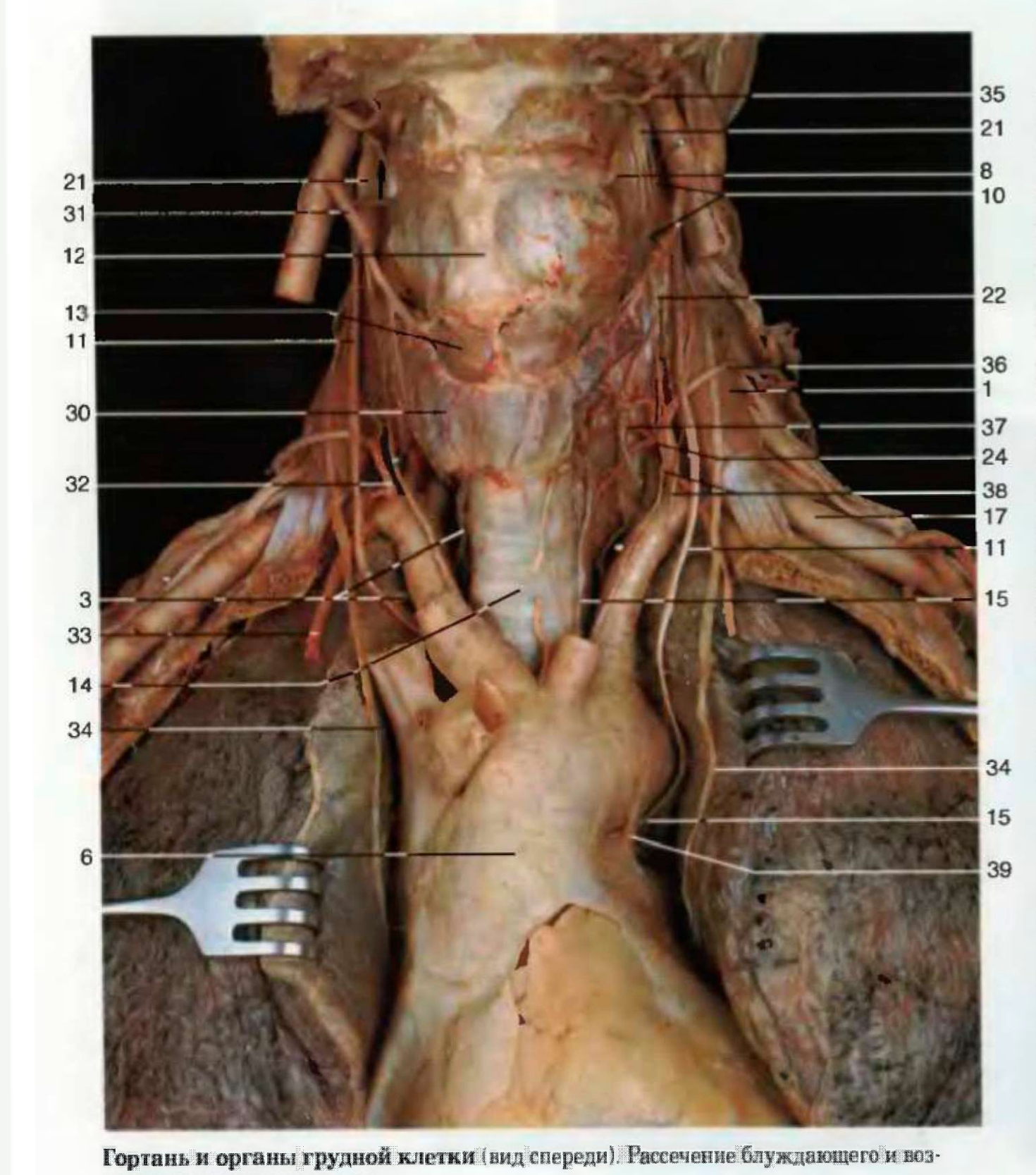

Гортань и органы грудной клетки (вид спереди). Рассечение блуждающего и возвратного гортанного нервов

1 Передняя лестничная мышца
2 Средняя и задняя лестничные мышцы
3 Правый **возвратный гортанный нерв**
4 Правая подключичная артерия
5 Плече-головной ствол
6 Дуга аорты
7 Подъязычная кость
8 **Нижняя ветвь верхнего гортанного нерва**
9 Щитоподъязычная мембрана
10 **Наружная ветвь верхнего гортанного нерва**
11 **Блуждающий нерв** (X пара)
12 Щитовидный хрящ
13 Перстнещитовидная мышца
14 Трахея
15 **Левый возвратный гортанный нерв**
16 Пищевод
17 Левая подключичная артерия
18 Левая общая сонная артерия
19 Второе ребро
20 Язык
21 Верхний шейный узел
22 Симпатический ствол
23 Нижний мышечный констриктор глотки
24 **Нижняя щитовидная артерия**
25 Языкоглоточный нерв (IX пара)
26 Верхний гортанный нерв
27 Надгортанник
28 Задняя перстнечерпаловидная мышца и перстневидный хрящ
29 Нижняя глоточная ветвь возвратного гортанного нерва
30 **Щитовидная железа**
31 Верхняя щитовидная артерия
32 **Щитошейный ствол**
33 Внутренняя грудная артерия
34 **Диафрагмальный нерв**
35 Подъязычный нерв (XII пара)
36 Поперечная шейная артерия
37 Средний шейный узел
38 Средние шейные нервы сердца (ветви симпатического ствола)
39 Артериальная связка

1 M. scalenus ant.
2 M. scalenus medius et post.
3 **N. laryngeus recurrens n. vagi dext.**
4 A. subclavia dext.
5 Truncus brachiocephalicus
6 Arcus aortae
7 Os hyoideum
8 **R. int. n. laryngei sup.**
9 Membrana thyrohyoidea
10 **R. ext. n. laryngei sup.**
11 **N. vagus – X**
12 Cartilago thyroidea
13 M. cricothyroideus
14 Trachea
15 **N. laryngeus recurrens n. vagi sin.**
16 Oesophagus
17 A. subcalvia sin.
18 A. carotis communis sin.
19 Costa II
20 Lingua
21 Ggl. cervicale sup.
22 Truncus sympathicus
23 M. constrictor pharyngis inf.
24 **A. thyroidea inf.**
25 N. glossopharyngeus – IX
26 N. laryngeus sup.
27 Epiglottis
28 M. cricoarytenoideus post. et cartilago cricoidea
29 N. laryngeus recurrens
30 **Gl. thyroidea**
31 A. thyroidea sup.
32 **Truncus thyrocervicalis**
33 A. thoracica int.
34 **N. phrenicus**
35 N. hypoglossus – XII
36 A. tranversa cervicis
37 Ggl. cervicale medium
38 Rr. cardiaci cervicalis inf.
39 Lig. arteriosum

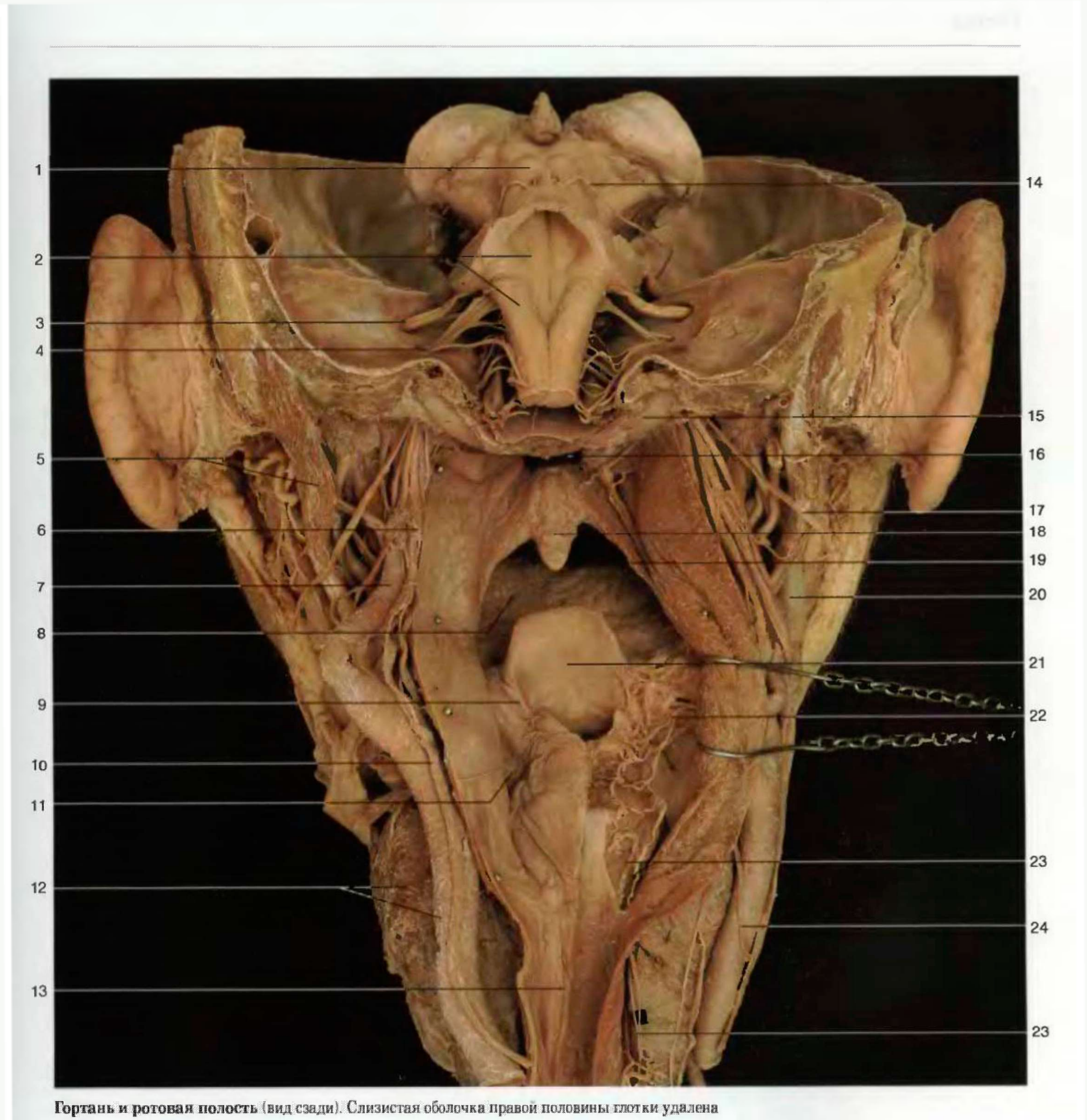

Гортань и ротовая полость (вид сзади). Слизистая оболочка правой половины глотки удалена

1 Средний мозг (нижние холмики)
2 Ромбовидная ямка и продолговатый мозг
3 Преддверно-улитковый (VIII пара) и лицевой нервы
4 Языкоглоточный (IX пара), блуждающий (X пара) и добавочный нервы
5 Затылочная артерия и заднее брюшко двубрюшной мышцы
6 Верхний шейный узел
7 **Нижняя сонная артерия**
8 **Ротовая полость** (язык)
9 Черпало-надгортанная складка
10 Блуждающий нерв (X пара)
11 **Грушевидное углубление**
12 Щитовидная железа и общая сонная артерия
13 Пищевод
14 Блоковый нерв (IV пара)
15 Затылочный мыщелок
16 **Носовая полость** (хоаны)
17 Добавочный нерв (XI пара)
18 **Язычок и мягкое нёбо**
19 Небно-глоточная мышца
20 Наружная сонная артерия
21 Надгортанник
22 **Нижняя ветвь верхнего гортанного нерва**
23 **Нижний гортанный нерв**
24 Шейная петля

1 Mesencephalon – colliculus caudales
2 Fossa rhomboidea et medulla oblongata
3 N. vestibulocochlearis – VIII et n. facialis
4 N. glossopharyngeus – IX n. vagus – X
5 A. occipitalis et venter post. m. digastrici
6 Ggl. cervicale sup.
7 **A. carotis int.**
8 **Cavum oris** – lingua
9 Plica aryepiglottica
10 N. vagus – X
11 **Rec. piriformis**
12 Gl. thyroidea et a. carotis communis
13 Oesophagus
14 N. trochlearis – IV
15 Condylus occipitalis
16 **Cavum nasi (s. cavitas nasi,** choanae)
17 N. accessorius – XI
18 **Uvula et palatum molle**
19 Arcus palatopharyngeus
20 A. carotis ext.
21 Epiglottis
22 **N. laryngeus sup.** – r. int.
23 **N. laryngeus inf.**
24 Ansa cervicalis