Задний и сонный треугольники (вид сбоку). Поверхностный разрез

1 **Щитовидная железа и большой ушной нерв**
2 **Малый затылочный нерв**
3 Внутренняя и наружная яремная вены
4 Позадичелюстная вена и наружная сонная артерия
5 **Поперечный шейный нерв** с соединительными ветвями от шейного нерва к шейным ветвям
6 Трапециевидная мышца
7 Латеральные надключичные нервы
8 Срединные **надключичные нервы**
9 Большая грудная мышца
10 Щечная ветвь лицевого нерва и жевательная мышца
11 **Лицевая артерия и вена** и нижнечелюстная ветвь лицевого нерва
12 Шейная ветвь лицевого нерва и подчелюстная железа
13 Щитовидный хрящ
14 Лопаточно-подъязычная мышца
15 Грудино-подъязычная мышца
16 Грудино-ключично-сосцевидная мышца
17 Медиальные надключичные нервы
18 Нижнечелюстная ветвь лицевого нерва
19 Шейная ветвь лицевого нерва и подчелюстная железа

1 **Gl. parotidea et n. auricularis magnus**
2 **N. occipitalis minor**
3 V. jugularis int. et ext.
4 V. retromandibularis et a. carotis ext.
5 **N. transversus colli**
6 Lamina superf. fasciae cervicalis et m. trapezius
7 Nn. supraclaviculares lat.
8 **Nn. supraclaviculares intermedii**
9 M. pectoralis major
10 R. bucallis n. facialis et m. masseter
11 **A. et v. facialis** et v. marginalis mandibulae n. facialis
12 R. colli n. facialis et gl. submandibularis
13 Cartilago thyroidea
14 M. omohyoideus
15 M. sternohyoideus
16 M. sternocleidomastoideus dext. et sin.
17 Nn. supraclaviculares med.
18 R. marginalis mandibulae n. facialis
19 R. colli (n. transversus colli plexus cervicalis)

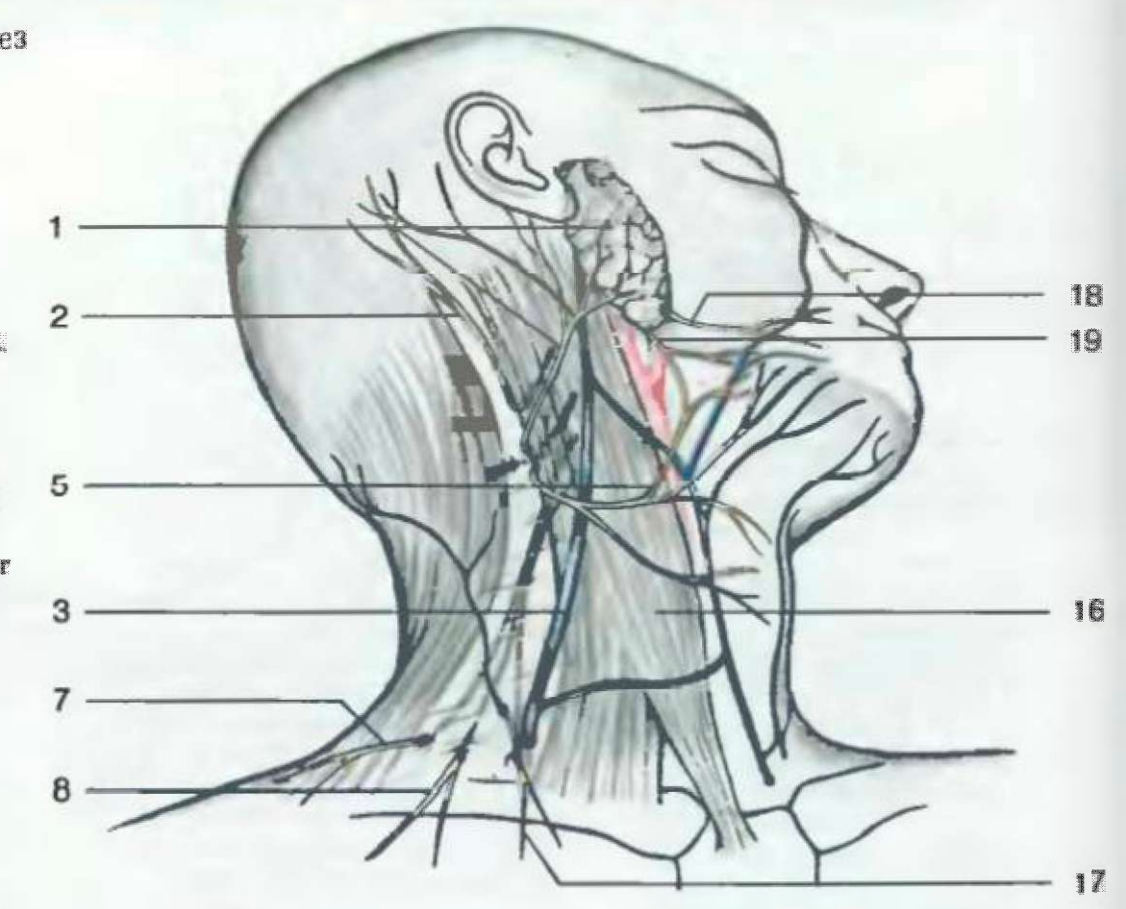

Кожные ветви шейного сплетения. Точка Эрба обозначена с помощью стрелки (схема)

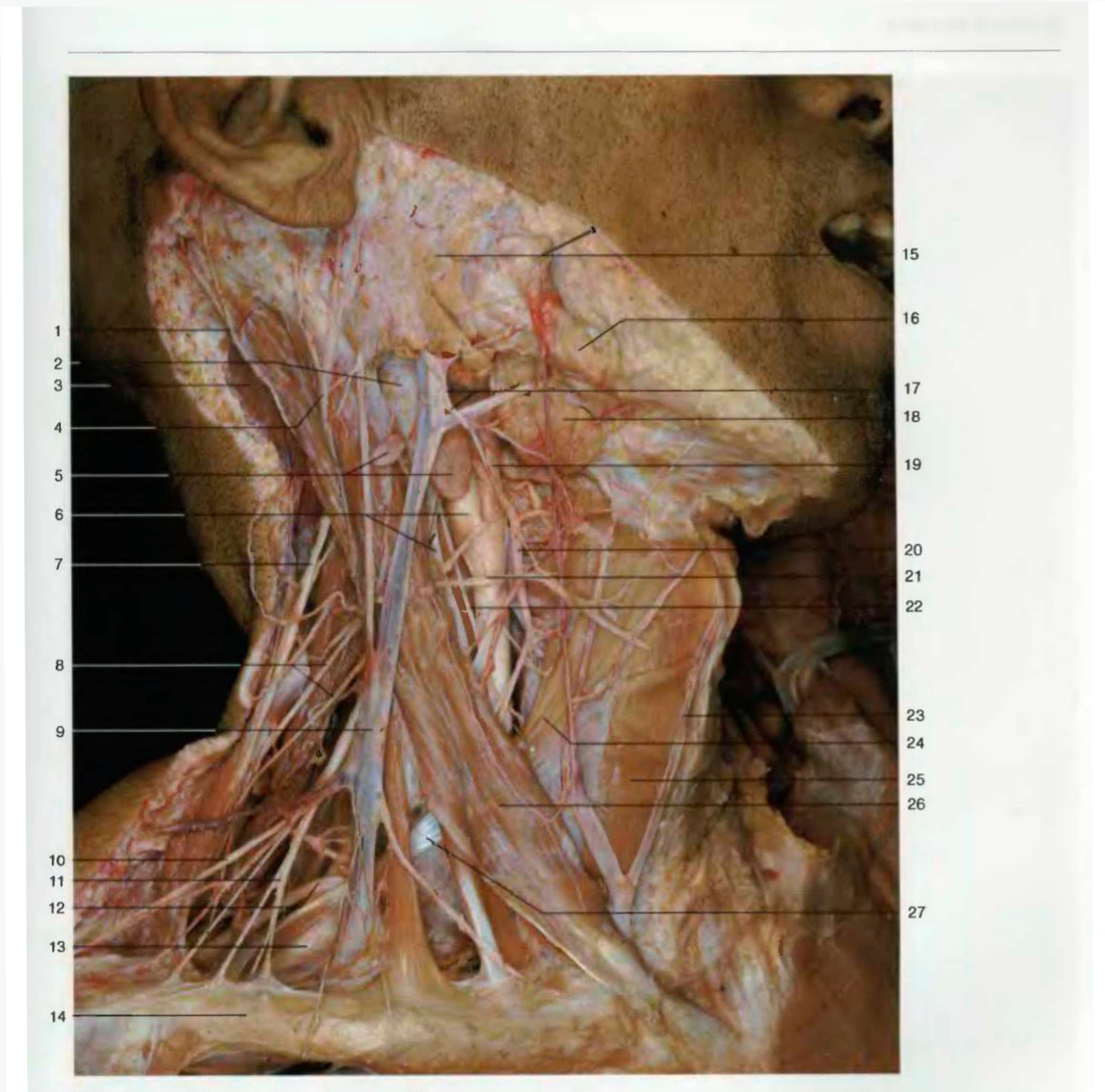

Задний и сонный треугольники (вид сбоку). Поверхностный разрез. Поверхностная пластинка шейной фасции удалена, видны кожные ветви шейного сплетения и подкожные вены

1 **Малый затылочный нерв**
2 **Внутренняя яремная вена**
3 Ременная мышца головы
4 **Большой ушной нерв**
5 Подчелюстные узлы
6 Внутренняя сонная артерия и блуждающий нерв
7 Добавочный нерв
8 Мышечная ветвь шейного сплетения
9 Наружная яремная вена
10 **Задние надключичные нервы**
11 **Срединные надключичные нервы**
12 Надлопаточная артерия
13 Предтрахейная пластинка фасции шеи
14 Ключица
15 Околоушная железа
16 Нижняя челюсть
17 Шейная ветвь лицевого нерва
18 Подчелюстная железа
19 Наружная сонная артерия
20 Верхняя щитовидная артерия
21 Поперечный шейный нерв
22 Верхний корень шейной петли
23 Передняя яремная вена
24 Лопаточно-подъязычная мышца
25 Грудино-подъязычная мышца
26 Грудино-ключично-сосцевидная мышца
27 Промежуточное сухожилие лопаточно-подъязычной мышцы

1 **N. occipitalis minor**
2 **V. jugularis int.**
3 M. splenius capitis
4 **N. auricularis major**
5 Nodi lymphatici submandibulares
6 A. carotis int. et n. vagus
7 N. accessorius
8 Rr. musculares plexus cervicalis
9 V. jugularis ext.
10 **Nn. supraclaviculares lat.**
11 **Nn. supraclaviculares intermedii**
12 A. suprascapularis
13 Lamina pretrachealis fasciae cervicalis
14 Clavicula
15 Gl. parotidea
16 Mandibula
17 R. colli n. facialis
18 Gl. submandibularis
19 A. carotis ext.
20 A. thyroidea sup.
21 N. transversus colli
22 Radix sup. ansae
23 V. jugularis ant.
24 M. omohyoideus
25 M. sternohyoideus
26 M. strenocleidomastoidus
27 Tendo m. omohyoidei