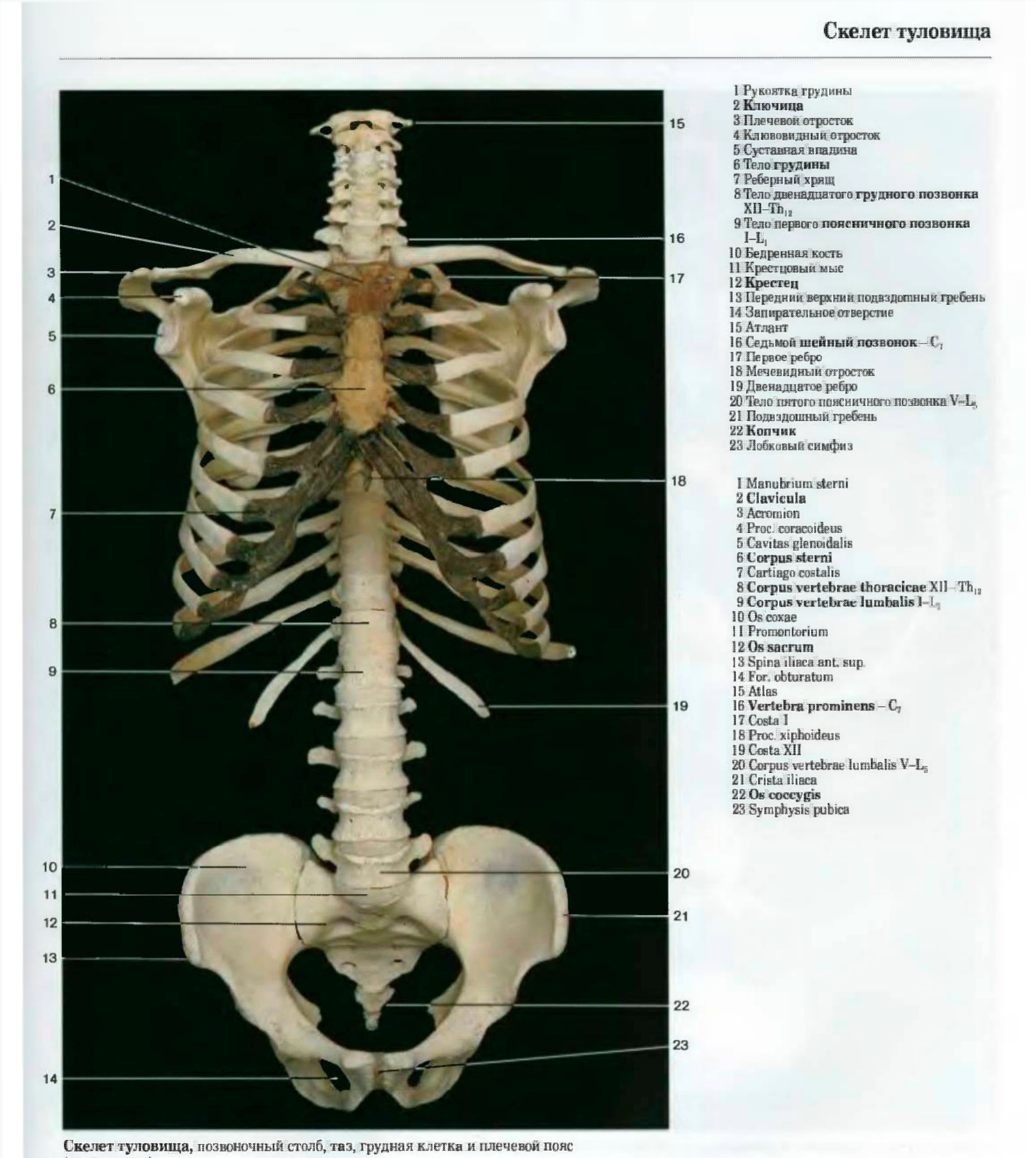

1 Рукоятка грудины
2 **Ключица**
3 Плечевой отросток
4 Клювовидный отросток
5 Суставная впадина
6 Тело **грудины**
7 Реберный хрящ
8 Тело двенадцатого **грудного позвонка** XII–Th_{12}
9 Тело первого **поясничного позвонка** I–L_1
10 Бедренная кость
11 Крестцовый мыс
12 **Крестец**
13 Передний верхний подвздошный гребень
14 Запирательное отверстие
15 Атлант
16 Седьмой **шейный позвонок** – C_7
17 Первое ребро
18 Мечевидный отросток
19 Двенадцатое ребро
20 Тело пятого поясничного позвонка V–L_5
21 Подвздошный гребень
22 **Копчик**
23 Лобковый симфиз

1 Manubrium sterni
2 **Clavicula**
3 Acromion
4 Proc. coracoideus
5 Cavitas glenoidalis
6 **Corpus sterni**
7 Cartiago costalis
8 **Corpus vertebrae thoracicae** XII–Th_{12}
9 **Corpus vertebrae lumbalis** I–L_1
10 Os coxae
11 Promontorium
12 **Os sacrum**
13 Spina iliaca ant. sup.
14 For. obturatum
15 Atlas
16 **Vertebra prominens** – C_7
17 Costa I
18 Proc. xiphoideus
19 Costa XII
20 Corpus vertebrae lumbalis V–L_5
21 Crista iliaca
22 **Os coccygis**
23 Symphysis pubica

Скелет туловища, позвоночный столб, таз, грудная клетка и плечевой пояс (вид спереди)

Туловище состоит из сегментов, наиболее четко видных в области грудной клетки, где каждый сегмент состоит из пары ребер, соединенных спереди с грудиной и сзади с грудным позвонком. В поясничном отделе позвоночника сохраняются только остатки ребер, образующих поперечные отростки. В шейном отделе остатки ребер являются частью поперечных отростков. В каждый сегмент также включены мышцы (т. н. межреберные мышцы), нервы и сосуды. Однако мышечные сегменты шейного и поясничного отделов образуют друг с другом большие мышечные пласты, например косые мышцы живота, в то время как мышцы и нервы остаются в своих первоначальных сегментах.

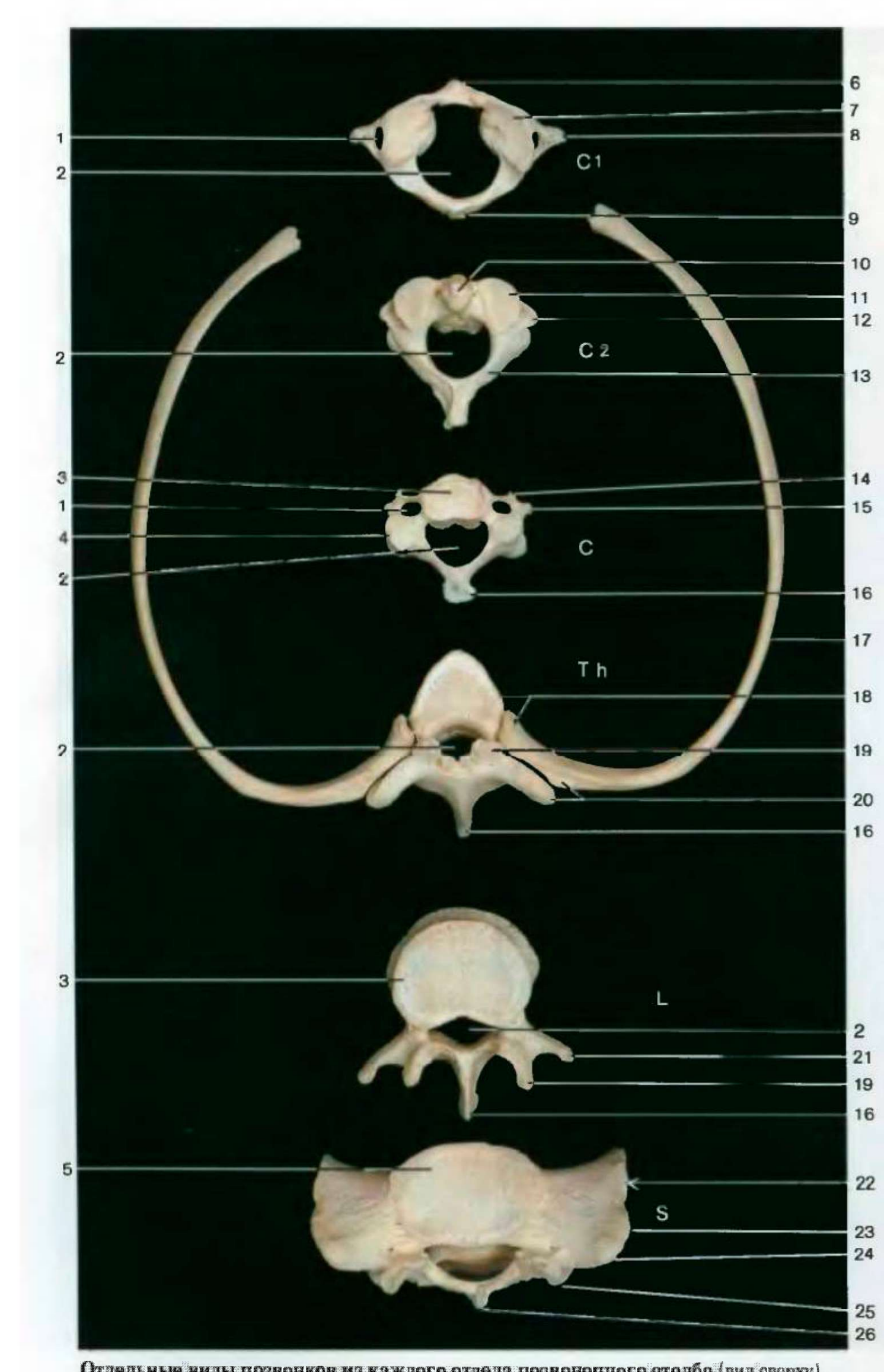

Отдельные виды позвонков из каждого отдела позвоночного столба (вид сверху). Сверху вниз: атлант (C_1), осевой позвонок (C_2), шейный позвонок (C), грудной позвонок (Th), поясничный позвонок (L) и крестец (S)

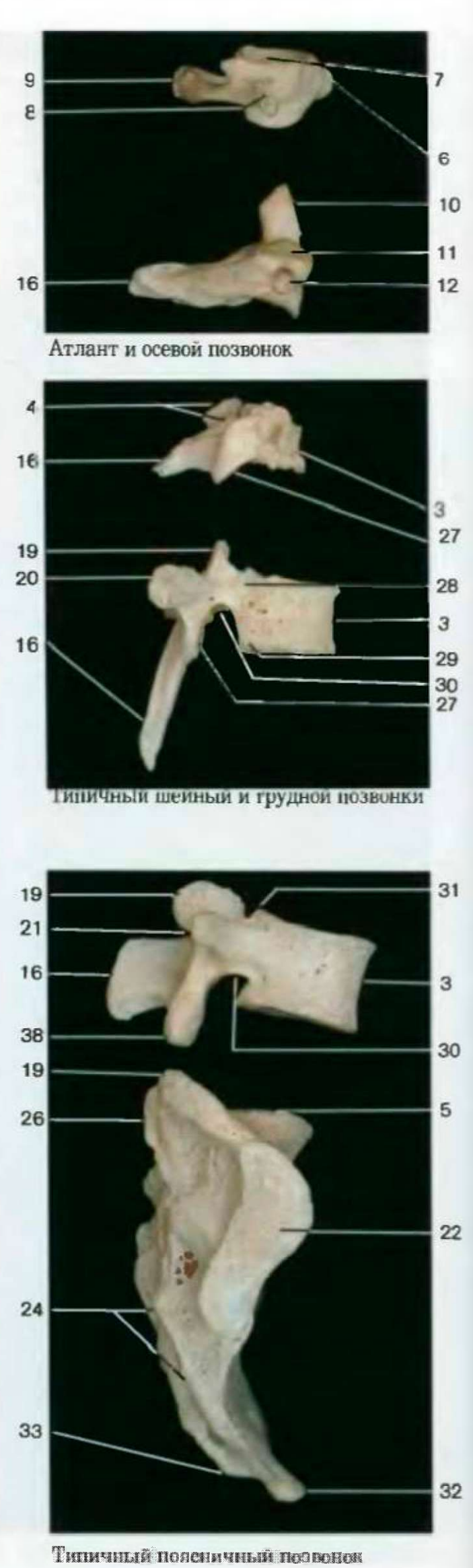

Атлант и осевой позвонок

Типичный шейный и грудной позвонки

Типичный поясничный позвонок и крестец

Отдельные виды позвонков из каждого отдела позвоночного столба (вид сбоку, правая передняя поверхность)

Общее строение ребер и позвонков (схема)

Общая характеристика позвонков.
Типичный шейный, грудной, поясничный позвонки и крестец

1 Поперечное отверстие
2 Позвоночное отверстие
3 Тело позвонка
4 Верхняя суставная поверхность
5 Основание крестца
6 Передний бугорок атланта
7 Верхняя суставная поверхность атланта
8 Поперечный отросток
9 Задний бугорок атланта
10 Зуб осевого позвонка
11 Верхняя суставная поверхность
12 Поперечный отросток
13 Дуга позвонка
14 Передний бугорок поперечного отростка
15 Задний бугорок поперечного отростка
16 Остистый отросток
17 Тело ребра
18 Тело позвонка и головка ребра, соединенные друг с другом (реберно-позвоночный сустав)
19 Верхний суставной отросток
20 Поперечный отросток и бугорок ребра, соединенные друг с другом (реберно-поперечный сустав)
21 Поперечный отросток
22 Ушковидная поверхность
23 Боковая часть крестца
24 Боковой крестцовый гребень
25 Промежуточный крестцовый гребень
26 Срединный крестцовый гребень
27 Нижняя суставная поверхность
28 Верхняя полусуставная поверхность для головки ребра
29 Нижняя полусуставная поверхность для головки ребра
30 Нижняя вырезка позвонка
31 Верхняя вырезка позвонка
32 Вершина крестца
33 Крестцовый рог
34 Копчик
35 Задние крестцовые отверстия
36 Сосочковый отросток
37 Ножка
38 Нижний суставной отросток

1 Foramen processus transversi
2 Foramen vertebrale
3 Corpus vertebrae
4 Facies articularis sup.
5 Basis ossis sacri
6 Tuberculum ant. atlantis
7 Fovea articularis sup.
8 Processus transversus atlantis
9 Tuberculum post.
10 Dens acis
11 Facies articularis sup.
12 Processus transversus
13 Arcus vertebrae
14 Tuberculum ant. vertebrae cervicalis
15 Tuberculum post. vertebrae cervicalis
16 Processus spinosus
17 Corpus costae
18 Corpus vertebrae et caput costae
19 Processus articularis sup.
20 Processus transversus et tuberculum costae
21 Processus costalis
22 Facies articularis
23 Pars lat. ossis sacri
24 Crista sacralis lat.
25 Crista sacralis intermedia
26 Crista sacralis mediana
27 Facies articularis inf.
28 Fovea costalis sup.
29 Fovea costalis inf.
30 Incisura vertebralis inf.
31 Incisura vertebralis sup.
32 Apex ossis sacri
33 Cornu sacrale
34 Os coccygis
35 Foramen sacralis post.
36 Processus mamillaris
37 Pedinculus arcus vertebrae
38 Processus articularis inf.

Общая характеристика поясничных позвонков и крестца (вид сзади)

Зеленый = Ребра или гомологичные отростки
Красный = Мышечные отростки (поперечный и остистый)
Оранжевый = Пластинки и суставные отростки
Желтый = Суставные поверхности

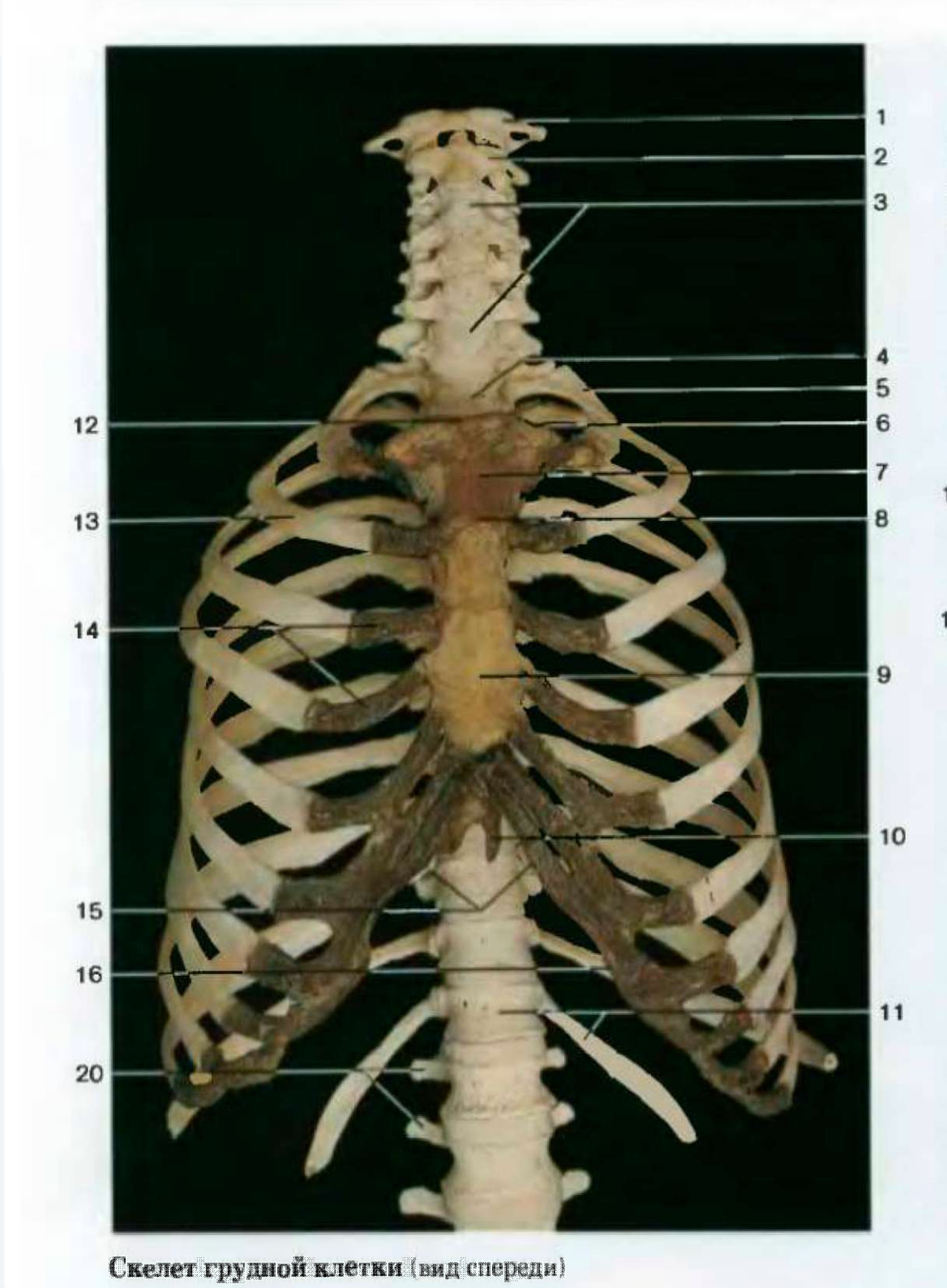

Скелет грудной клетки (вид спереди)

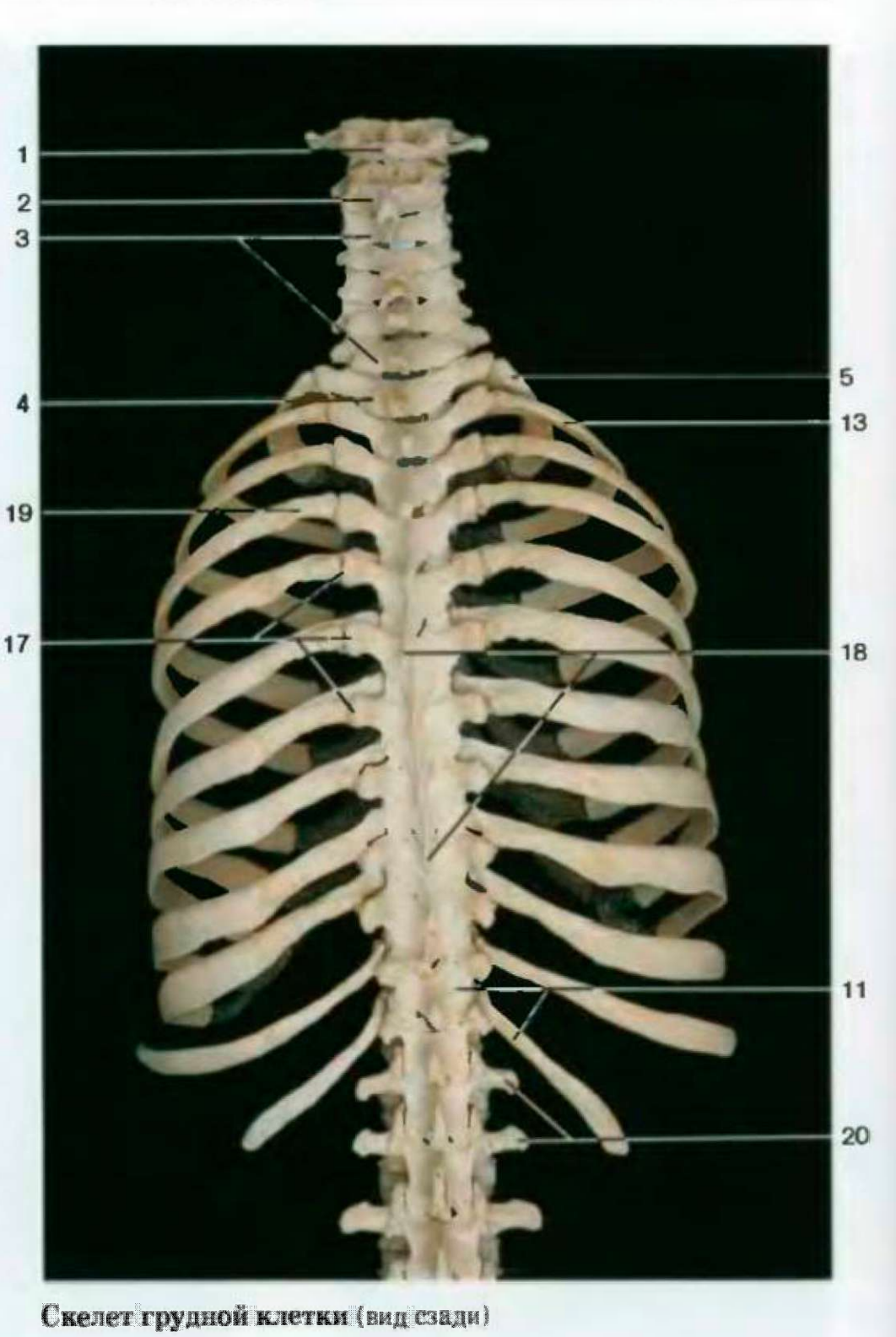

Скелет грудной клетки (вид сзади)

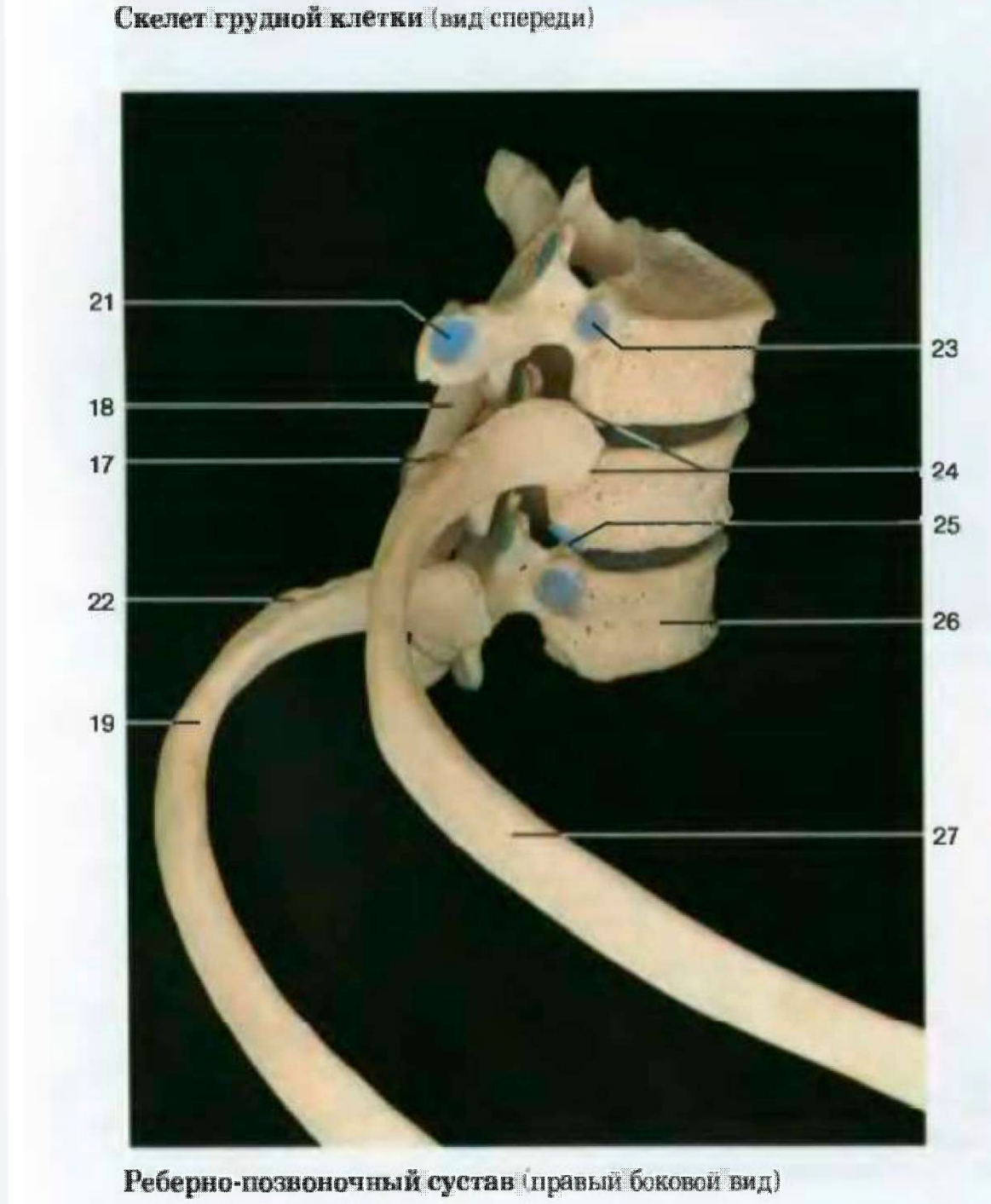

Реберно-позвоночный сустав (правый боковой вид)

1 Атлант
2 Осевой позвонок
3 **Шейные позвонки**
4 Первый грудной позвонок $I–Th_1$
5 Первое ребро
6 Ключичная поверхность и ключичная вырезка
7 **Рукоятка грудины**
8 Угол грудины
9 Тело грудины
10 Мечевидный отросток
11 Двенадцатые грудной позвонок $XII–Th_{12}$ и ребро XII
12 Яремная вырезка
13 Второе ребро
14 **Реберный хрящ**
15 Подгрудинный угол
16 **Реберная дуга**
17 Реберно-поперечные суставы между поперечными отростками грудных позвонков и бугорками ребер
18 Остистые отростки
19 Реберный угол
20 Поперечные отростки поясничных позвонков
21 Реберная суставная поверхность
22 Бугорок ребра
23 Верхняя реберная поверхность для головки ребра
24 Соединение головки ребра с двумя позвонками
25 Нижняя суставная поверхность для головки ребра
26 Тело грудного позвонка
27 Тело или стержень ребра

1 Atlas
2 Axis
3 **Vertebrae cervicales**
4 Vertebra thoracica $I–Th_1$
5 Costa I
6 Incisura clavicularis
7 **Manubrium sterni**
8 Angulus sterni
9 Corpus sterni
10 Processus xiphoideus
11 Vertebra thoracica $XII–Th_{12}$ et costa XII
12 Incisura jugularis
13 Costa II
14 **Cartilago costae**
15 Angulus infrasternalis
16 **Arcus costalis**
17 Articulationes costotransversariae
18 Processus spinosi
19 Angulus costae
20 Processus costales
21 Fovea costalis processus transversi
22 Tuberculum costae
23 Fovea costalis sup.
24 Articulatio capitis costae
25 Fovea costalis inf.
26 Corpus vertebrae thoracicae
27 Corpus costae

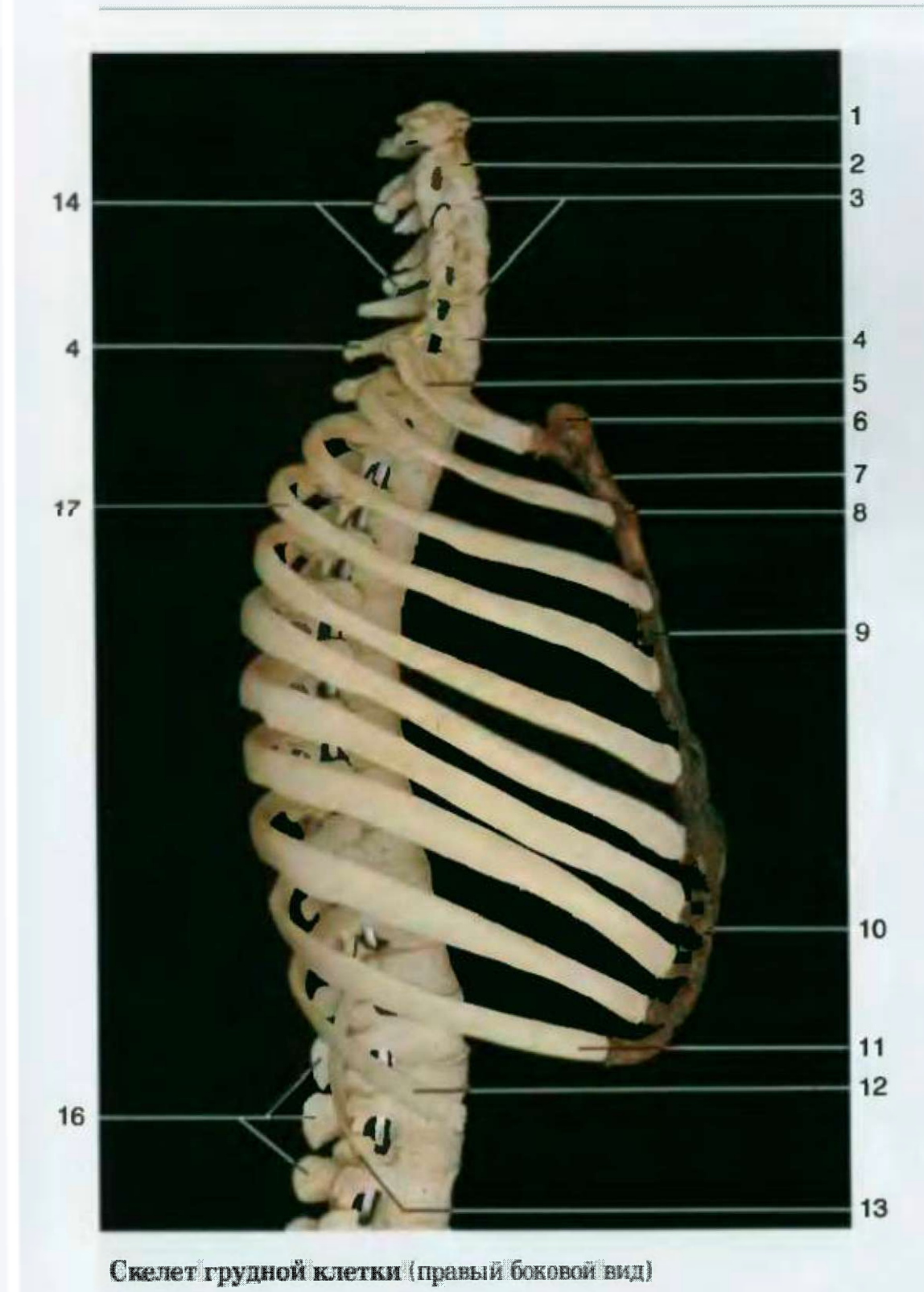

Скелет грудной клетки (правый боковой вид)

1 Атлант
2 Осевой позвонок
3 **Шейные позвонки**
4 Седьмой шейный позвонок C_7 (выступающий позвонок)
5 Первое ребро
6 Суставная поверхность для ключицы
7 **Рукоятка грудины**
8 Угол грудины
9 Тело грудины
10 Реберная дуга
11 Десятое ребро X
12 Одиннадцатое ребро XI
13 Двенадцатое ребро XII
14 Остистый отросток шейного позвонка
15 Остистый отросток грудного позвонка
16 Остистый отросток поясничного позвонка
17 Реберный угол
18 Межпозвоночное отверстие
19 Межпозвоночные диски
20 **Шейный изгиб**
21 **Грудной изгиб**
22 **Поясничный изгиб**
23 Крестец
24 Копчик

1 Atlas
2 Axis
3 **Vertebrae cervicales**
4 Vertebra prominens – C_7
5 Costa I
6 Incisura clavicularis
7 **Manubrium sterni**
8 Angulus sterni
9 Corpus sterni
10 Arcus costalis
11 Costa X
12 Costa XI
13 Costa XII
14 Proc. spinosi – vertebrae cervicales
15 Proc. spinosi – vertebrae thoracicae
16 Proc. spinosi – vertebrae lumbales
17 Angulus costae
18 Foramina intervertebralia
19 Disci intervertebralia
20 **Lordos**
21 **Kifos**
22 **Lordor**
23 Os sacrum
24 Os coccygis

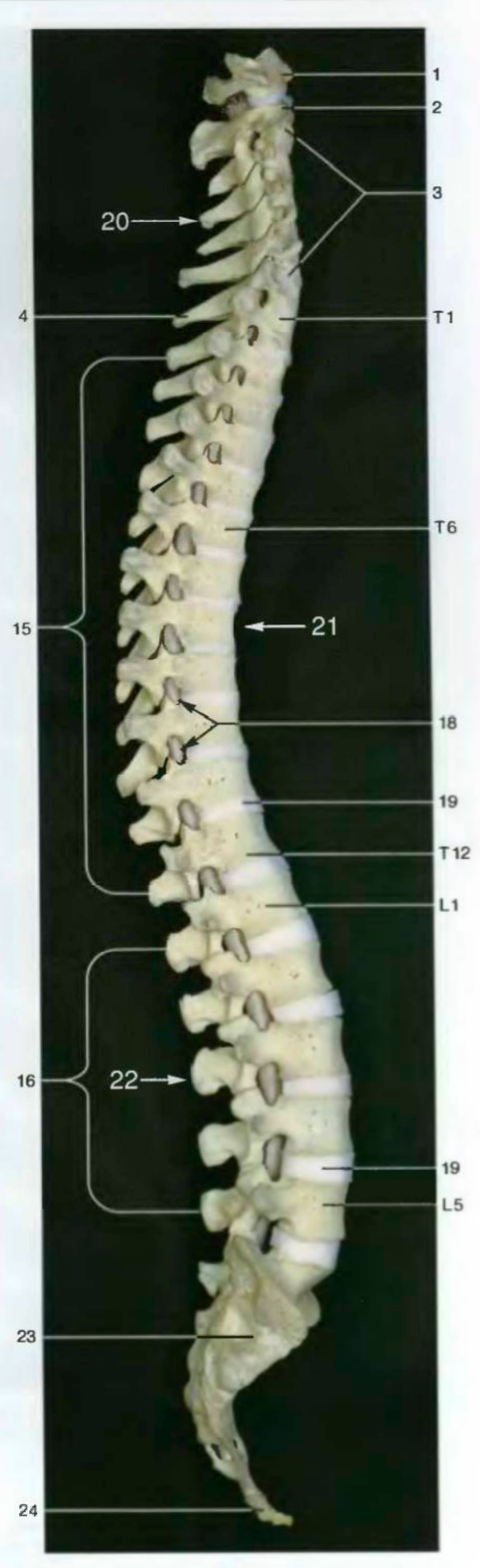

Позвоночный столб (правый боковой вид)

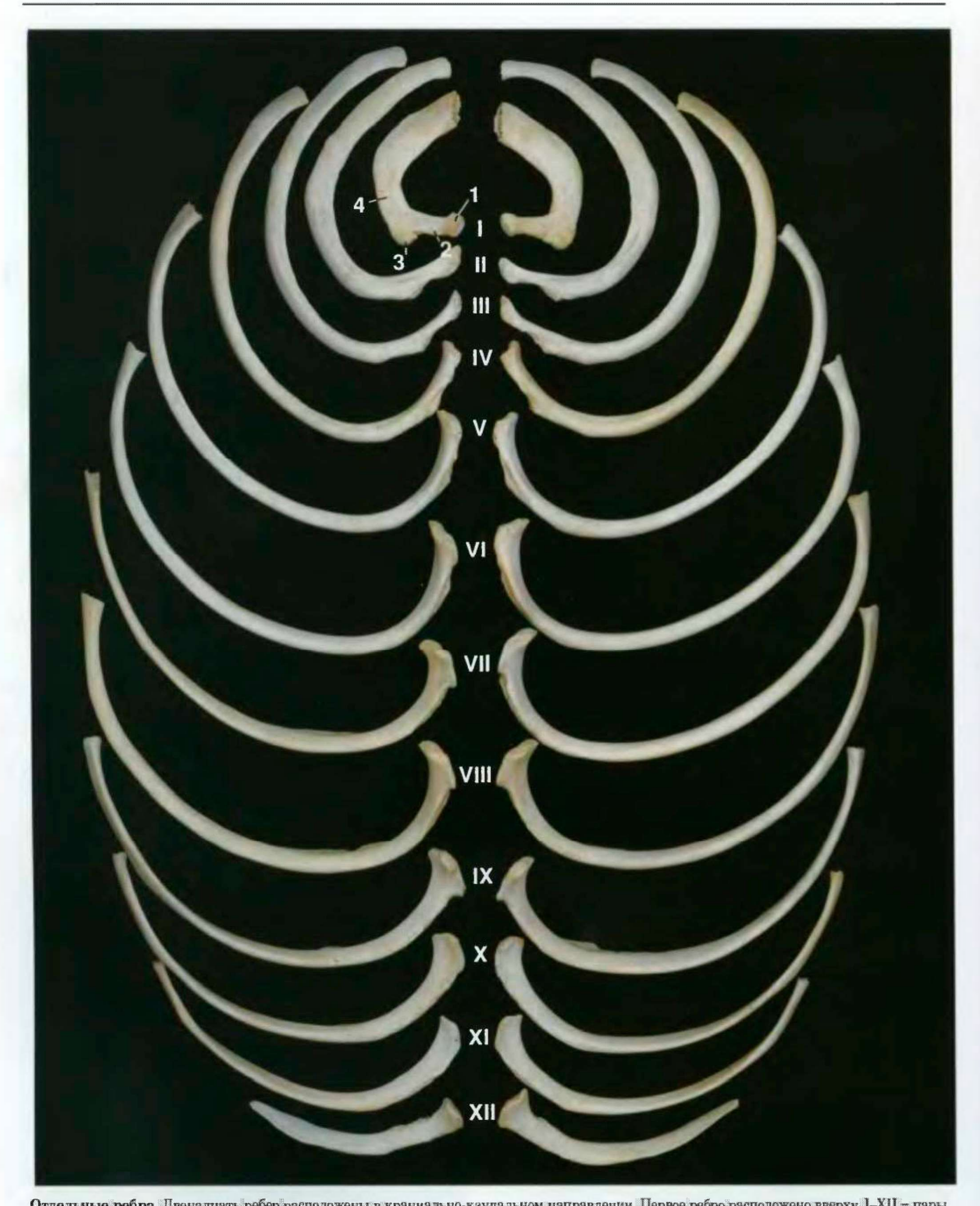

Отдельные ребра. Двенадцать ребер расположены в краниально-каудальном направлении. Первое ребро расположено вверху. I–XII = пары ребер; 1 = головка ребра; 2 = шейка ребра; 3 = бугорок ребра; 4 = тело ребра

Обычно головка ребра соединяется с телами смежных позвонков посредством межпозвонковых дисков. Первые семь ребер жестко соединены с помощью реберных хрящей (не изображены) с грудиной (истинные ребра), в то время как остальные пять ребер свободно соединены с грудиной (ложные ребра, ребра с VIII по X), либо конец ребра свисает свободно в боковой стенке туловища (плавающие ребра, ребра XI и XII)

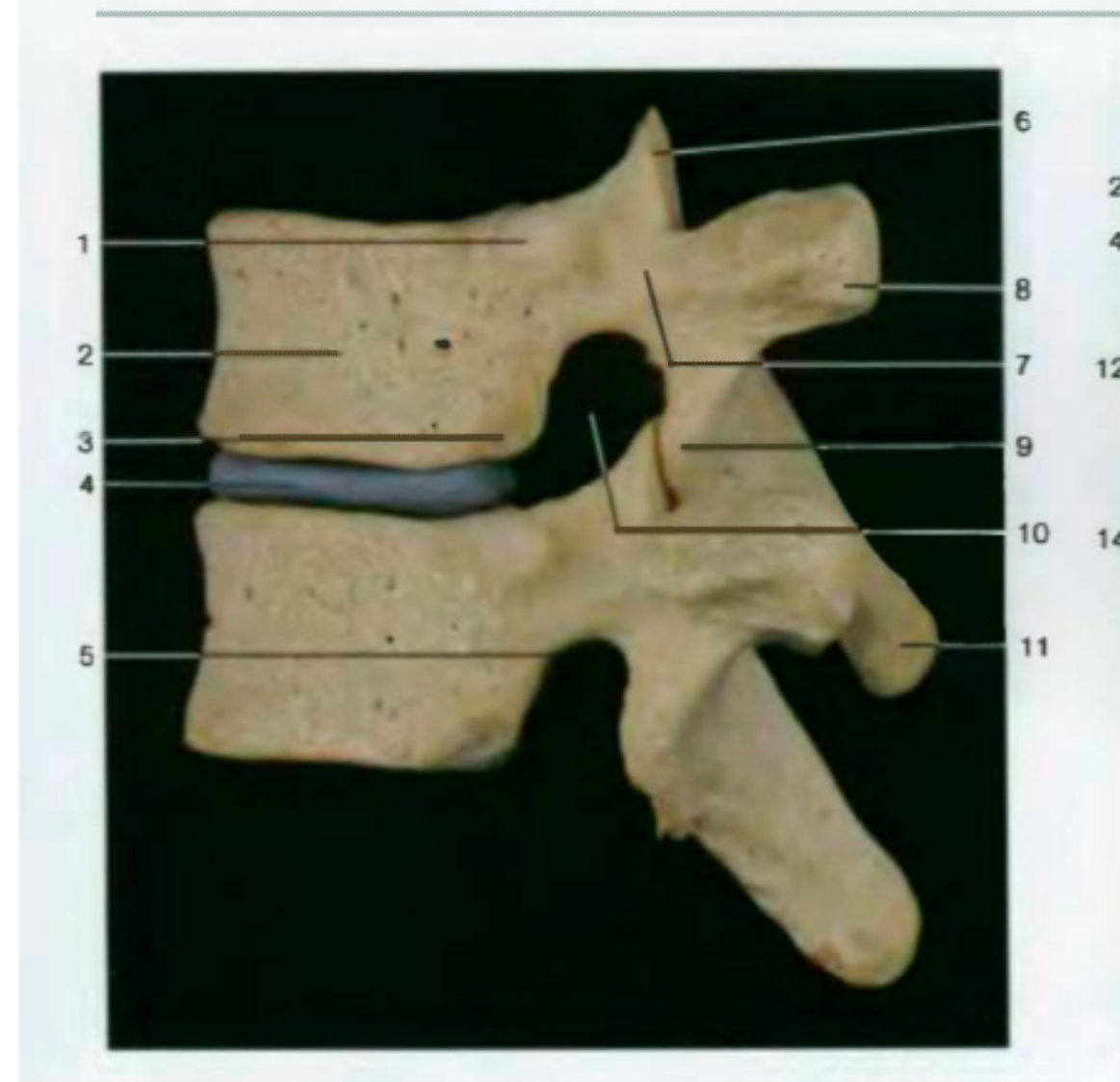

Два грудных позвонка (левый боковой вид)

1 Верхняя полусуставная поверхность для головки ребра
2 Тело позвонка
3 Нижняя полусуставная поверхность для головки ребра
4 Межпозвонковый диск
5 Нижняя позвоночная вырезка
6 Верхняя суставная поверхность и верхний суставной отросток
7 Ножка
8 Поперечный отросток и поверхность для бугорка ребра
9 Нижний суставной отросток
10 Межпозвонковое отверстие

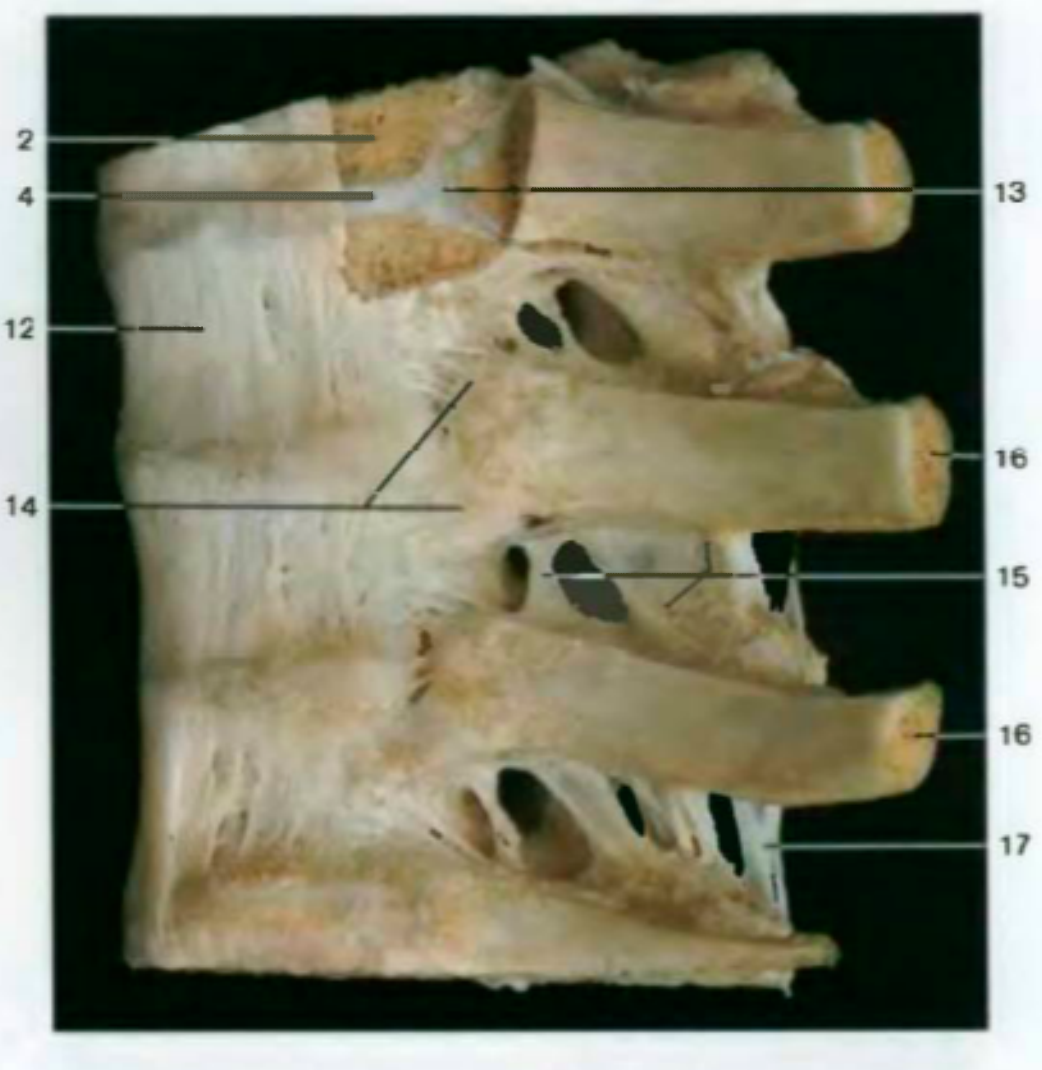

Связки грудных позвонков и реберно-позвоночные суставы (левый передне-боковой вид).
В верхнем суставе большая часть лучистой связки и передняя часть головки ребра удалены, видны две суставные полости и расположенная между ними внутрисуставная связка

11 Остистый отросток
12 Передняя продольная связка
13 Межсуставная связка
14 Лучистая связка
15 Верхняя реберно-поперечная связка
16 Тело ребра
17 Межпоперечная связка

1 Fovea costalis sup.
2 Corpus vertebrae
3 Fovea costalis inf.
4 Discus intervertebralis
5 Incisura vertebralis inf.
6 Facies articularis sup. et proc. articularis sup.
7 Pediculus et arcus vertebrae
8 Proc. transversus et fovea costalis transversalis
9 Proc. articularis inf.
10 For. intervertebrale
11 Proc. spinosus
12 Lig. longitudinale ant.
13 Lig. capitis costae intraarticulare
14 Lig. capitis costae radiatum
15 Lig. costotransversarium sup.
16 Corpus costae
17 Lig. intertransversarium

Расположение реберно-позвоночных суставов (вид спереди)

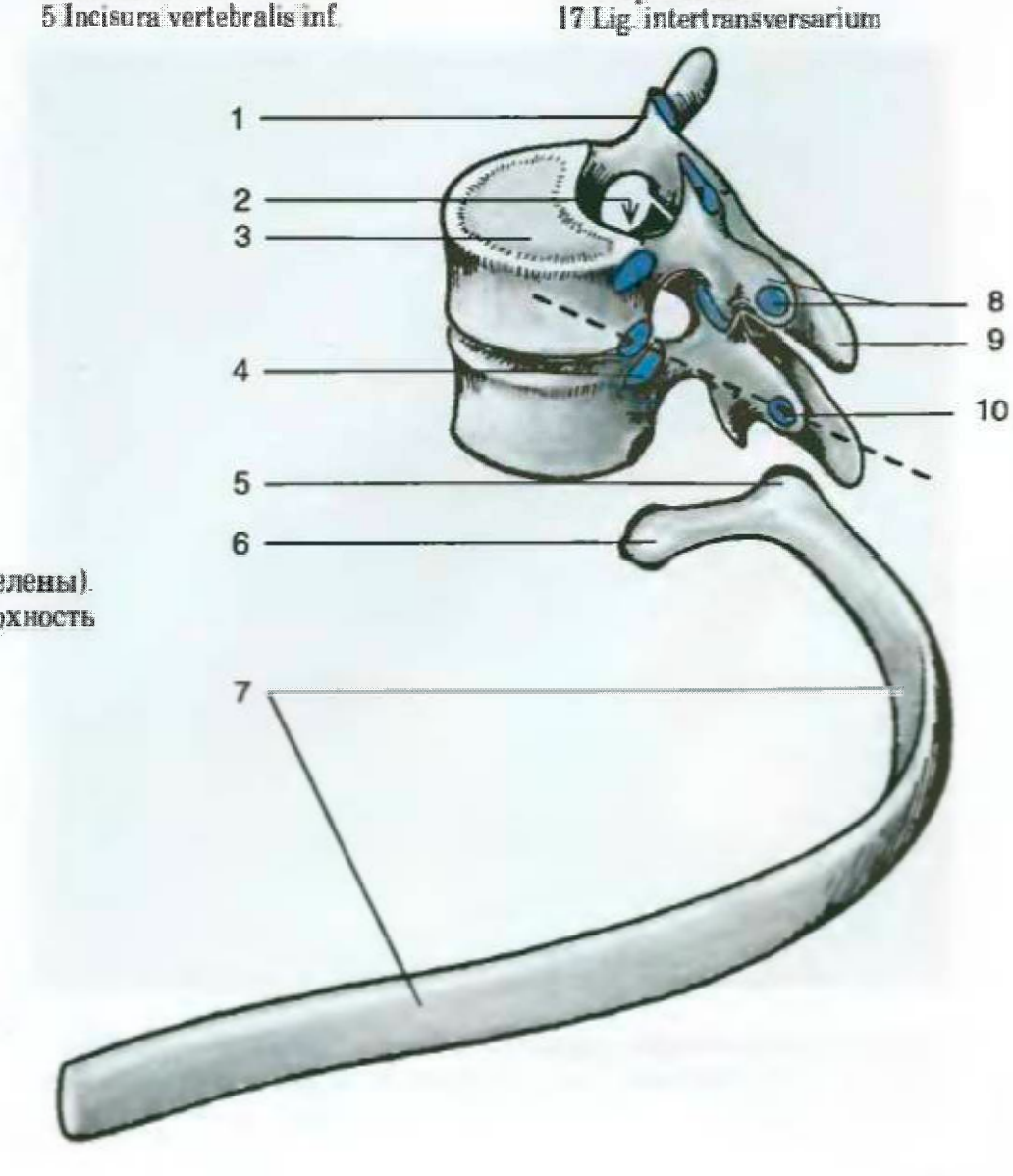

Реберно-позвоночные суставы. Два грудных позвонка с ребром (разделены). Ось движения обозначена пунктирной линией. Голубой = суставная поверхность (схема)

1 Верхний суставной отросток
2 Позвонковый канал
3 Тело грудного позвонка
4 Реберно-позвоночный сустав (суставная поверхность)
5 Бугорок ребра
6 Головка ребра
7 Стержень или тело ребра
8 Поперечный отросток с суставной поверхностью
9 Остистый отросток
10 Реберно-поперечный сустав (суставная поверхность)

1 Proc. articularis sup.
2 Canalis vertebralis
3 Corpus vertebrae
4 Articulatio costovertebralis
5 Tuberculum costae
6 Caput costae
7 Corpus costae
8 Proc. transversus et fovea costalis proc. tranversi
9 Proc. spinosus
10 Articulatio costotransversaria