Мужской паховый канал I. Разрез поверхностного слоя, правая сторона (вид спереди)

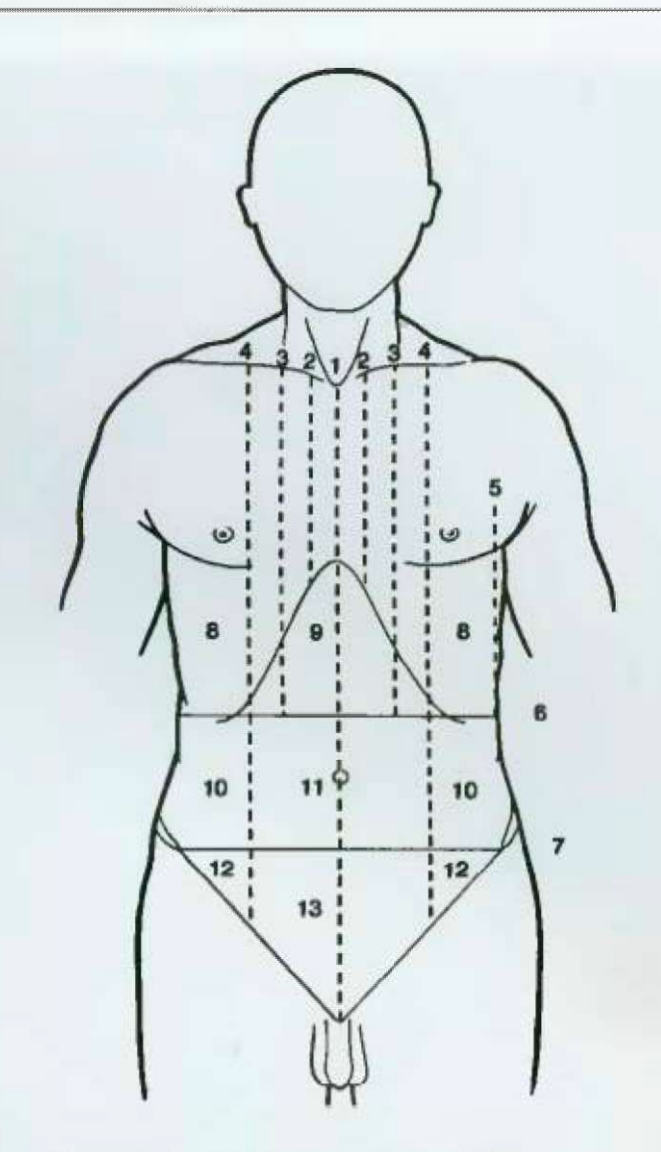

Области и разделительные линии
для определения поверхностных проекций.

Разделительные линии и области

1 Срединная линия	1 Linea mediana ant.
2 Боковая линия грудины	2 Linea sternalis
3 Окологрудинная линия	3 Linea parasternalis
4 Левая боковая и среднеключичная линия	4 Linea mamillaris – mediioclavicularis
5 Среднеподмышечная линия	5 Linea axillaris
6 Чрезпривратниковая плоскость	6 ———
7 Чрезбугорковая плоскость	7 ———
8 Подреберная область	8 Redio hypochondriaca
9 Надчревная область	9 Redio epigastrica
10 Поясничная область	10 Redio lat.
11 Пупочная область	11 Redio umbilicalis
12 Подвздошная область	12 Redio inguinalis
13 Подчревная область	13 Redio pubica

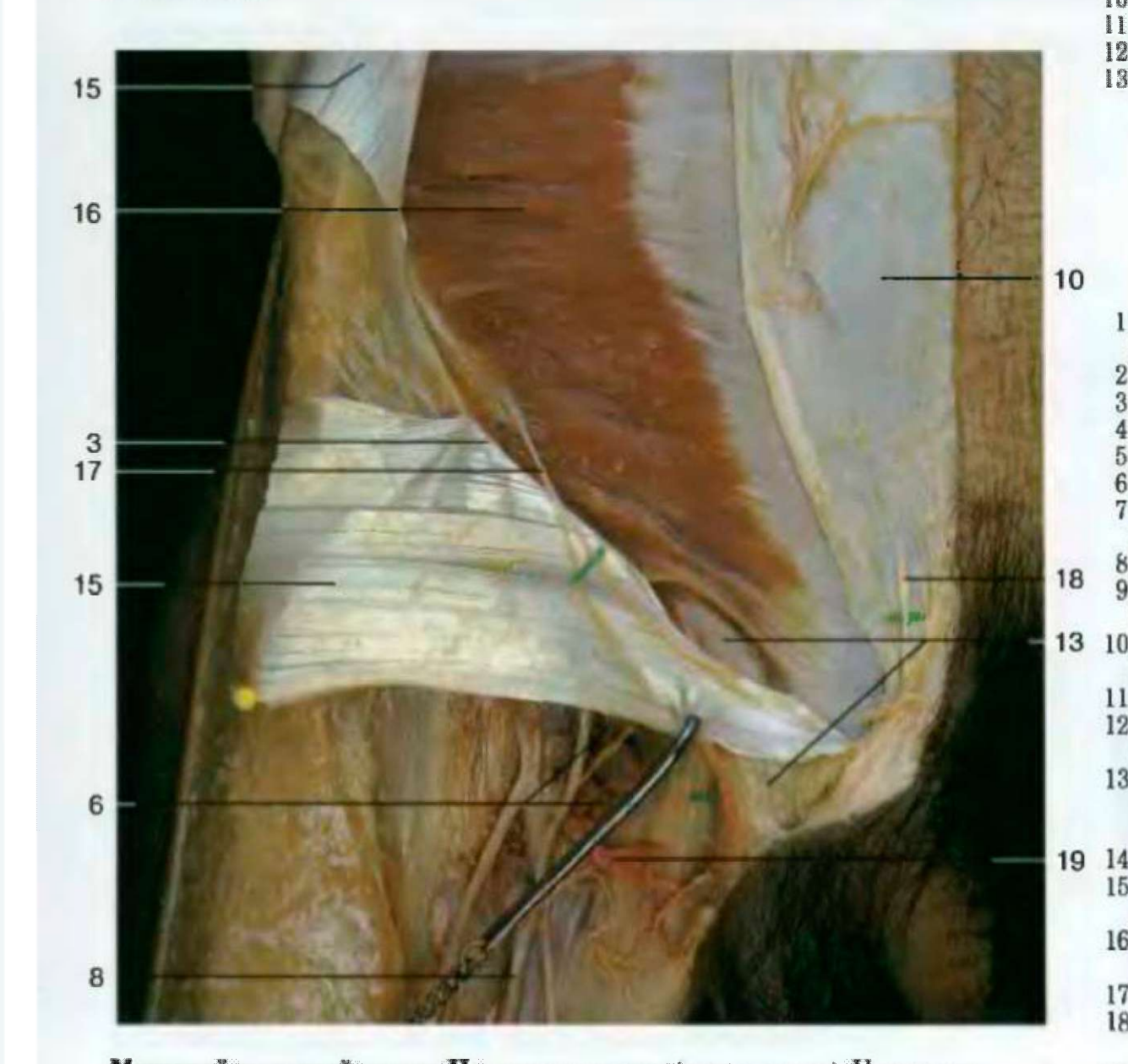

Мужской паховый канал II, правая сторона (вид спереди). Наружная косая мышца живота рассечена, виден паховый канал

1 Передний верхний подвздошный гребень	1 Spina iliaca ant. sup.
2 Средняя ножка пахового кольца	2 Crus mediale
3 Паховая связка	3 Lig. inguinale
4 Боковая ножка пахового кольца	4 Crus lat.
5 Поверхностная надчревная вена	5 V. epigastrica superf.
6 Овальная ямка	6 Hiatus saphenus
7 **Поверхностные паховые лимфатические узлы**	7 **Nodi lymphatici inguinales superf.**
8 **Большая подкожная вена**	8 **V. saphena magna**
9 Передние кожные ветви бедренного нерва	9 Rr. cutanei ant. n. femoralis
10 **Передний слой влагалища прямой мышцы**	10 **Lamina ant. vaginae m. recti abdominis**
11 Межножковые волокна	11 Fibrae intercrurales
12 **Поверхностное паховое кольцо**	12 **Anulus inguinalis superf.**
13 Семенной канатик и генитальная ветвь бедренно-генитального нерва	13 Funiculus spermaticus
14 Половой член	14 Penis
15 Апоневроз наружной косой мышцы живота (рассечен и отогнут)	15 Aponeurosis m. obliqui ext. abdominis
16 **Внутренняя косая мышца живота**	16 **M. obliquus int. abdominis**
17 Подвздошно-паховый нерв	17 N. ilioingunalis
18 Передние кожные ветви подвздошно-подчревного нерва	18 Rr. cutanei ant. n. iliohypogastrici
19 Поверхностные наружные половые вены	19 Vv. pudendae ext.

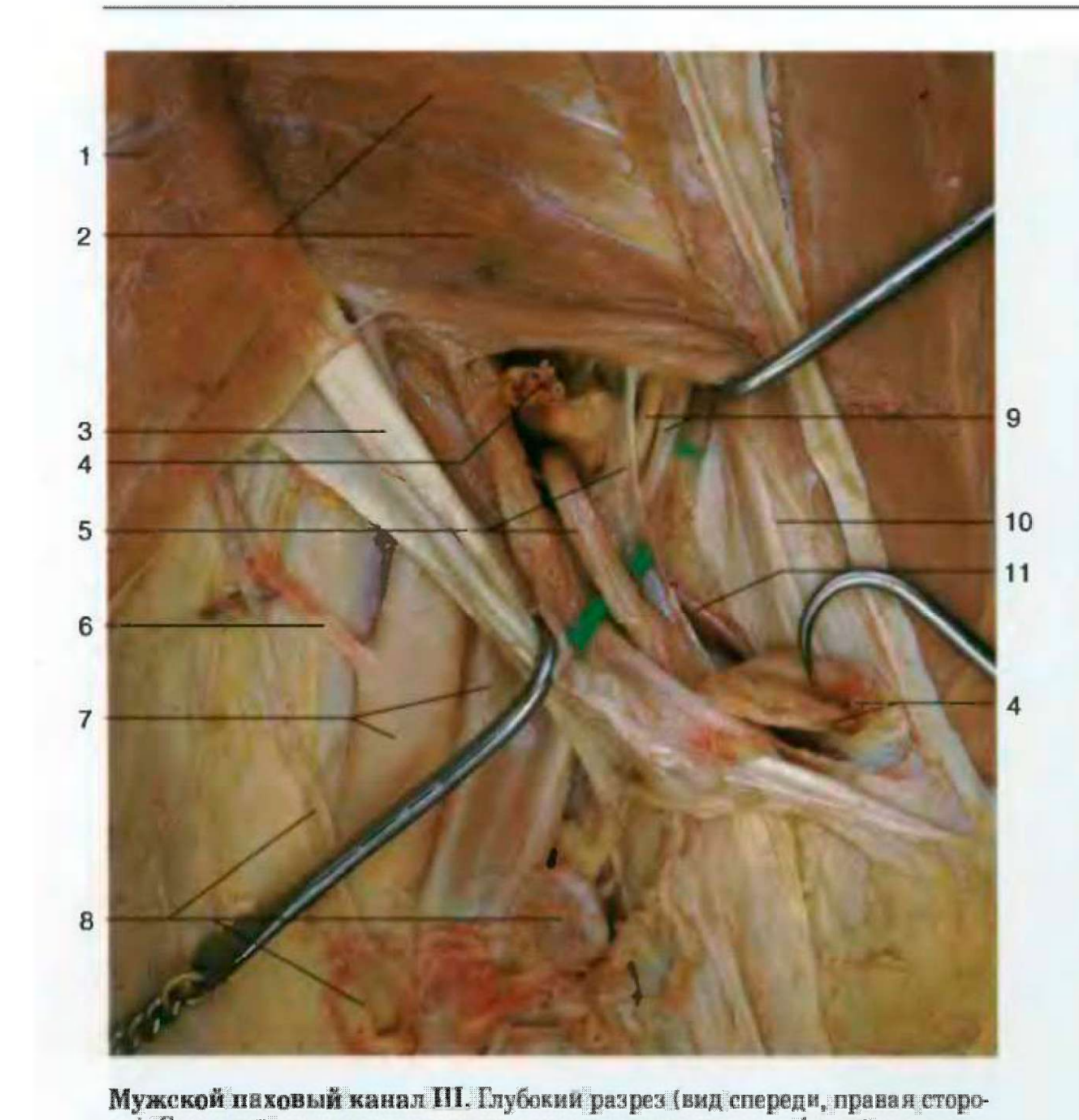

Мужской паховый канал III. Глубокий разрез (вид спереди, правая сторона). Семенной канатик с остатком семявыносящего протока (зонд) рассечен и отогнут

1 Внутренняя косая мышца живота
2 Поперечная мышца живота
3 Паховая связка
4 **Семенной канатик** с остатком семявыносящего протока (рассечен и отогнут)
5 **Семявыносящий проток** и межъямковая связка
6 Поверхностная огибающая подвздошная артерия
7 **Бедренные артерия и вена**
8 Поверхностные паховые лимфатические узлы и паховые лимфатические сосуды
9 **Нижние надчревные артерия и вена**
10 Паховый серп (отсечен)
11 Лонная ветвь нижней надчревной артерии
12 Поверхностное паховое кольцо
13 Половой член
14 Наружная косая мышца живота
15 Передний верхний подвздошный гребень
16 Межножковые волокна
17 Широкая фасция и портняжная мышца
18 Овальная ямка и большая подкожная вена
19 Глубокое паховое кольцо
20 Кожа мошонки и мясистая мышца
21 Мышца, подтягивающая яичко
22 Внутренняя семенная фасция
23 Семявыносящий проток
24 Придаток яичка
25 Брюшина (голубая)
26 Остаток влагалищного отростка
27 Влагалищная оболочка яичка
28 Прямая мышца живота
29 Семенной канатик и семявыносящий проток, покрытые наружной семенной фасцией
30 Передний слой влагалища прямой мышцы
31 Поддерживающая связка полового члена
32 **Яичко и придаток яичка**
33 Семявыносящий проток
34 Гроздьевидное венозное сплетение и артерия яичка
35 Нижняя надчревная артерия
36 Боковой бедренный кожный нерв
37 Подвздошно-паховый нерв
38 **Бедренный нерв**
39 Портняжная мышца
40 Глубокая задняя вена полового члена

1 M. obliquus int. abdominis
2 M. transversus abdominis
3 Lig. inguinale
4 **Funiculus spermaticus**
5 **Ductus deferens** et lig. interfoveolare
6 A. circumflexa ilium superf.
7 **A. et v. femoralis**
8 Nodi lymphatici inguinales superf. et vasa lymphatica inguinalia
9 **A. et v. epigastrica inf.**
10 Falx inguinalis
11 R. pubicus a. epigastricae inf.
12 Anulus inguinalis superf.
13 Penis
14 M. obliquus ext. abdominis
15 Spina iliaca ant. sup.
16 Fibrae intercrurales
17 Fascia lata et m. sartorius
18 Hiatus saphenus et v. saphena magna
19 Anulus inguinalis prof.
20 Tunica dartos
21 M. cremaster
22 Fascia spermatica int.
23 Ductus deferens
24 Epididymis
25 Peritoneum
26 Proc. vaginalis
27 Tunica vaginalis testis – periorchium
28 M. rectus abdominis
29 Funiculus spermaticus ductus deferens et fascia spermatica ext.
30 Lamina ant. vaginae m. recti abdominis
31 Lig. suspensorium penis
32 **Testis et epididymis**
33 Ductus deferens – in situ
34 Plexus pampiniformis et a. testicularis
35 A. epigastrica inf.
36 N. cutaneus femoris
37 N. ilioinguinalis
38 **N. femoralis**
39 M. sartorius
40 V. dorsalis penis prof.

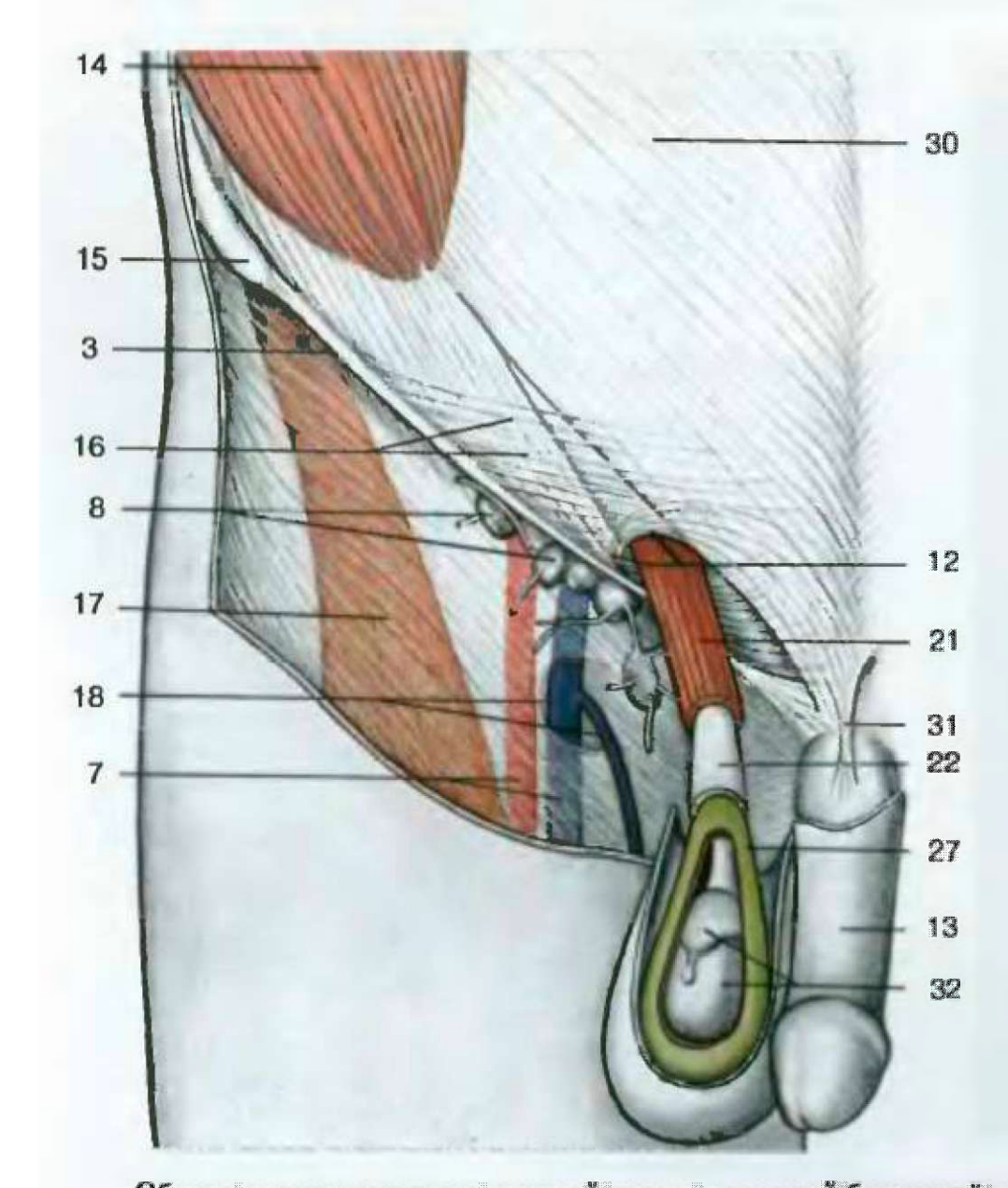

Общая характеристика нижней части передней брюшной стенки и пахового канала (схема)

Паховые грыжи могут либо пройти через паховый канал латерально от нижней надчревной артерии (непрямые или латеральные паховые грыжи, A и C) или прямо проникают через брюшную стенку через паховый треугольник, расположенный медиально от нижней надчревной артерии (прямые или медиальные паховые грыжи, B). Боковые грыжи могут быть врожденными, если влагалищный отросток остается открытым (C), или приобретенными, если грыжа развивается независимо от незаросшего влагалищного отростка.

Паховые грыжи у женщин обычно выбухают через паховое кольцо ниже паховой связки. Правильная оценка области грыжи требует идентификации паховой связки и надчревной артерии.

Мужская паховая и бедренная зоны (вид спереди). Справа семенной канатик рассечен, виден семявыносящий проток и идущие вместе с ним сосуды и нервы. Слева широкая фасция удалена

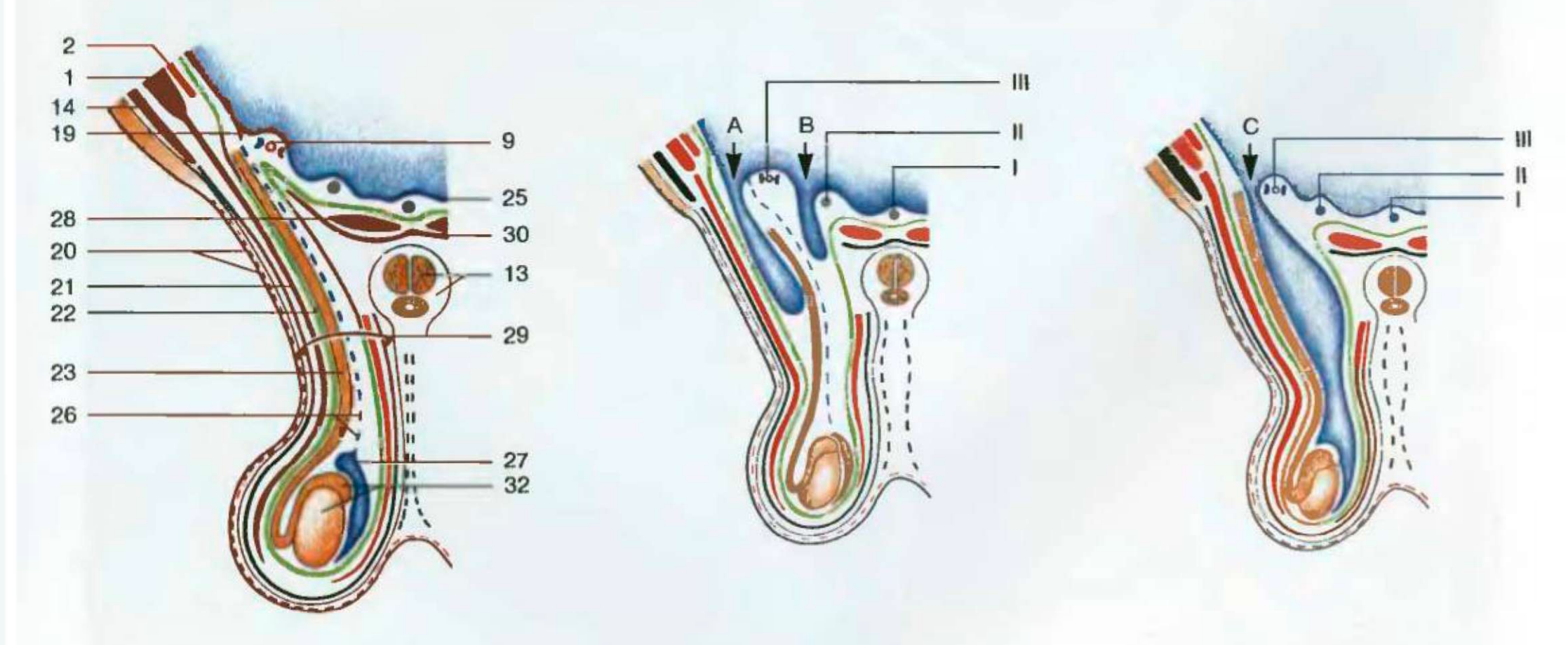

Слои семенного канатика и типы грыж. Слева: нормальное расположение. В середине: расположение приобретенной паховой грыжи; A = непрямая; B = прямая паховая грыжа. Справа: врожденная непрямая паховая грыжа (C); влагалищный отросток остался открыт.
I = срединная пупочная складка, содержащая мочевой ход
II = медиальная пупочная складка с остатками пупочной вены и артерии
III = латеральная пупочная складка с нижней надчревной артерией и веной

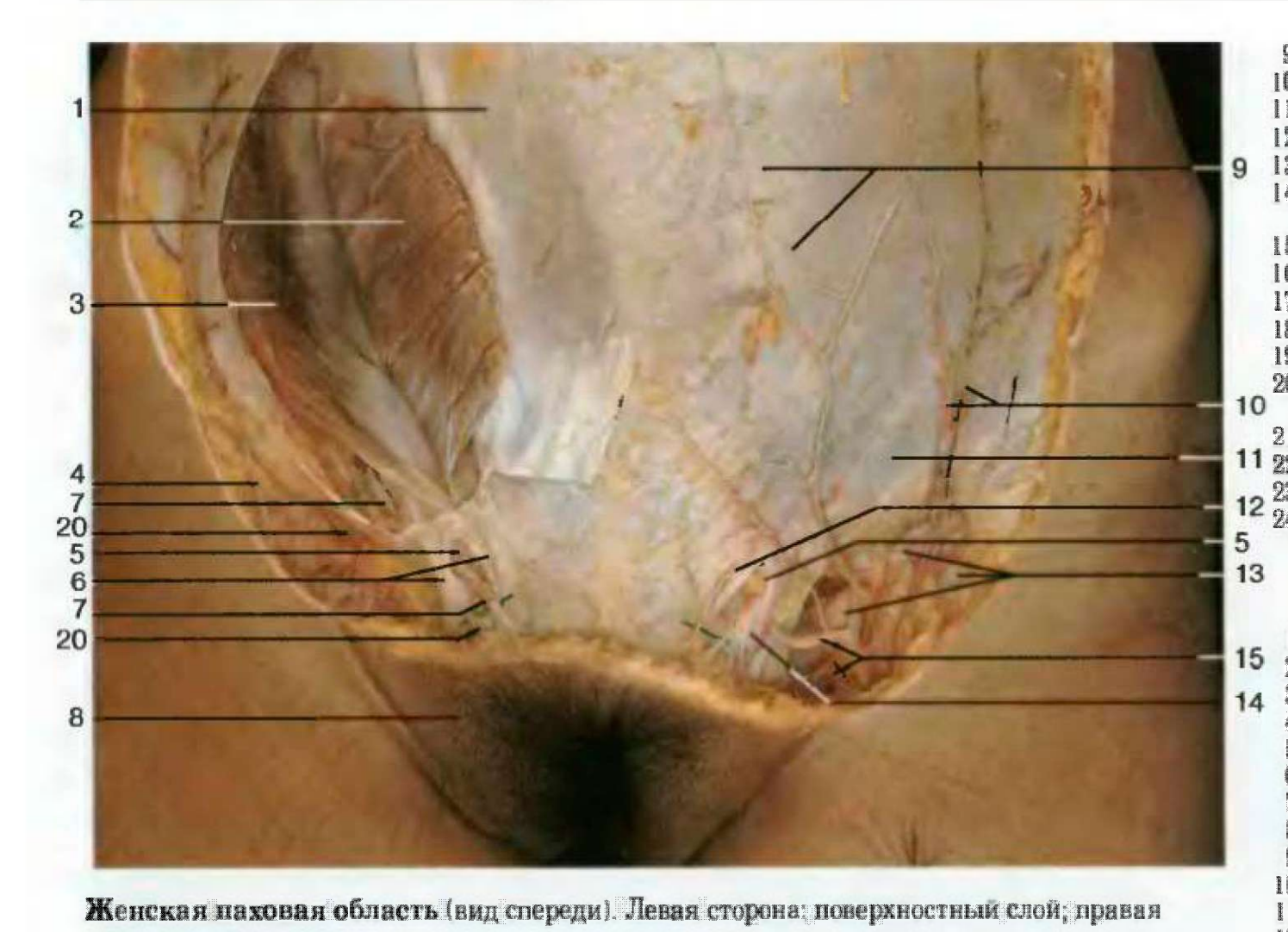

Женская паховая область (вид спереди). Левая сторона: поверхностный слой; правая сторона: наружная и внутренняя косые мышцы живота рассечены и отогнуты

1 Апоневроз наружной косой мышцы живота
2 Внутренняя косая мышца живота (рассечена и отогнута)
3 Поперечная мышца живота
4 Поверхностная огибающая подвздошная артерия и вена
5 Поверхностное паховое кольцо с жировой прослойкой
6 Медиальная и латеральная ножки
7 **Круглая связка матки**
8 Большая половая губа
9 Передний слой влагалища прямой мышцы
10 Поверхностная надчревная артерия и вена
11 **Паховая связка**
12 Кожная ветвь подвздошно-пахового нерва
13 Поверхностные паховые лимфатические узлы
14 Вхождение круглой связки в большую половую губу
15 Наружная срамная артерия и вена
16 Расположение глубокого пахового кольца
17 **Подвздошно-паховый нерв**
18 Внутренняя косая мышца живота
19 Лобковая ветвь нижней надчревной артерии
20 Генитальная ветвь бедренно-генитального нерва
21 Жировая подушка пахового канала
22 Подвздошно-паховый нерв
23 Влагалище круглой связки (паховый канал)
24 Поперечная фасция

1 Aponeurosis m. obliqui ext. abdominis
2 M. obliquus int. abdominis
3 M. transversus abdominis
4 A. et v. circumflexa femoris superf.
5 Anulus inguinalis superf.
6 Crus laterale et mediale
7 **Lig. teres uteri**
8 Labium majus pudendi
9 Lamina ant. vaginae m. recti abdominis
10 A. et v. epigastrica superf.
11 **Lig. inguinale**
12 R. cutaneus n. ilionguinalis
13 Nodi lymphatici inguinales superf.
14 Lig. teres uteri
15 A. et v. pudenda ext.
16 Anulus inguinalis prof.
17 **N. ilioinguinalis**
18 M. obliquus int. abdominis
19 R. pubicus a. epigastricae inf.
20 R. genitalis n. genitofemoralis
21 Canalis inguinalis
22 N. ilioinguinalis
23 Lig. teres uteri
24 Fascia transversalis

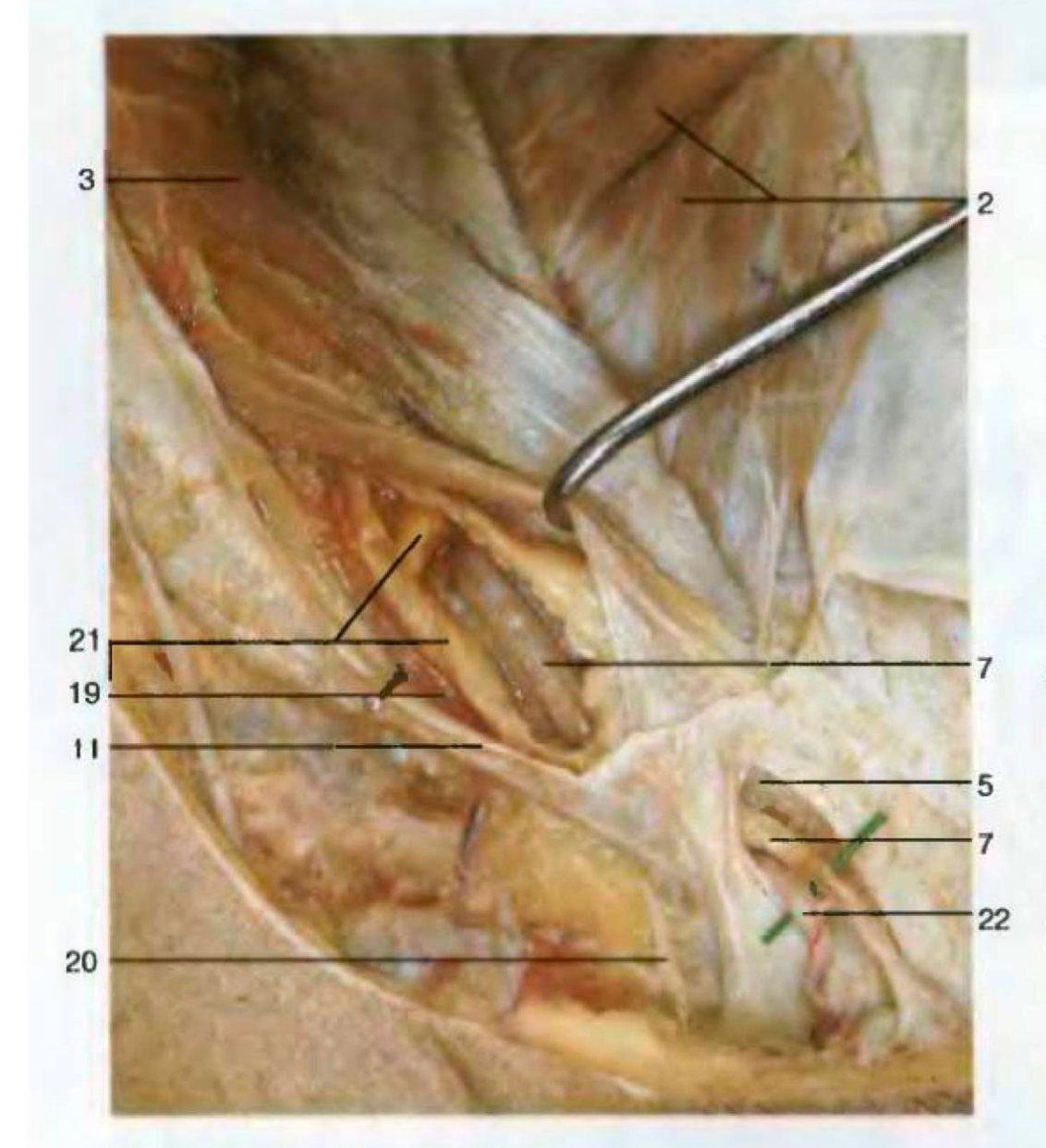

Женский паховый канал I (вид спереди, правая сторона). Наружная косая мышца живота рассечена и отогнута, виден подвздошно-паховый нерв и круглая связка



Женский паховый канал II (вид спереди, правая сторона). Наружная и внутренняя косые мышцы живота рассечены и отогнуты, видно содержание пахового канала