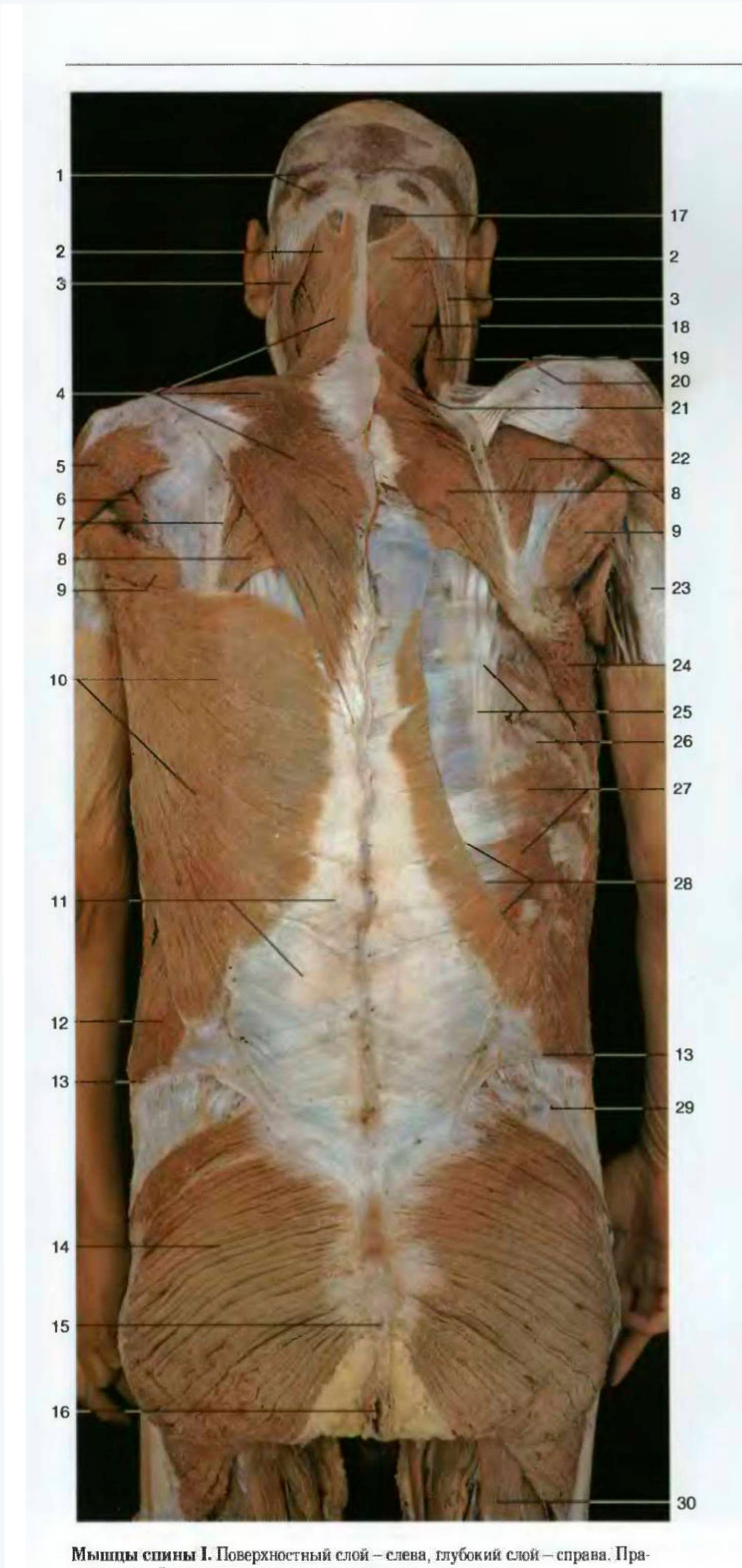

1 Затылочное брюшко надчревной мышцы
2 Ременная мышца спины
3 Грудино-ключично-сосцевидная мышца
4 Трапециевидная мышца
5 Дельтовидная мышца
6 Малая круглая мышца
7 Медиальный край лопатки
8 Большая ромбовидная мышца
9 Большая круглая мышца
10 Широчайшая мышца спины
11 Грудо-поясничная фасция
12 Наружная косая мышца живота
13 Подвздошный гребень
14 Большая ягодичная мышца
15 Расположение последнего копчикового позвонка
16 Анальное отверстие
17 Полуостистая мышца головы
18 Ременная мышца шеи
19 Мышца, поднимающая лопатку
20 Ость лопатки
21 Малая ромбовидная мышца
22 Подостная мышца
23 Трехглавая мышца плеча
24 Передняя зубчатая мышца
25 Подвздошно-реберная мышца
26 Наружная межреберная мышца
27 Задняя нижняя зубчатая мышца
28 Широчайшая мышца (отрезанная часть)
29 Фасция, покрывающая среднюю ягодичную мышцу
30 Длинная головка двуглавой мышцы бедра

1 Venter occipitalis m. occipitofrontalis
2 M. splenius capitis
3 M. sternocleidomastoideus
4 M. trapezius
5 M. deltoideus
6 M. teres minor
7 Margo medialis scapulae
8 M. rhomboideus major
9 M. teres major
10 M. latissimus dorsi
11 Fascia thoraculumbalis
12 M. obliquus ext. abdominis
13 Crista iliaca
14 M. gluteus maximus
15 Os coccygis
16 Anus
17 M. semispinalis capitis
18 M. splenius cervicis
19 M. levator scapulae
20 Spina scapulae
21 M. rhomboideus minor
22 M. infraspinatus
23 M. triceps brachii
24 M. serratus ant.
25 M. iliocostalis
26 M. intecostalis ext.
27 M. serratus post. inf.
28 M. latissimus dorsi
29 Fascia m. glutei medii
30 Caput longum m. bicipitis femoris

Мышцы спины I. Поверхностный слой – слева, глубокий слой – справа. Правая широчайшая мышца и трапециевидная мышца удалены

Мышцы спины II. Разрез глубоких мышц. Мышца, выпрямляющая позвоночник

Происхождение и расположение подвздошно-реберной и широчайшей мышц (схема)

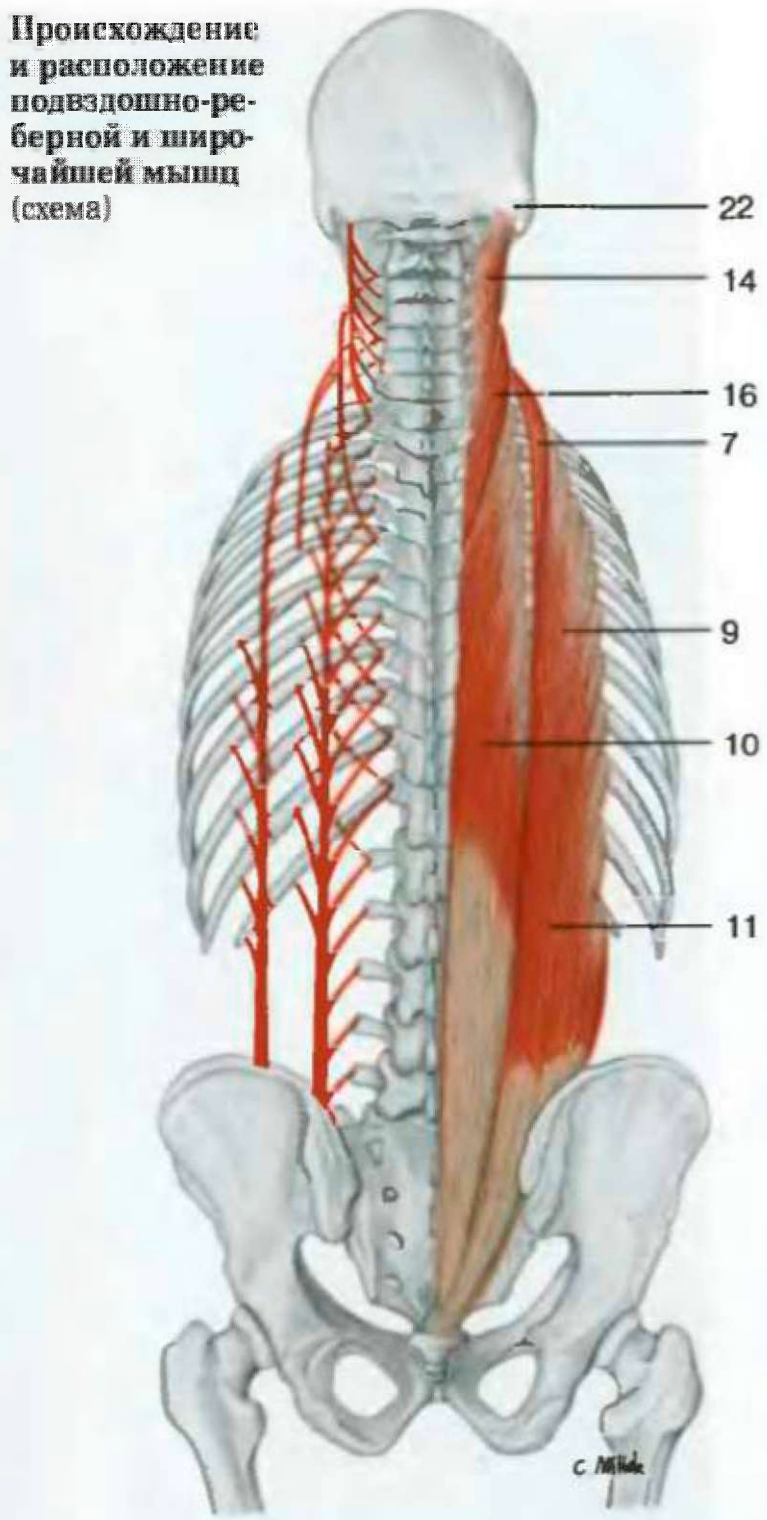

1 Малая задняя прямая мышца головы
2 Большая задняя прямая мышца головы
3 Косая нижняя мышца головы
4 Остистый отросток осевого позвонка
5 Полуостистая мышца шеи
6 Остистый отросток седьмого позвонка
7 **Подвздошно-реберные мышцы шеи**
8 Наружные межреберные мышцы
9 **Подвздошно-реберная грудная мышца**
10 **Длиннейшая грудная мышца**
11 **Подвздошно-реберная поясничная мышца**
12 Внутренняя косая мышца живота
13 Полуостистая мышца головы (рассечена)
14 **Длиннейшая мышца головы**
15 Мышца, поднимающая лопатку
16 **Длиннейшая мышца шеи**
17 Большая ромбовидная мышца
18 **Остистая грудная мышца**
19 Задняя нижняя зубчатая мышца (отогнута)
20 Остистый отросток второго поясничного позвонка
21 Подвздошный гребень
22 Сосцевидный отросток

1 M. rectus capitis post. minor
2 M. rectus capitis post. major
3 M. obliquus capitis inf.
4 Axis – proc. spinosus
5 M. semispinalis cervicis
6 Proc. spinosus (vertebra prominens)
7 **M. iliocostalis cervicis**
8 Mm. intercostalea ext.
9 **M. iliocostalis thoracis**
10 **M. longissimus thoracis**
11 **M. iliocostalis lumborum**
12 M. obliquus int. abdominis
13 M. semispinalis capitis
14 **M. longissimus capitis**
15 M. levator scapulae
16 **M. longissimus cervicis**
17 M. rhomboideus major
18 **M. spinalis thoracis**
19 M. serratus post. inf.
20 Proc. spinosus
21 Crista iliaca
22 Proc. mastoideus

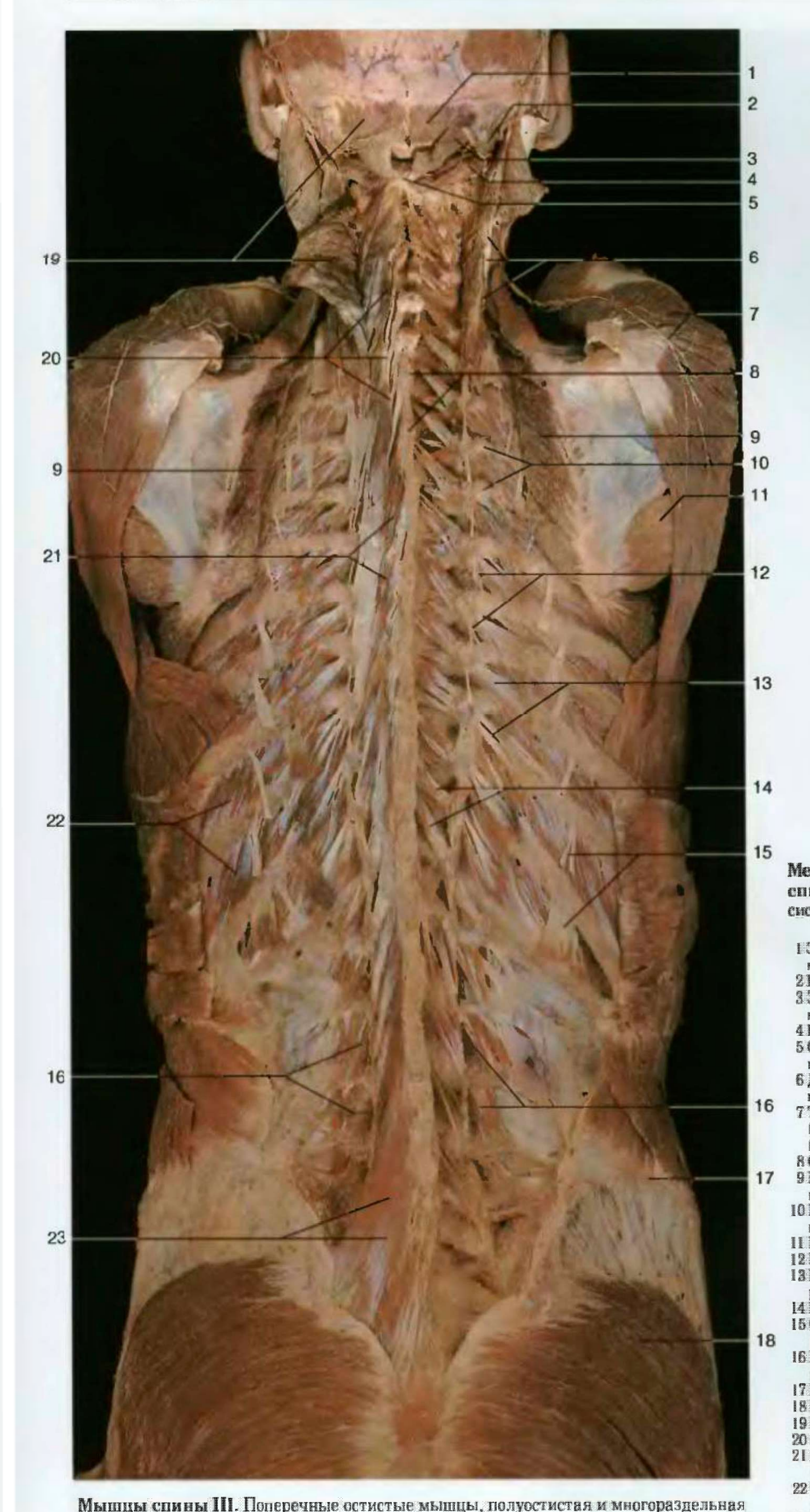

Мышцы спины III. Поперечные остистые мышцы, полуостистая и многораздельная мышцы справа удалены

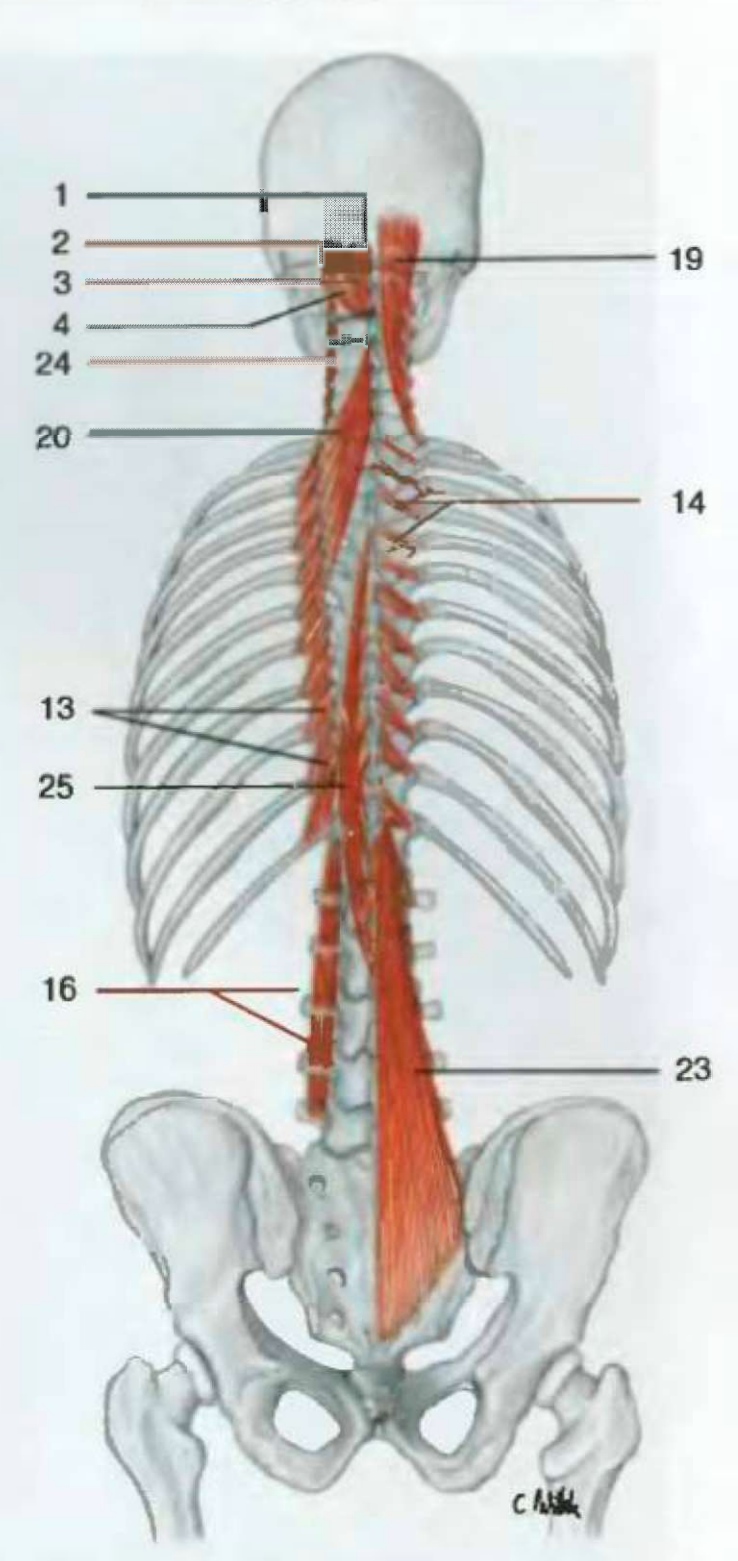

Медиальная часть собственных мышц спины. Поперечноостистая и межпоперечная системы (схема)

1 Задняя малая прямая мышца
2 Косая верхняя мышца головы
3 Задняя большая прямая мышца
4 Нижняя косая мышца головы
5 Остистый отросток осевого позвонка
6 **Длиннейшая мышца головы**
7 Трапециевидная мышца (отогнута) и добавочный нерв (XI пара)
8 Остистый отросток
9 Большая ромбовидная мышца
10 Поперечный отросток грудного позвонка
11 Большая круглая мышца
12 Межпоперечная связка
13 **Мышца, поднимающая ребра**
14 **Вращательные мышцы**
15 Сухожилие подвздошно-реберной мышцы
16 Межпоперечная поясничная мышца (боковая)
17 Подвздошный гребень
18 Большая ягодичная мышца
19 Полуостистая мышца головы
20 **Полуостистая мышца шеи**
21 Полуостистая грудная мышца
22 **Наружные межреберные мышцы**
23 **Многораздельная мышца**
24 Межпоперечные задние шейные мышцы
25 Остистая грудная мышца

1 M. rectus capitis post. minor
2 M. obliquus capitis sup.
3 M. rectus capitis post. major
4 M. obliquus capitis inf.
5 Axis – proc. spinosus
6 **M. longissimus capitis**
7 M. trapezius et n. accessorius – XI
8 Proc. spinosus
9 M. rhomboideus maior
10 Proc. transversus
11 M. teres major
12 Ligg. intertransversaria
13 **Mm. levatores costarum**
14 **Mm. rotatores**
15 Tendo m. iliocostalis
16 Mm. intertransversarii lat. lumborum
17 Crista iliaca
18 M. gluteus maximus
19 M. semispinalis capitis
20 **M. semispinalis cervicis**
21 M. semispinalis thoracis
22 **Mm. intercostales ext.**
23 **M. multifidus**
24 Mm. intertransversarii post. cervicis
25 M. spinalis thoracis

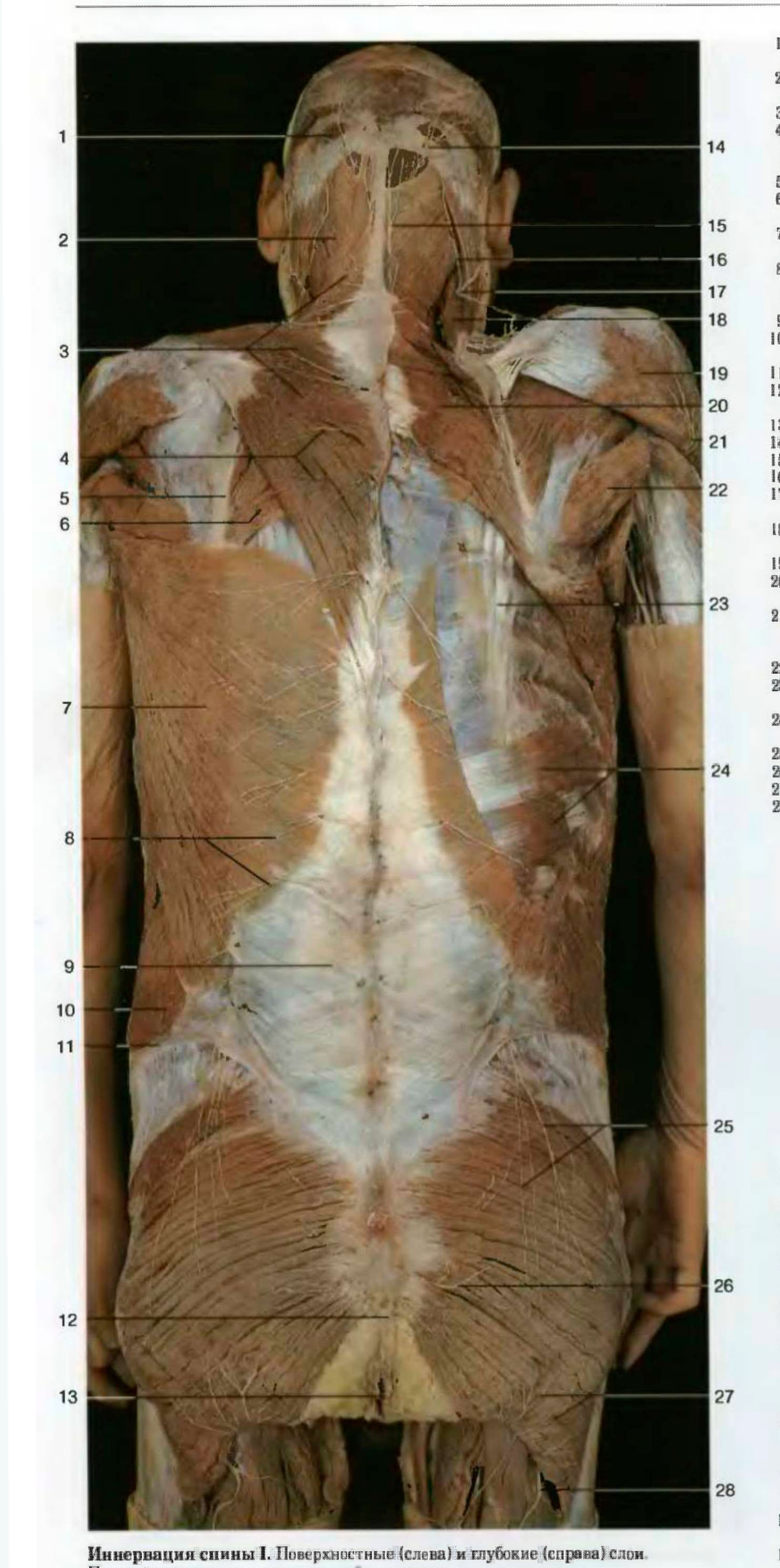

1 Затылочное брюшко надчерепной мышцы
2 Ременная мышца головы
3 **Трапециевидная мышца**
4 **Медиальные кожные ветви задних корешков спинномозговых нервов**
5 Медиальный край лопатки
6 Большая ромбовидная мышца
7 **Широчайшая мышца спины**
8 **Латеральные кожные ветви задних корешков спинномозговых нервов**
9 Грудо-поясничная фасция
10 Наружная косая мышца живота
11 Подвздошный гребень
12 Последний копчиковый позвонок
13 Анальное отверстие
14 Большой затылочный нерв
15 Третий затылочный нерв
16 Малый затылочный нерв
17 Кожные ветви шейного сплетения
18 Мышца, поднимающая лопатку
19 Дельтовидная мышца
20 **Ромбовидная большая и малая мышцы**
21 Верхний большой кожный нерв руки (ветвь подмышечного нерва)
22 **Большая круглая мышца**
23 Подвздошно-реберная грудная мышца
24 Задняя нижняя зубчатая мышца
25 Верхние ягодичные нервы
26 Средние ягодичные нервы
27 Нижние ягодичные нервы
28 Задний бедренный кожный нерв

1 Venter occipitalis m. occipitofrontalis
2 M. splenius capitis
3 **M. trapezius**
4 **Rami med. rr. dorsalium nn. spinalium**
5 Margo med. scapulae
6 M. rhomboideus major
7 **M. latissimus dorsi**
8 **Rr. laterales rr. dorsalium nn. spinalium**
9 Fascia thoracolumbalis
10 M. obliquus ext. abdominis
11 Crista iliaca
12 Os coccygis
13 Anus
14 N. occipitalis major
15 N. occipitalis tertius
16 N. occipitalis minor
17 Rr. cutanei plexus cervicale
18 M. levator scapulae
19 M. deltoideus
20 **M. rhomboideus major et minor**
21 N. cutaneus brachii lat. sup.
22 **M. teres major**
23 M. iliocostalis thoracis
24 M. serratus post. inf.
25 Nn. clunium sup.
26 Nn. clunium medii
27 Nn. clunium inf.
28 N. cutaneus femoris post.

▷ **К странице 213**

1 **Трапециевидная мышца**
2 Межостистая мышца
3 Левая **широчайшая мышца спины**
4 Грудо-поясничная фасция
5 Ременная мышца шеи
6 Задняя верхняя зубчатая мышца
7 **Медиальные ветви задних корешков грудных спинномозговых нервов**
8 **Латеральные ветви задних корешков грудных спинномозговых нервов**
9 Подвздошно-реберные мышцы
10 Задние нижние зубчатые мышцы
11 Широчайшая мышца спины (отогнута)

1 **M. trapezius**
2 M. infraspinatus
3 **M. latissimus dorsi**
4 Fascia thoracolumbalis
5 M. splenius cervicis
6 M. serratus post. sup.
7 **Rr. med. nn. spinalium**
8 **Rr. laterales nn. spinalium**
9 M. iliocostalis
10 M. serratus post. inf.
11 M. latissimus dorsi

Иннервация спины I. Поверхностные (слева) и глубокие (справа) слои. Правая трапециевидная и широчайшая мышцы спины удалены

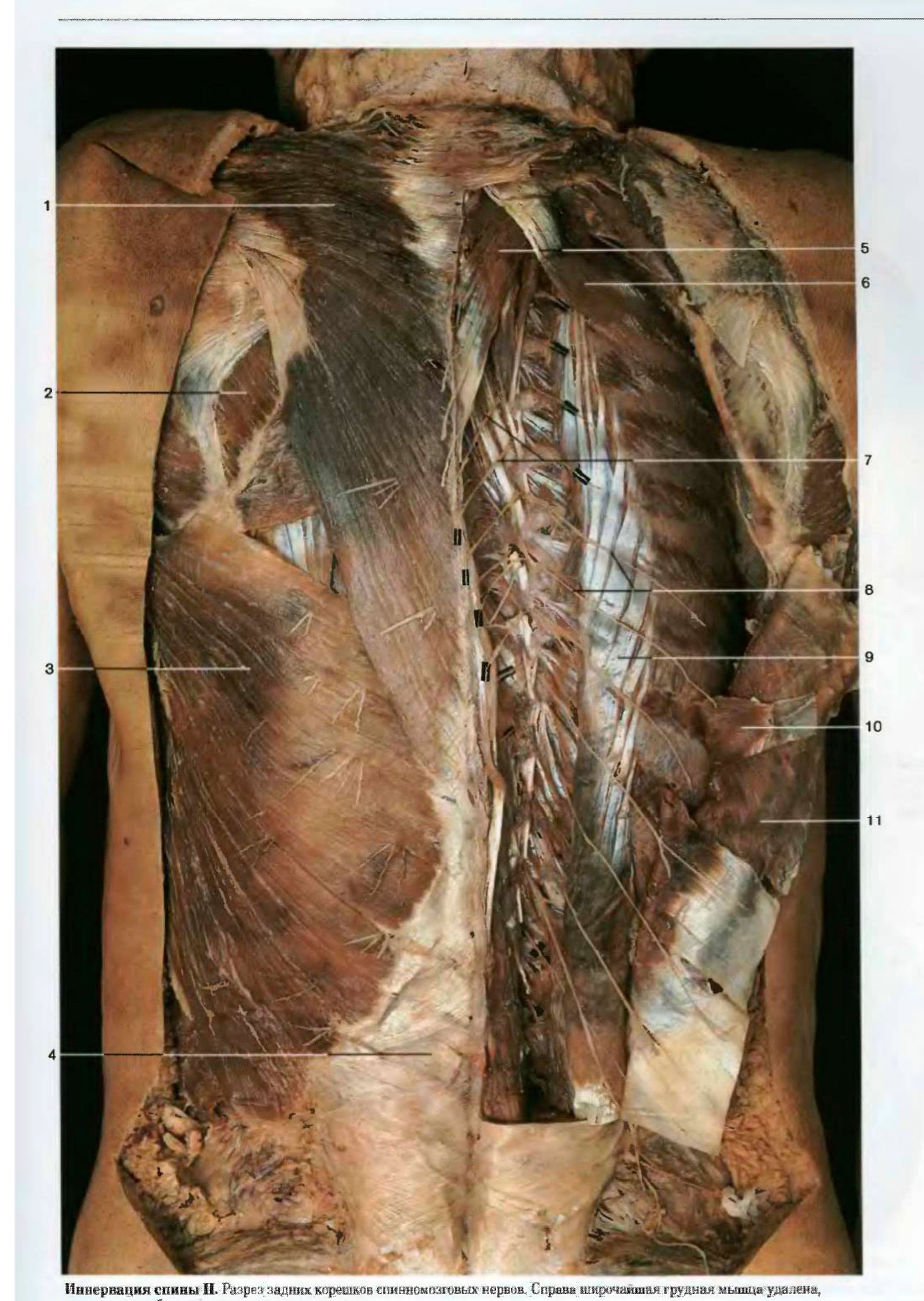

Иннервация спины II. Разрез задних корешков спинномозговых нервов. Справа широчайшая грудная мышца удалена, подвздошно-реберная мышца частично отогнута