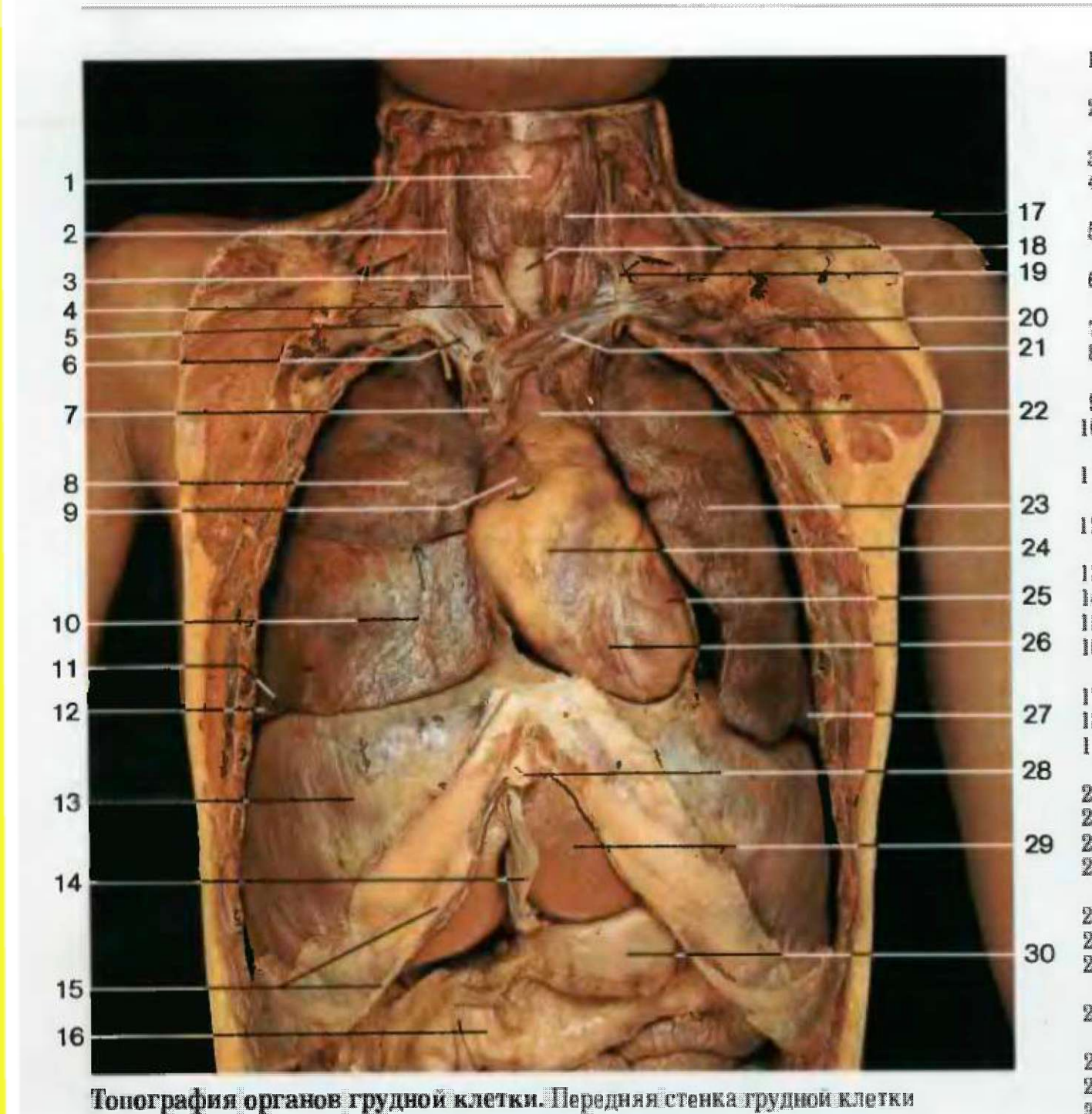

Топография органов грудной клетки. Передняя стенка грудной клетки удалена. Стрелка: горизонтальная щель правого легкого

1 Перстне-щитовидная мышца
2 Правая внутренняя яремная вена
3 Блуждающий нерв
4 Правая общая сонная артерия
5 Правая подключичная вена
6 Правая плечеголовная вена
7 Верхняя полая вена
8 Верхняя доля правого легкого
9 Правое ушко
10 Средняя доля правого легкого
11 Косая щель правого легкого
12 Нижняя доля правого легкого
13 **Диафрагма**
14 Серповидная связка
15 Край реберной дуги
16 Поперечная ободочная кишка
17 Щитовидная железа
18 Трахея
19 Левая внутренняя яремная вена
20 Левая головная вене
21 Левая плечеголовная вена
22 Перикард (часть отсечена)
23 Верхняя доля левого легкого
24 Правый желудочек
25 Левый желудочек
26 Передняя межжелудочковая борозда
27 Нижняя доля левого легкого
28 Мечевидный отросток
29 **Печень**
30 **Желудок**
31 Большая грудная мышца

1 M. cricothyroideus
2 V. jugularis int. dext.
3 N. vagus
4 A. carotis communis dext.
5 V. subclavia dext.
6 V. broachiocephalica dext.
7 V. cava sup.
8 Pulmo dext. – lobus sup.
9 Auricula dext.
10 Pulmo dext. – lobus medius
11 Fissura obliqua
12 Pulmo dext. – lobus inf.
13 **Diaphragma**
14 Lig. falciforne hepatis
15 Arcus costalis
16 Colon transversum
17 Gl. thyroidea
18 Trachea
19 V. jugularis int. sin.
20 V. cephalica sin.
21 V. brachiocephalica sin.
22 Pericardium
23 **Pulmo sin.** – lobus sup.
24 Ventriculus dext.
25 Ventriculus sin.
26 Sulcus interventricularis ant.
27 Pulmo sin. – lobus inf.
28 Proc. xiphoideus
29 **Hepar**
30 **Gaster**
31 M. pectoralis major

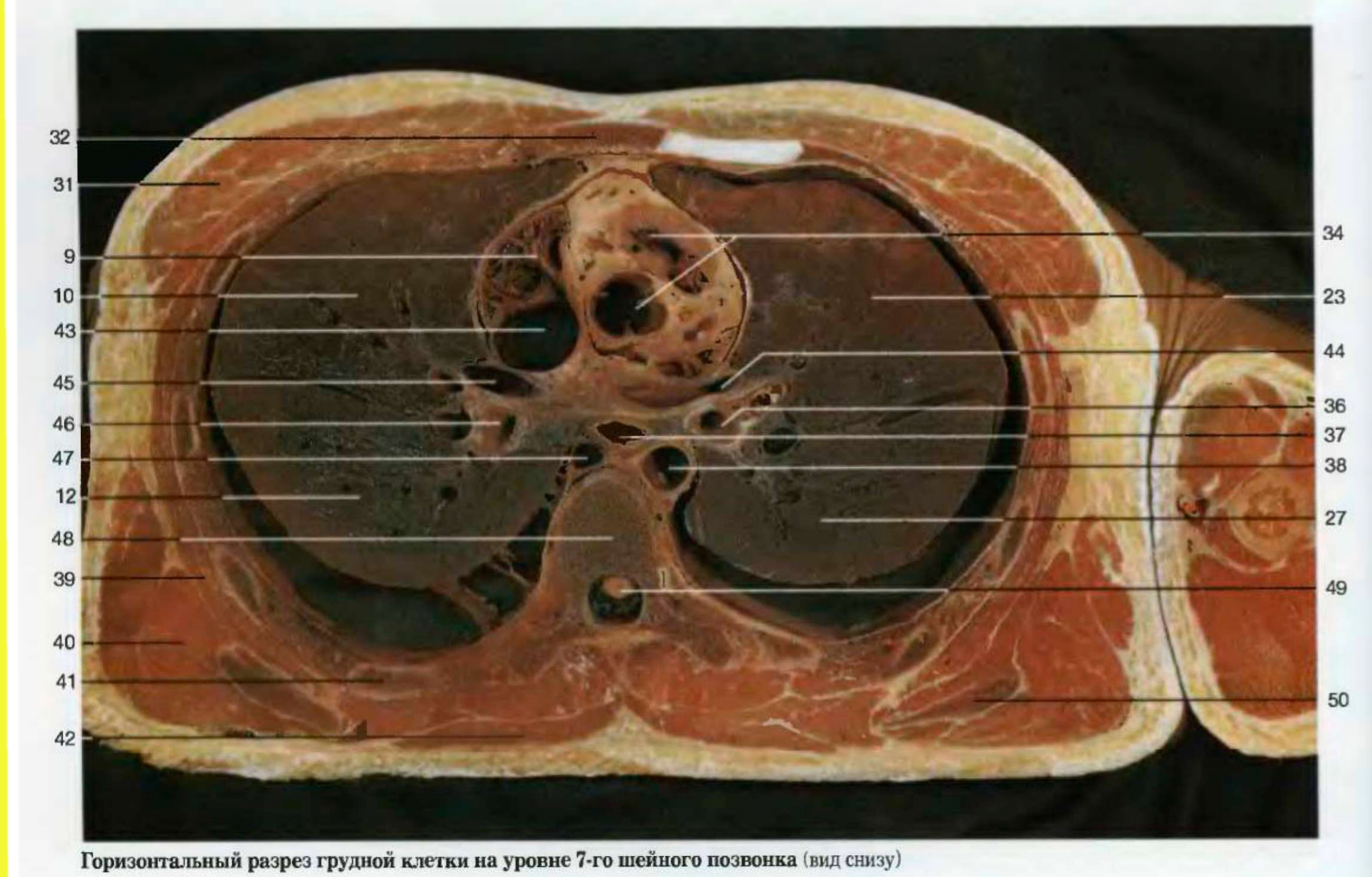

Горизонтальный разрез грудной клетки на уровне 7-го шейного позвонка (вид снизу)

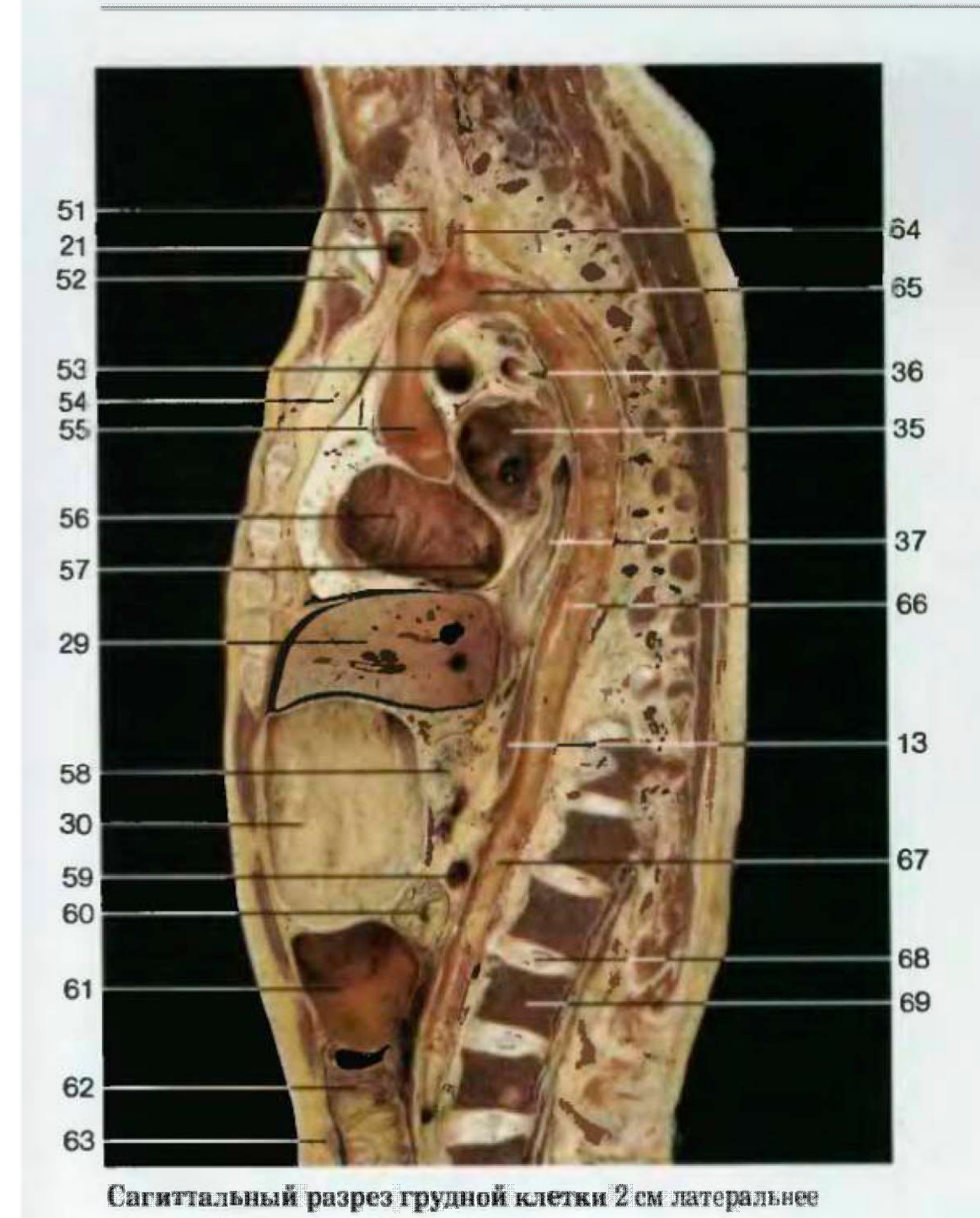

Сагиттальный разрез грудной клетки 2 см латеральнее срединной плоскости

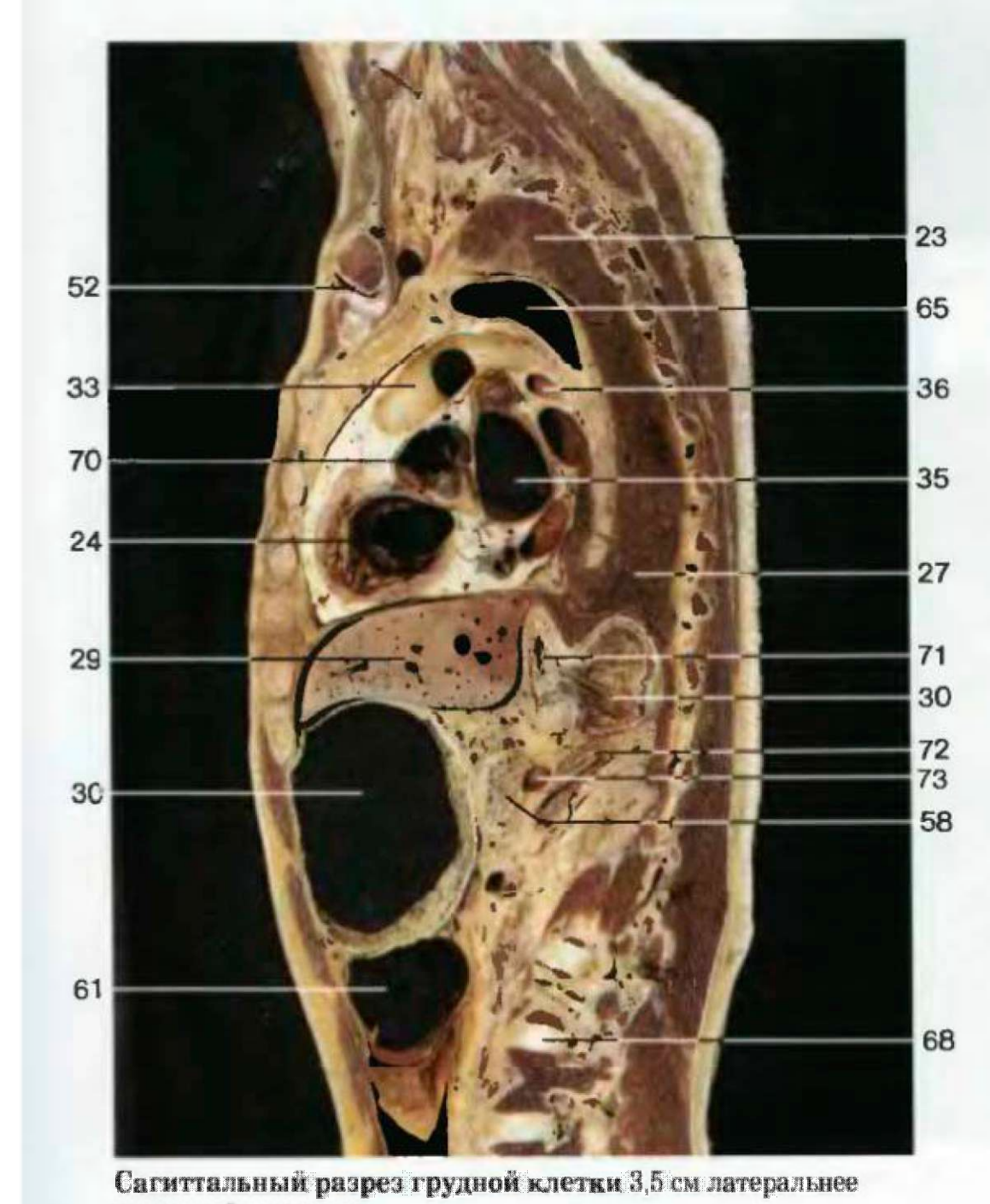

Сагиттальный разрез грудной клетки 3,5 см латеральнее срединной плоскости

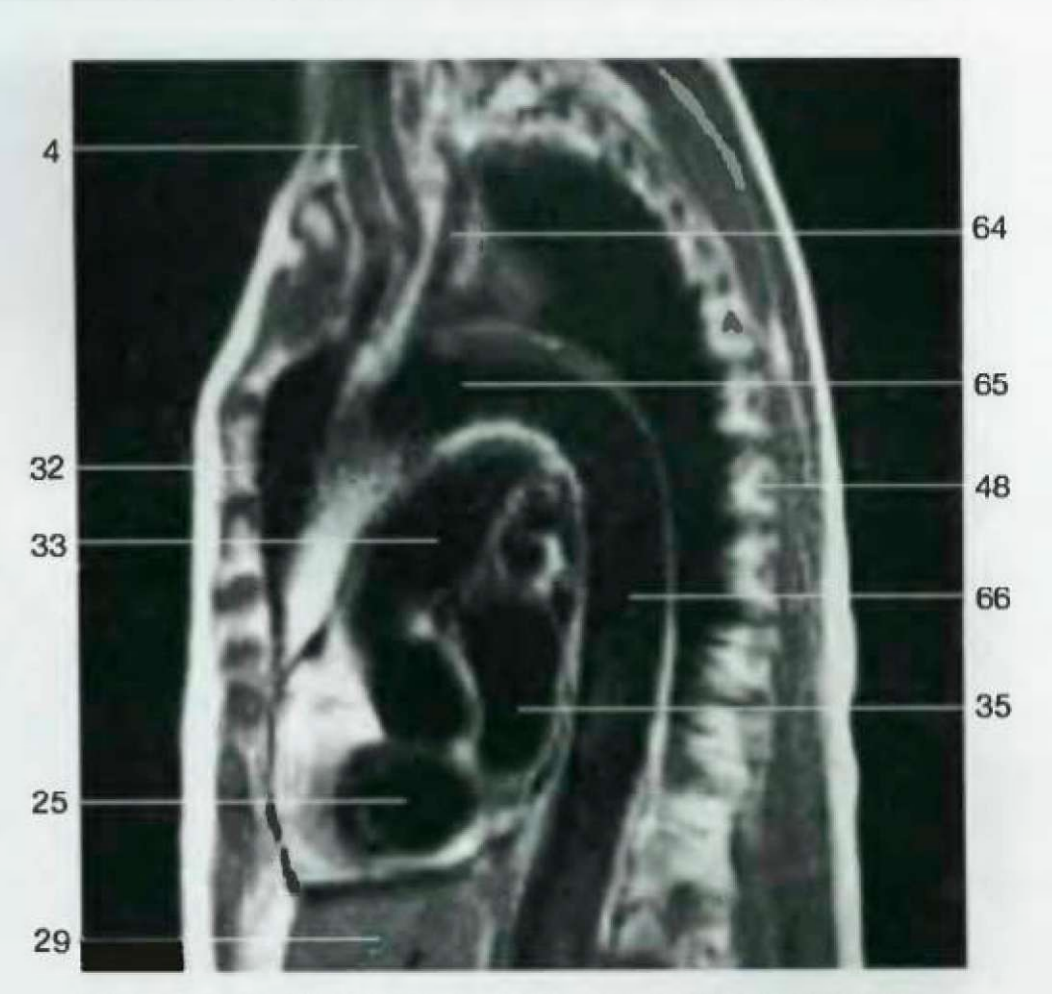

Сагиттальный разрез грудной клетки, МР-томограмма

32 Грудина
33 Легочный ствол
34 Левый желудочек и луковица аорты
35 Левое предсердие
36 Левый главный бронх
37 **Пищевод**
38 Нисходящий отдел аорты
39 Передняя зубчатая мышца
40 Большая круглая мышца
41 Ребро
42 Трапециевидная мышца
43 Правое предсердие
44 Левая легочная вена
45 Правая легочная вена
46 Правый главный бронх
47 Непарная вена
48 Тело позвонка
49 Спинной мозг
50 Лопатка
51 Левая общая сонная артерия
52 Грудино-ключичная суставная поверхность с суставным диском
53 Правая легочная артерия
54 Остаток вилочковой железы
55 Луковица аорты
56 Правое предсердие
57 Вхождение нижней полой вены в правое предсердие
58 **Поджелудочная железа**
59 Левая почечная вена
60 **Двенадцатиперстная кишка**
61 Поперечная ободочная кишка (рассечена)
62 Тонкая кишка
63 Пупок
64 Левая подключичная артерия
65 Дуга аорты
66 **Грудной отдел аорты**
67 Брюшной отдел аорты
68 Межпозвонковый диск
69 Тело поясничного позвонка
70 Клапан аорты
71 Кардиальный отдел желудка
72 Надпочечник
73 Селезеночная вена

32 Sternum
33 Truncus pulmonalis
34 Ventriculus sin. et bulbus aortae
35 Atrium sin.
36 Bronchus principalis sin.
37 **Oesophagus**
38 Aorta thoracica
39 M. teres major
41 Costa
42 M. trapezius
43 Atrium dext.
44 V. pulmonalis sin.
45 V. pulmonales dext.
46 Bronchus lobaris
47 V. azygos
48 Corpus vertebrae thoracicae
49 Medulla spinalis
50 Scapula
51 A. carotis communis sin.
52 Articulatio sternoclavicularis (discus articularis)
53 A. pulmonalis dext.
54 Thymus
55 Bulbus aortae
56 Atrium dext.
57 Ostium v. cavae inf.
58 **Pancreas**
59 V. renalis sin.
60 **Duodenum**
61 Colon transversum
62 Intestinum tenue
63 Umbilicus
64 A. subclavia sin.
65 Arcus aortae
66 **Aorta thoracica**
67 Aorta abdominalis
68 Discus intervertebralis
69 Corpus vertebrae lumbalis
70 Valva aortae
71 Cardia gastri
72 Gl. suprarenalis
73 V. splenica (s. v. lienalis)

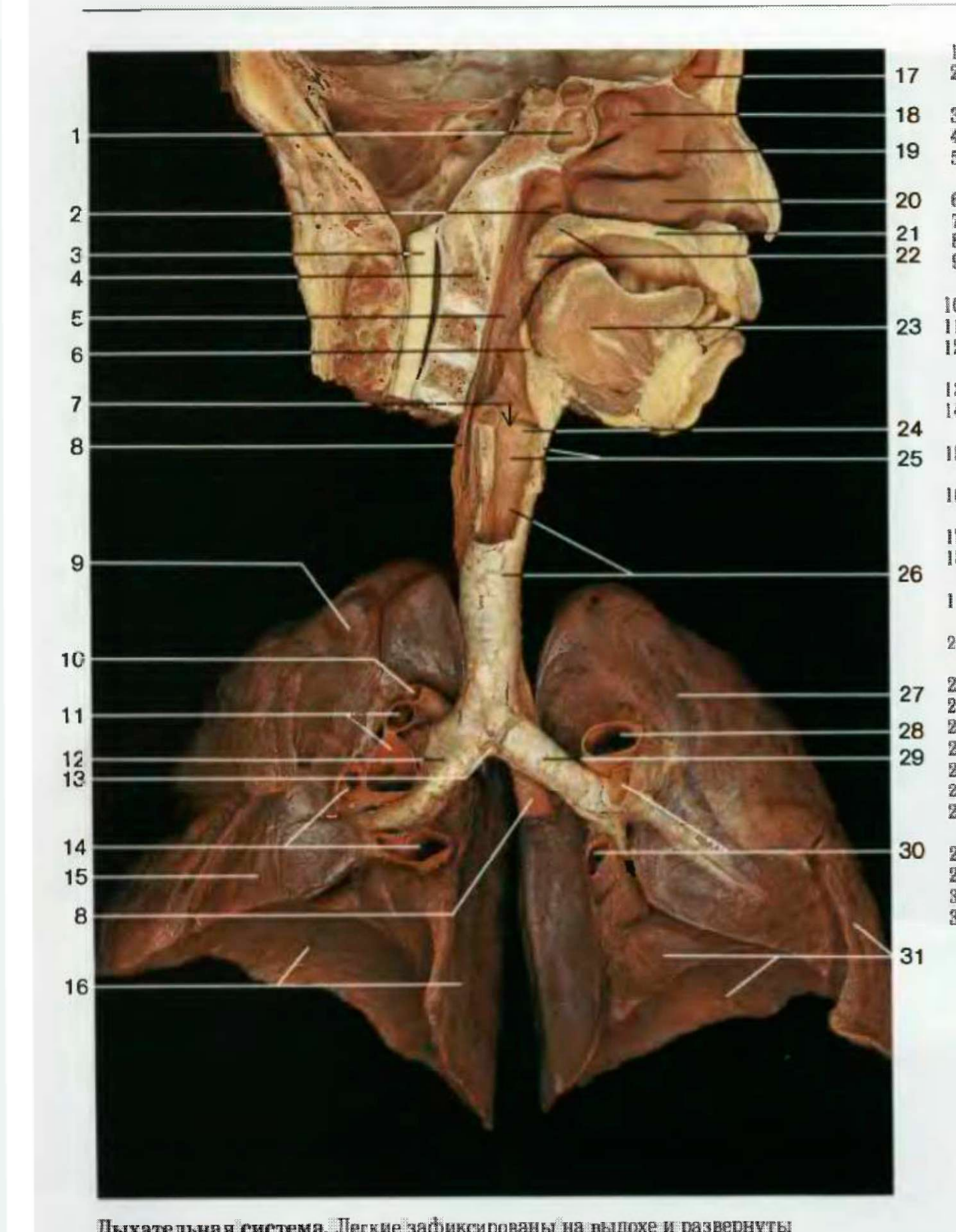

1 Клиновидный синус
2 Глоточное отверстие слуховой трубы
3 Спинной мозг
4 Зуб осевого позвонка
5 **Ротоглотка** (ротоглоточный перешеек)
6 Надгортанник
7 Вход в гортань
8 Пищевод
9 Верхняя доля правого легкого
10 Непарная вена
11 Правая легочная артерия
12 **Правый главный бронх**
13 **Бифуркация трахеи**
14 Ветви правых легочных вен
15 Средняя доля правого легкого
16 Нижняя доля правого легкого
17 Лобная пазуха
18 Верхняя носовая раковина
19 Средняя носовая раковина
20 Нижняя носовая раковина
21 Твердое небо
22 Мягкое небо с язычком
23 Язык
24 Голосовая складка
25 Гортань
26 Трахея
27 Верхняя доля левого легкого
28 Левая легочная артерия
29 **Левый главный бронх**
30 Левые легочные вены
31 Нижняя доля левого легкого

1 Sinus sphenoidalis
2 Ostium pharyngeum tubae auditivae
3 Medulla spinalis
4 Dens axis
5 **Pars oralis pharyngis**
6 Epiglottis
7 Aditus laryngis
8 Oesophagus
9 Pulmo dext. – lobus superior
10 V. azygos
11 A. pulmonalis dext.
12 **Bronchus principalis dext.**
13 **Bifurcatio tracheae**
14 Vv. pulmonales dext.
15 Pulmo dext. – lobus medius
16 Pulmo dext. – lobus inferior
17 Sinus frontalis
18 Concha nasalis sup.
19 Concha nasalis med.
20 Concha nasalis inf.
21 Palatum durum
22 Palatum molle et uvula
23 Lingua
24 Plica vocalis
25 Larynx
26 Trachea
27 Pulmo sin. – lobus sup.
28 A. pulmonalis sin.
29 **Bronchus principalis sin.**
30 Vv. pulmonales sin.
31 Pulmo sin. – lobus inf.

Дыхательная система. Легкие зафиксированы на выдохе и развернуты латерально. Голова рассечена пополам и развернута латерально

▷ **К странице 231**

1 Носовая полость
2 Глотка
3 Гортань (щитовидный хрящ)
4 Трахея
5 Верхняя доля правого легкого
6 Бифуркация трахеи
7 Правый главный бронх
8 Горизонтальная щель правого легкого
9 Средняя доля правого легкого
10 Косые щели легких
11 Нижняя доля правого легкого
12 Ключица
13 Верхняя доля левого легкого
14 Левый главный бронх
15 Бронхи, пронизывающие бронхо-легочные сегменты
16 Нижняя доля левого легкого
17 Края реберной дуги
18 Подъязычная кость
19 Правый верхнедолевой бронх
20 Правый среднедолевой бронх
21 Правый нижнедолевой бронх
22 Левый верхнедолевой бронх
23 Левый нижнедолевой бронх
24 Сегментарные бронхи
25 Ветви легочных артерий
26 Ветви легочных вен

1 Cavum nasi
2 Pharynx
3 Larynx
4 Trachea
5 Lobus sup. pulmonis dext.
6 Bifurcatio tracheae
7 Bronchus principalis dext.
8 Fissura horizontalis
9 Lobus medius
10 Fissura obliqua
11 Lobus inf. pulmonis dext.
12 Clavicula
13 Lobus sup. pulmonis sin.
14 Bronchus principalis sin.
15 Bronchi segmentales
16 Lobus inf. pulmonis sin.
17 Arcus costalis
18 Os hyoideum
19 Bronchus lobaris sup. dext.
20 Bronchus lobaris medius dext.
21 Bronchus lobaris inf. dext.
22 Bronchus lobaris sup. sin.
23 Bronchus lobaris inf. sin.
24 Bronchus segmentales
25 R. a. pulmonalis
26 R. v. pulmonalis

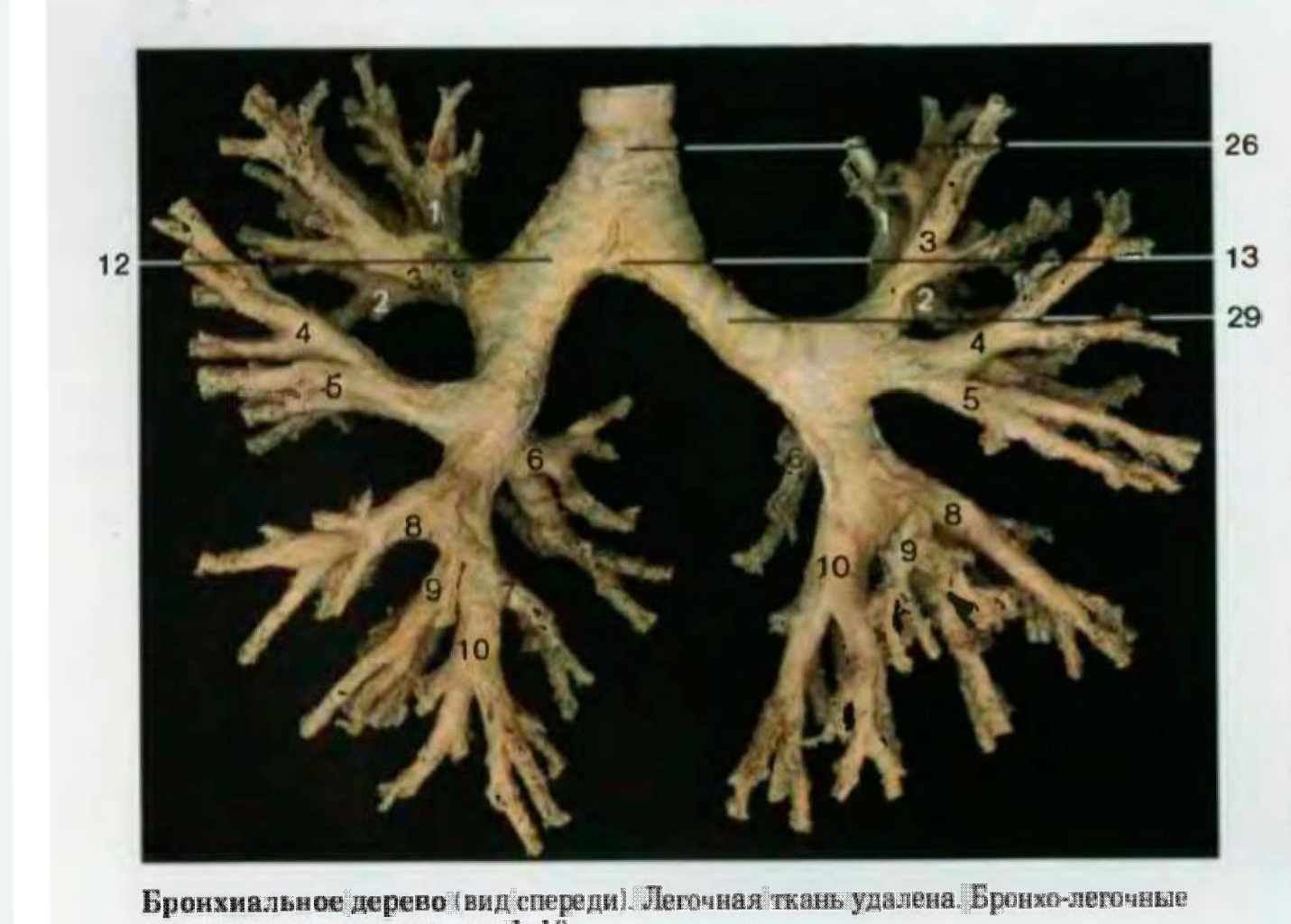

Бронхиальное дерево (вид спереди). Легочная ткань удалена. Бронхо-легочные сегменты пронумерованы от 1–10

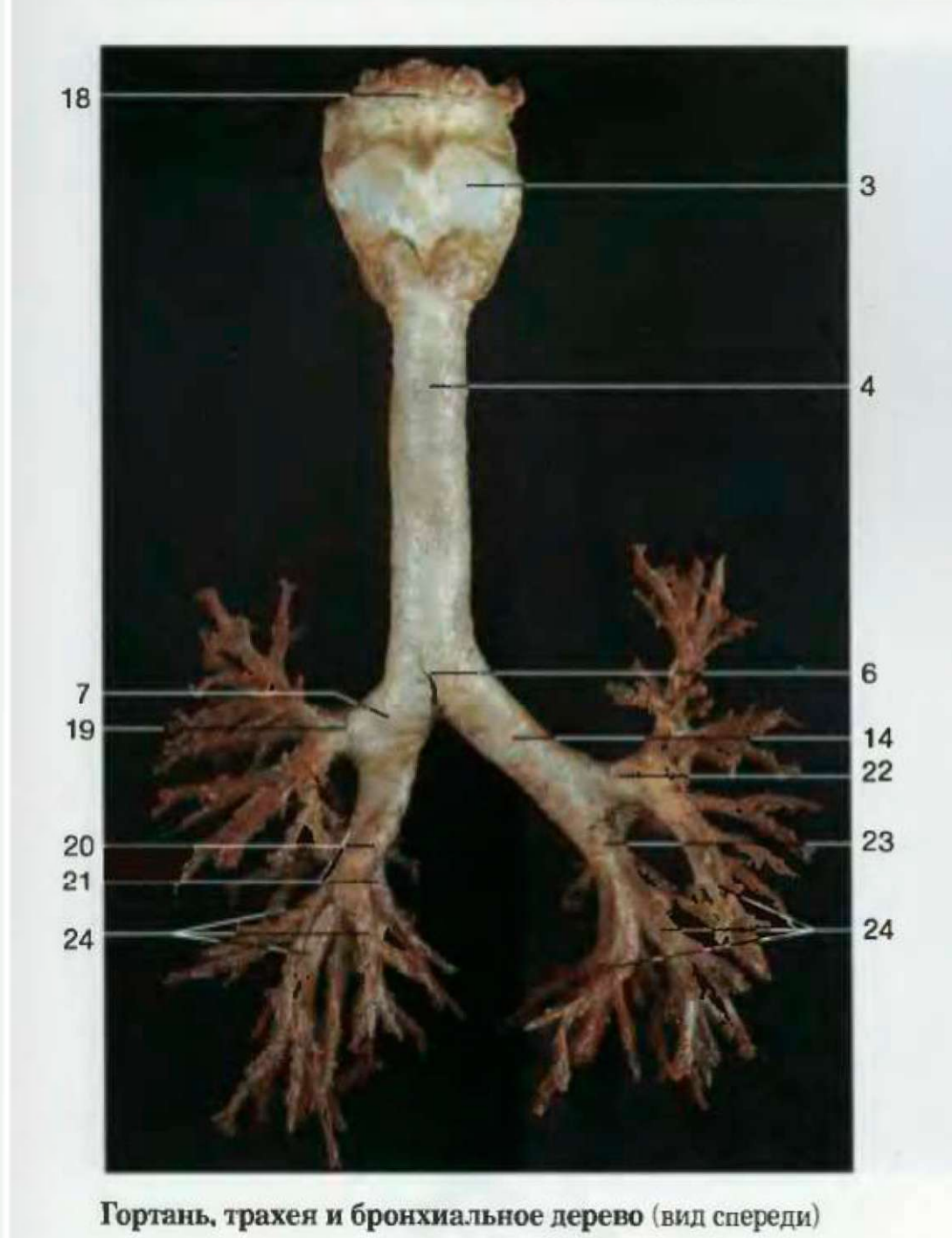

Гортань, трахея и бронхиальное дерево (вид спереди)

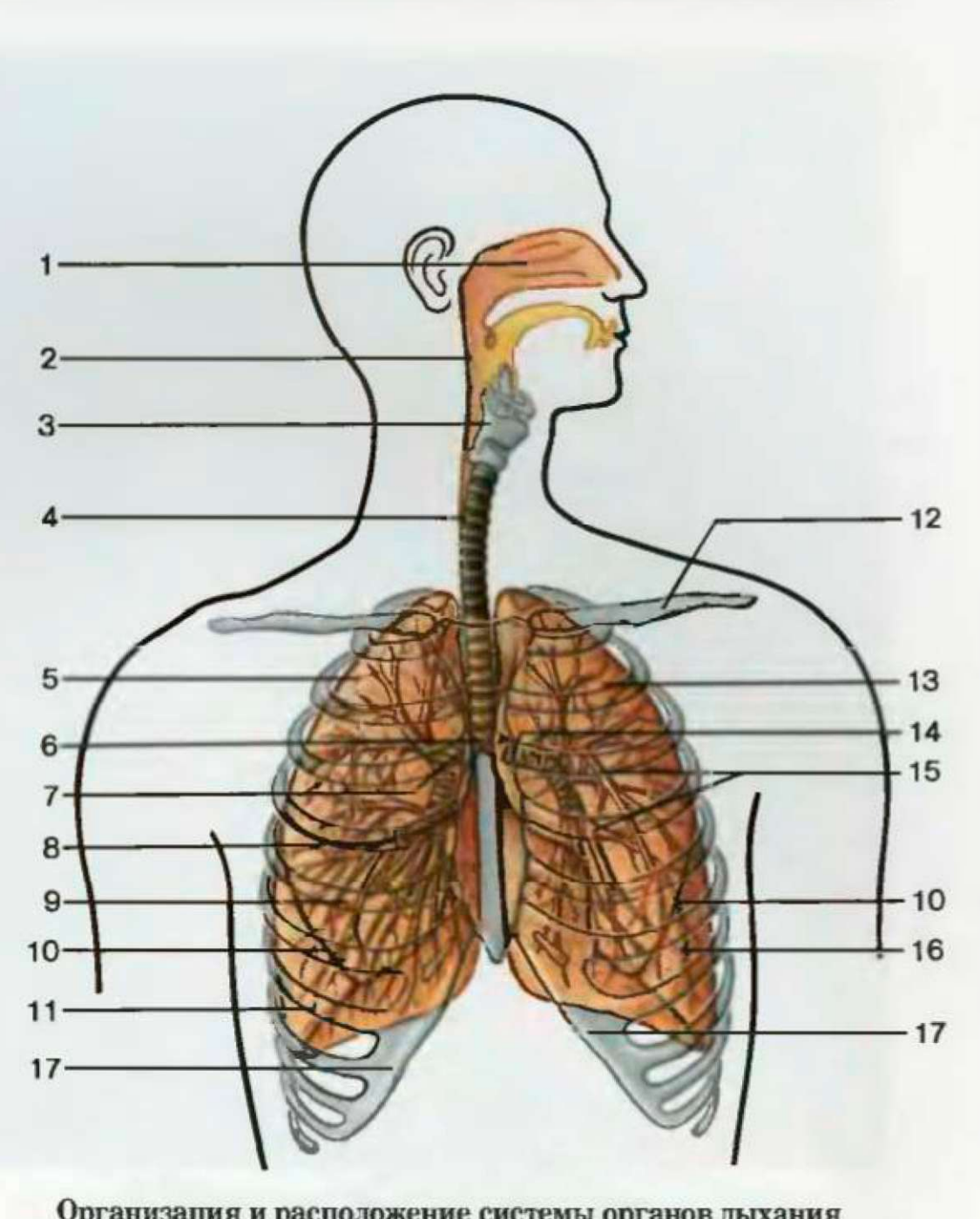

Организация и расположение системы органов дыхания (схема)

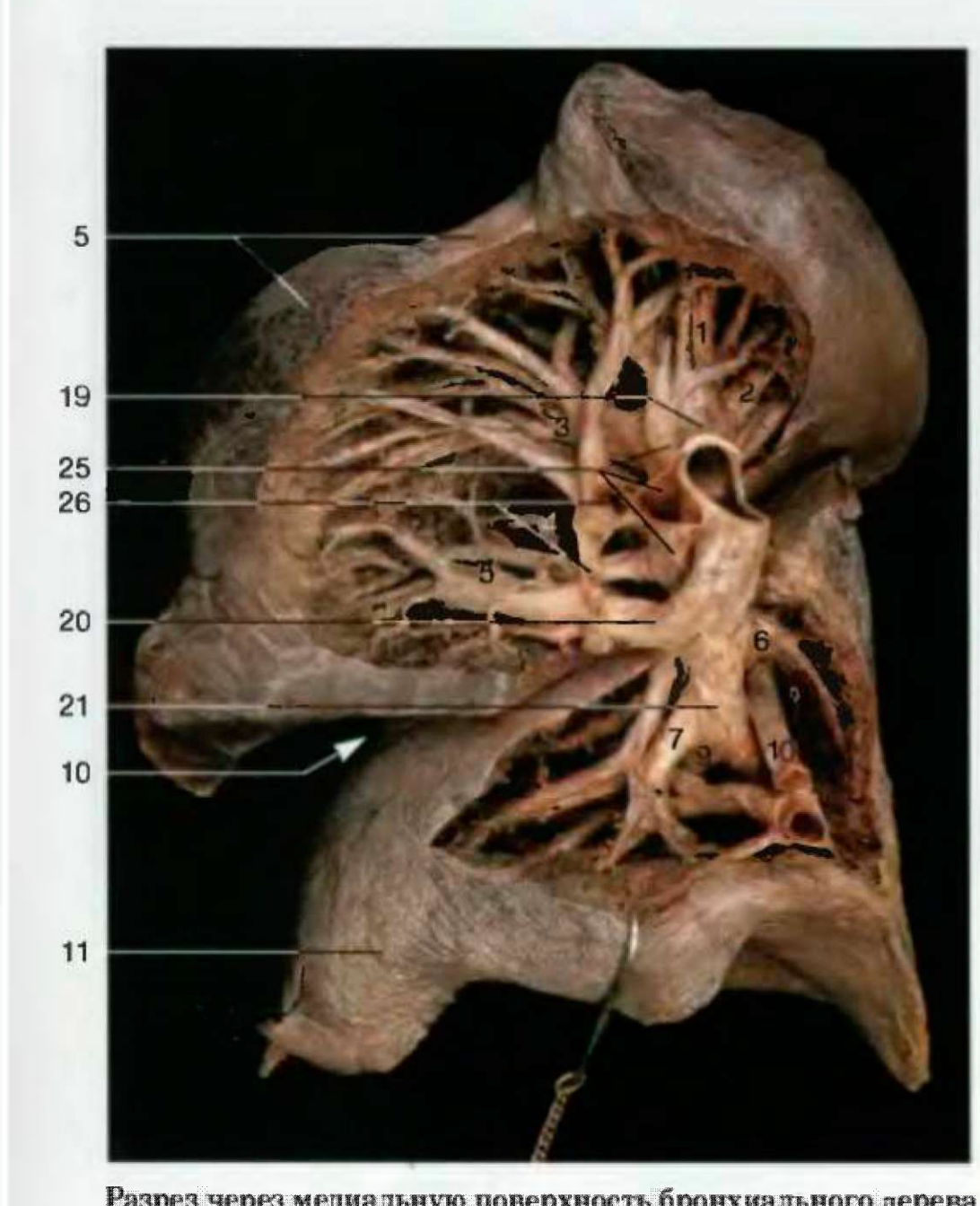

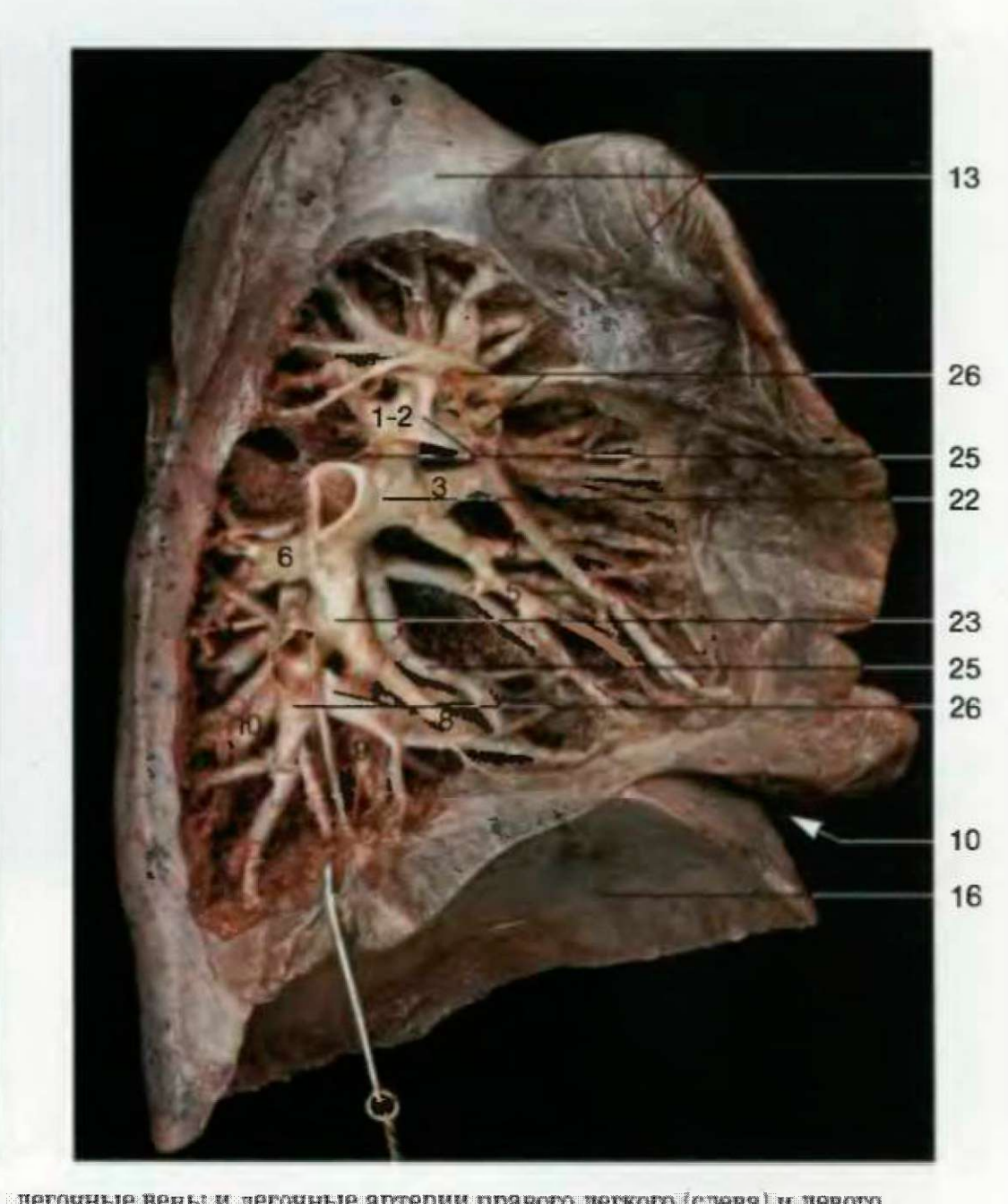

Разрез через медиальную поверхность бронхиального дерева, легочные вены и легочные артерии правого легкого (слева) и левого легкого (справа) (медиальный вид). Сегментарные бронхи пронумерованы от 1–10