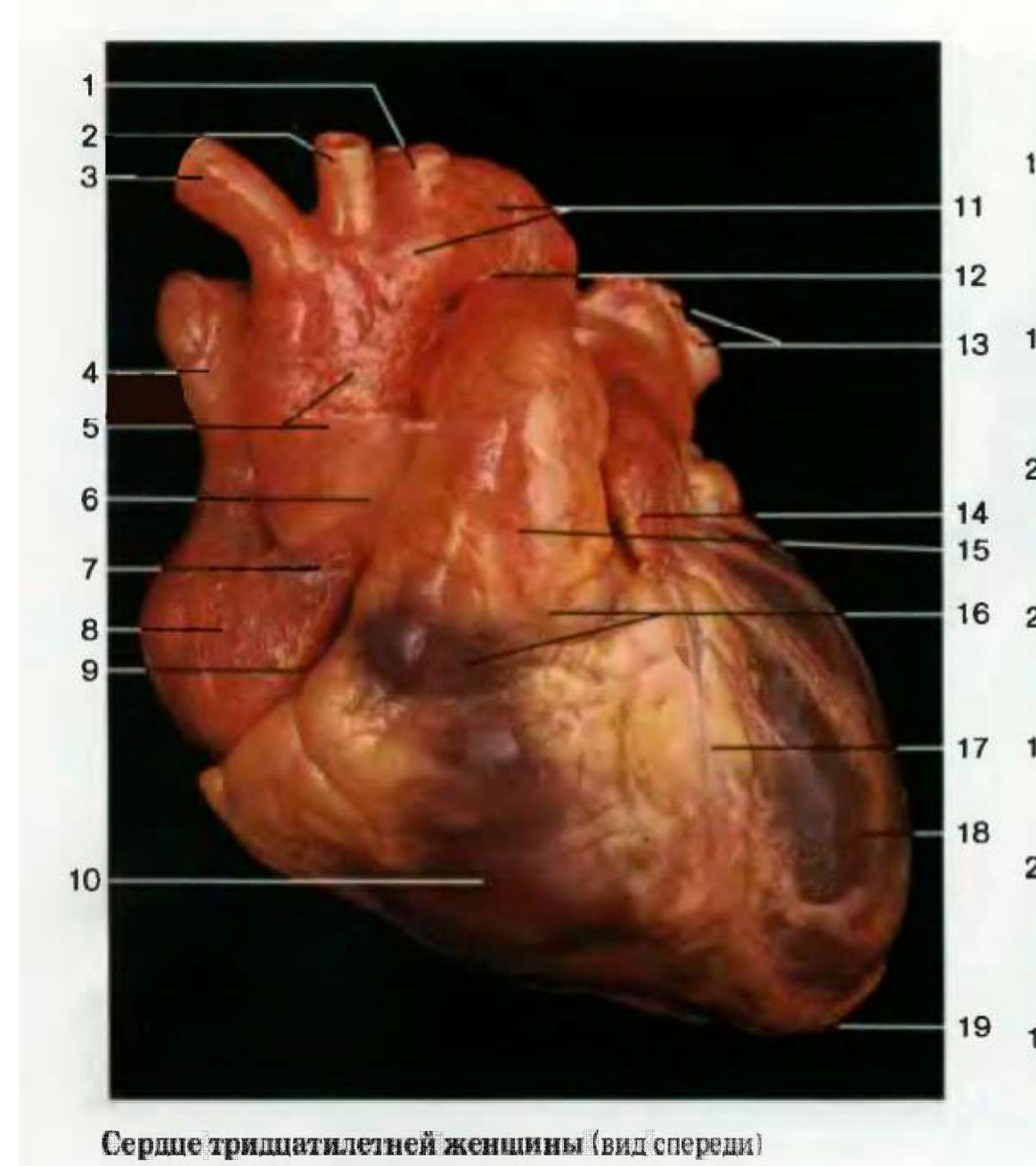

Сердце тридцатилетней женщины (вид спереди)

1 Левая подключичная артерия
2 Левая общая сонная артерия
3 Плечеголовной ствол
4 Верхняя полая вена
5 Восходящая часть аорты
6 Луковица аорты
7 Правое ушко
8 **Правое предсердие**
9 Венечная борозда
10 **Правый желудочек**
11 Дуга аорты
12 Связка Боталлова протока
13 Левые легочные вены
14 Левое ушко
15 **Легочный ствол**
16 Синус легочного ствола
17 Передняя межжелудочковая борозда
18 **Левый желудочек**
19 Верхушка сердца
20 **Левое предсердие**
21 Зона ожирения эпикарда, покрывающая венечный синус
22 Задняя межжелудочковая борозда
23 Правая легочная артерия
24 Правые легочные вены
25 Нижняя полая вена

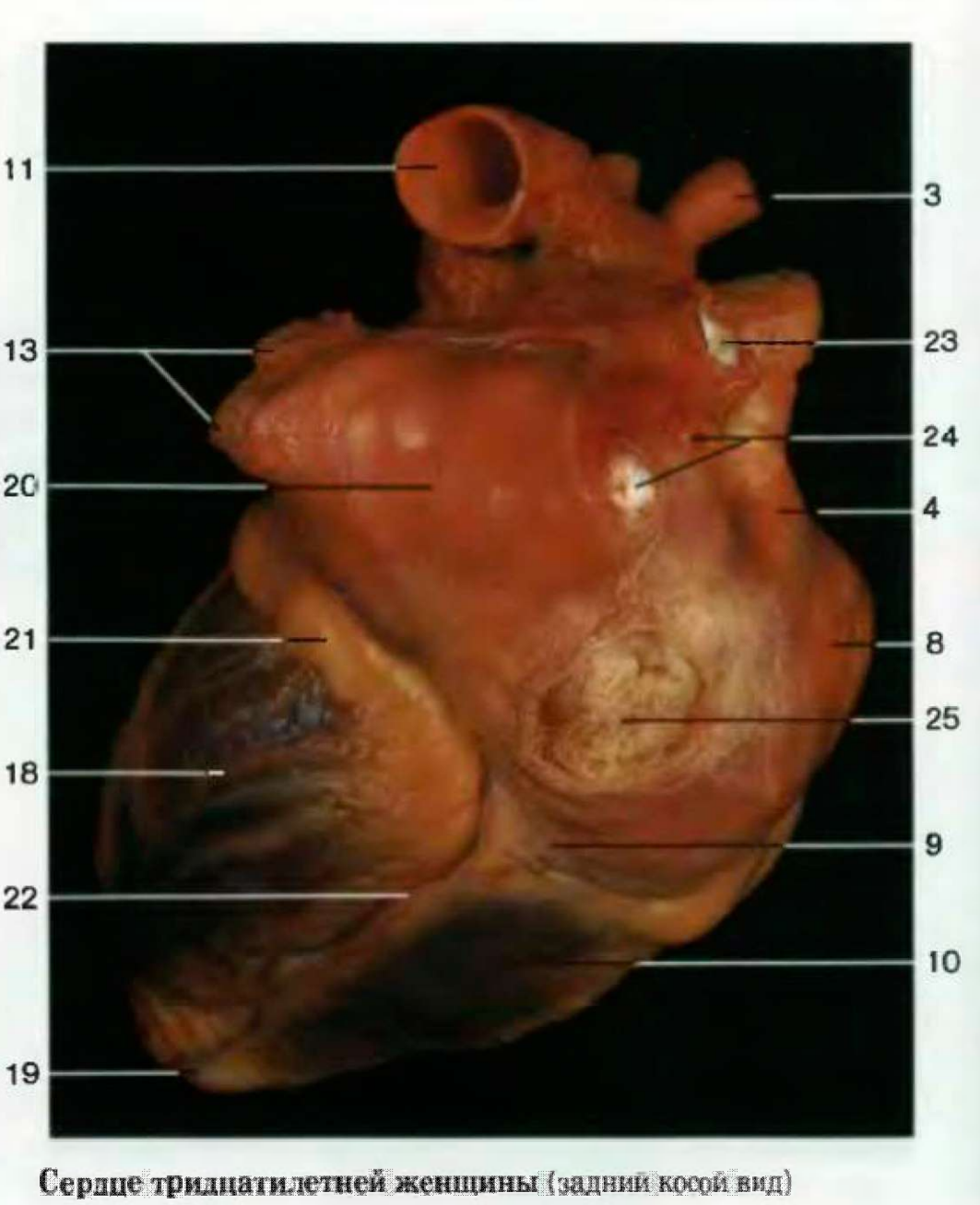

Сердце тридцатилетней женщины (задний косой вид)

1 A. subclavia sin.
2 A. carotis communis sin.
3 Truncus brachiocephalicus
4 V. cava sup.
5 Pars ascendens aortae
6 Bulbus aortae
7 Auricula dext.
8 **Atrium dext.**
9 Sulcus coronarius
10 **Ventriculus dext.**
11 Arcus aortae
12 Lig. arteriosum
13 Vv. pulmonales sin.
14 Auricula sin.
15 **Truncus pulmonalis**
16 Sinus trunci pulmonalis
17 Sulcus interventircularis ant.
18 **Ventriculus sin.**
19 Apex cordis
20 **Atrium sin.**
21 Tela adiposa et sinus coronarius
22 Sulcus interventricularis post.
23 A. pulmonalis dextra
24 Vv. pulmonales dextrae
25 V. cava inf.

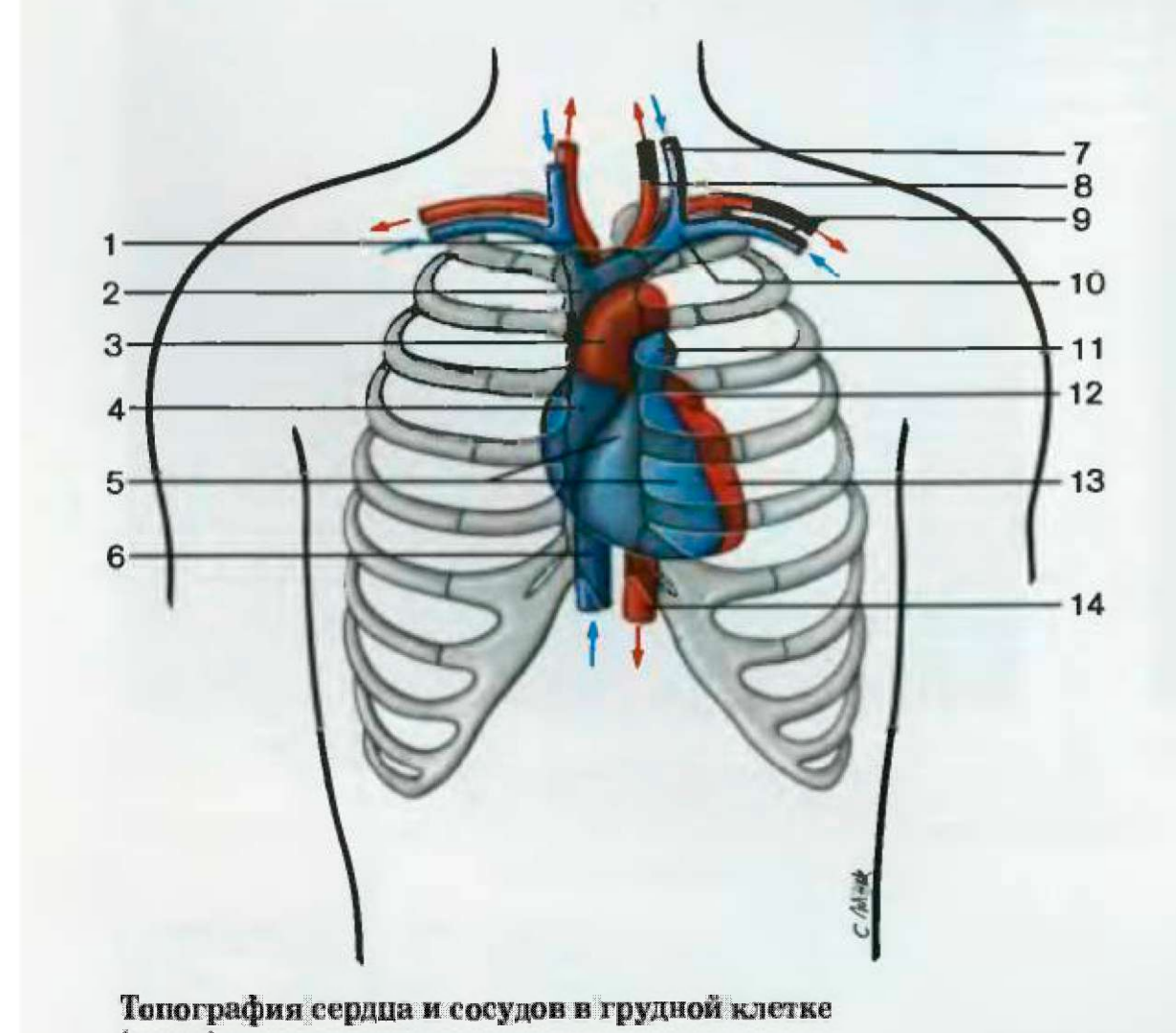

Топография сердца и сосудов в грудной клетке (схема)

1 Правая плечеголовная вена
2 Верхняя полая вена
3 Восходящая часть аорты
4 Правое предсердие
5 Правый желудочек
6 Нижняя полая вена
7 Левая внутренняя яремная вена
8 Левая общая сонная артерия
9 Левая подкрыльцевая артерия и вена
10 Левая плечеголовная вена
11 Легочный ствол
12 Левое ушко
13 Левый желудочек
14 Нисходящая аорта

1 V. brachiocephalica dext.
2 V. cava sup.
3 Pars ascendens aortae
4 Atrium dext. et auricula dext.
5 Ventruculus dext.
6 V. cava inf.
7 V. jugularis int. sin.
8 A. carotis communis sin.
9 A. et v. axillaris sin.
10 V. brachiocephalica sin.
11 Truncus pulmonalis
12 Atrium sin. et auricula sin
13 Ventriculus sin.
14 Pars descendens aortae

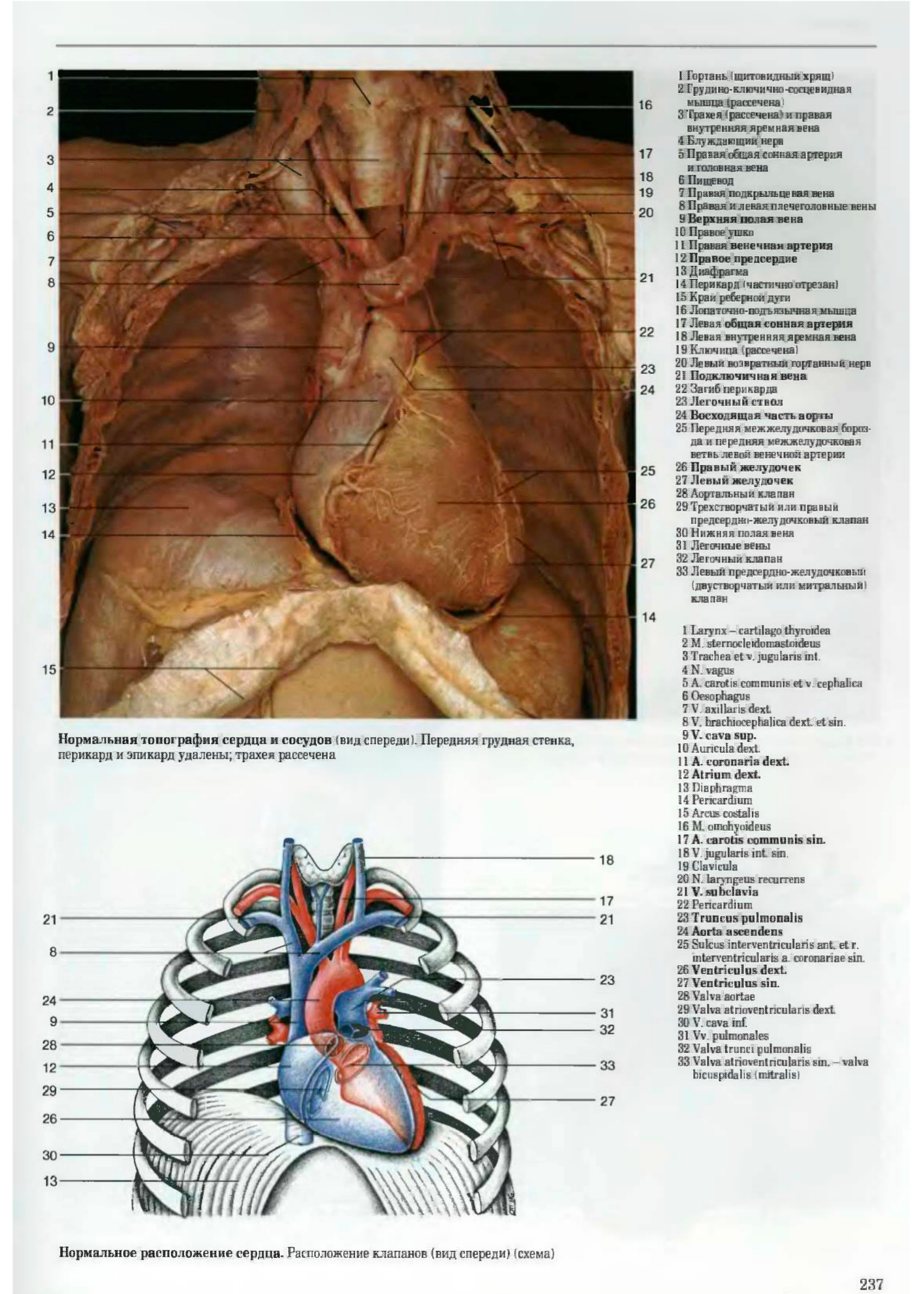

Нормальная топография сердца и сосудов (вид спереди). Передняя грудная стенка, перикард и эпикард удалены; трахея рассечена

1 Гортань (щитовидный хрящ)
2 Грудино-ключично-сосцевидная мышца (рассечена)
3 Трахея (рассечена) и правая внутренняя яремная вена
4 Блуждающий нерв
5 Правая общая сонная артерия и головная вена
6 Пищевод
7 Правая подкрыльцевая вена
8 Правая и левая плечеголовные вены
9 **Верхняя полая вена**
10 Правое ушко
11 **Правая венечная артерия**
12 **Правое предсердие**
13 Диафрагма
14 Перикард (частично отрезан)
15 Край реберной дуги
16 Лопаточно-подъязычная мышца
17 Левая **общая сонная артерия**
18 Левая внутренняя яремная вена
19 Ключица (рассечена)
20 Левый возвратный гортанный нерв
21 **Подключичная вена**
22 Загиб перикарда
23 **Легочный ствол**
24 **Восходящая часть аорты**
25 Передняя межжелудочковая борозда и передняя межжелудочковая ветвь левой венечной артерии
26 **Правый желудочек**
27 **Левый желудочек**
28 Аортальный клапан
29 Трехстворчатый или правый предсердно-желудочковый клапан
30 Нижняя полая вена
31 Легочные вены
32 Легочный клапан
33 Левый предсердно-желудочковый (двустворчатый или митральный) клапан

1 Larynx – cartilago thyroidea
2 M. sternocleidomastoideus
3 Trachea et v. jugularis int.
4 N. vagus
5 A. carotis communis et v. cephalica
6 Oesophagus
7 V. axillaris dext.
8 V. brachiocephalica dext. et sin.
9 **V. cava sup.**
10 Auricula dext.
11 **A. coronaria dext.**
12 **Atrium dext.**
13 Diaphragma
14 Pericardium
15 Arcus costalis
16 M. omohyoideus
17 **A. carotis communis sin.**
18 V. jugularis int. sin.
19 Clavicula
20 N. laryngeus recurrens
21 **V. subclavia**
22 Pericardium
23 **Truncus pulmonalis**
24 **Aorta ascendens**
25 Sulcus interventricularis ant. et r. interventricularis a. coronariae sin.
26 **Ventriculus dext.**
27 **Ventriculus sin.**
28 Valva aortae
29 Valva atrioventricularis dext.
30 V. cava inf.
31 Vv. pulmonales
32 Valva trunci pulmonalis
33 Valva atrioventricularis sin. – valva bicuspidalis (mitralis)

Нормальное расположение сердца. Расположение клапанов (вид спереди) (схема)

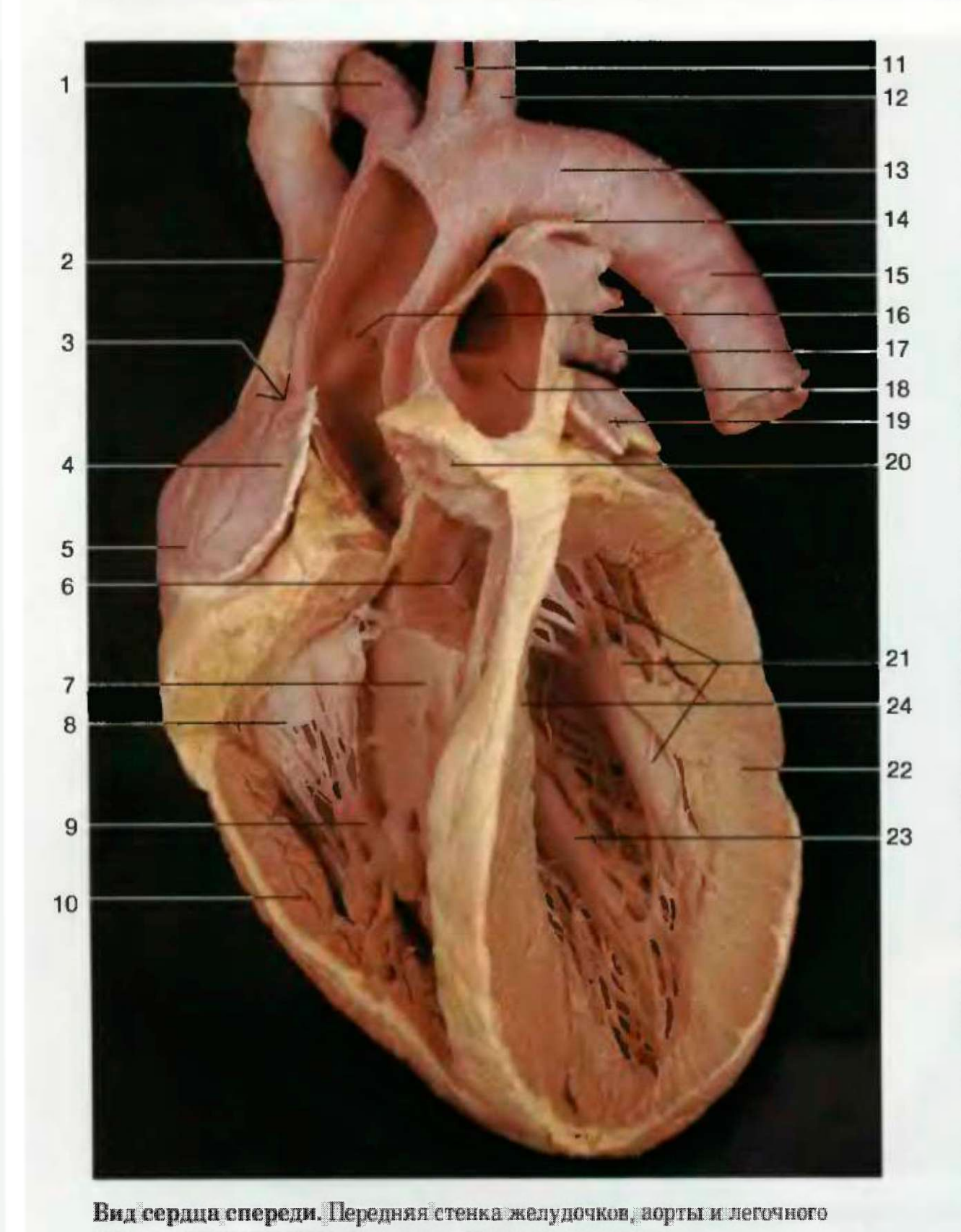

1 Плечеголовной ствол
2 Верхняя полая вена
3 Терминальная борозда
4 Правое ушко
5 Правое предсердие
6 **Аортальный клапан**
7 Артериальный конус (межжелудочковая перегородка)
8 **Правый предсердно-желудочковый (трехстворчатый) клапан**
9 **Передние сосочковые мышцы**
10 Миокард правого желудочка
11 Левая общая сонная артерия
12 Левая подключичная артерия
13 **Дуга аорты**
14 Связка артериального (боталлова) протока (остаток протока)
15 Грудной отдел аорты (нисходящая часть аорты)
16 **Восходящая часть аорты**
17 Левая легочная вена
18 **Легочный ствол**
19 Левое ушко
20 Легочный клапан
21 **Передняя сосочковая мышца** с сухожильной хордой
22 Миокард левого желудочка
23 Задняя сосочковая мышца
24 Межжелудочковая перегородка
25 Правая и левая плечеголовные вены
26 **Сухожильная хорда**
27 Сосочковые мышцы правого желудочка
28 Левой предсердие
29 Воронка
30 Передняя сосочковая мышца левого желудочка
31 Левый предсердио-желудочковый (двустворчатый или митральный) клапан
32 Верхушка сердца

1 Truncus brachiocephalicus
2 V. cava sup.
3 Sulcus terminalis
4 Auricula dext.
5 Atrium dext.
6 **Valva aortae**
7 Conus arteriosus
8 **Valva atrioventricularis dext.**
9 **M. papillaris ant.**
10 Myocardium ventriculi dext.
11 A. carotis communis sin.
12 A. subclavia sin.
13 **Arcus aortae**
14 Lig. arteriosum – ductus Botalli
15 Aorta thoracica – pars descendens aortae
16 **Pars ascendens aortae**
17 V. pulmonalis sin.
18 **Truncus pulmonalis**
19 Auricula sin.
20 Valva trunci pulmonalis
21 **M. papillaris post.**
22 Myocaridum ventriculi sin.
23 M. papillaris post.
24 Septum interventriculare
25 Vv. brachiocephalicae
26 **Chordae tendineae**
27 Mm. papillares ventriculi dext.
28 Atrium sin.
29 Infundibulum
30 M. papillaris ant.
31 Valva atrioventricularis sin. – valva bicuspidalis s. mitralis
32 Apex cordis

Вид сердца спереди. Передняя стенка желудочков, аорты и легочного ствола частично вырезаны, видны аортальные клапаны

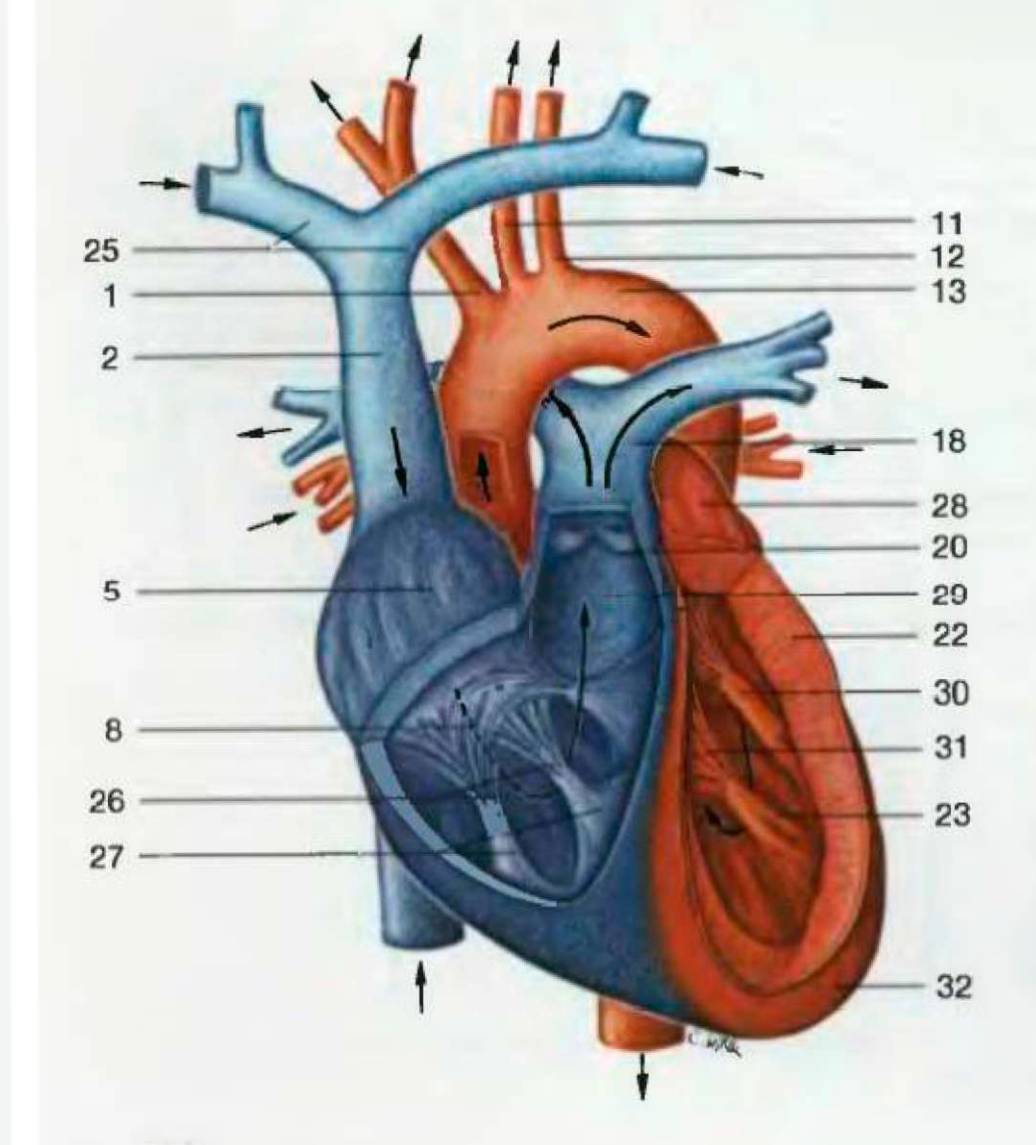

Циркуляция крови внутри сердца (схема). Стрелками обозначено направление токов крови внутри сердца. Голубой = правая половина сердца; красный = левая половина сердца

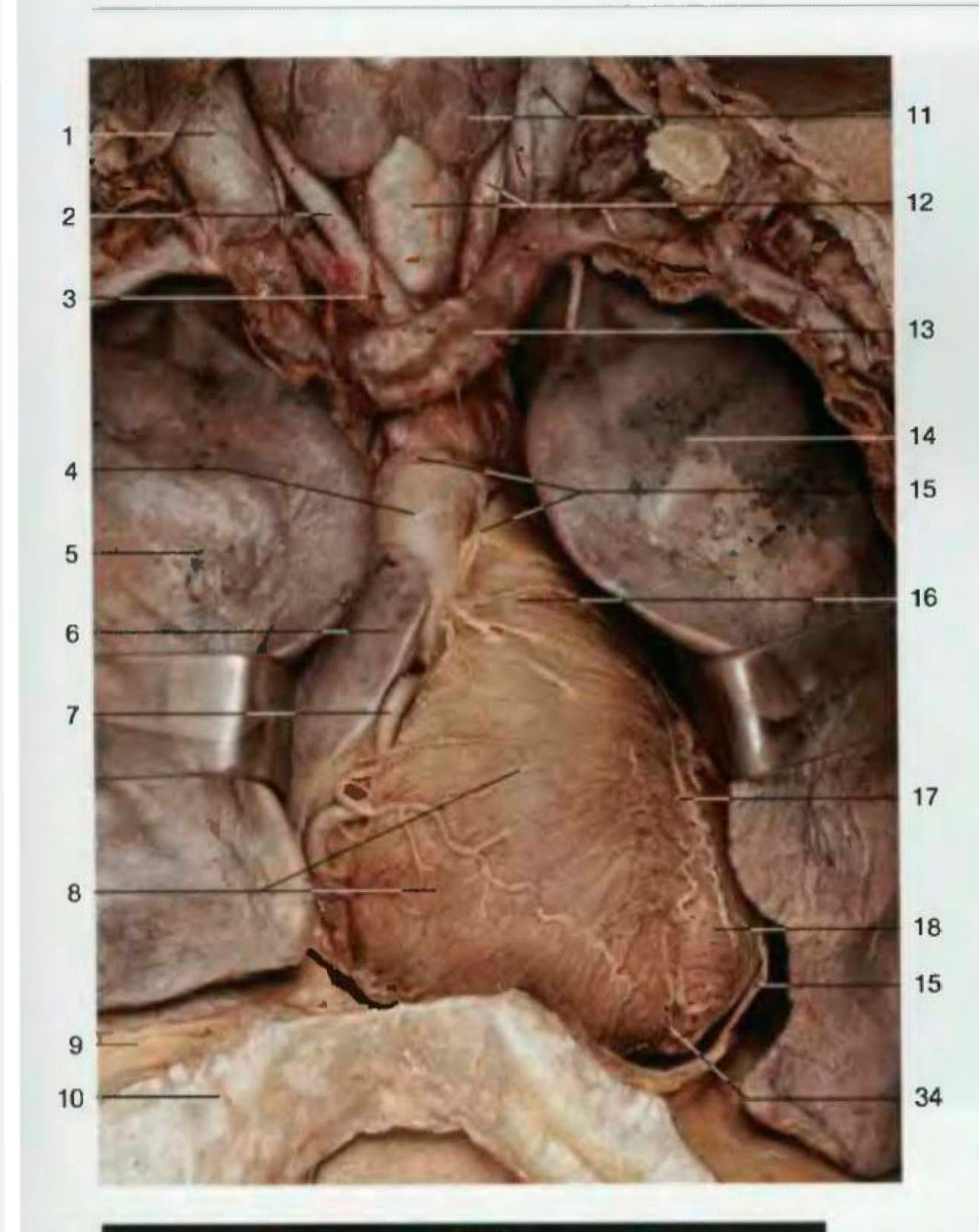

Истинное расположение сердца. Миокард и венечные артерии (вид спереди)

1 Внутренняя яремная вена
2 Общая сонная артерия
3 Плечеголовной ствол
4 **Восходящая часть аорты**
5 Правое легкое
6 Правое ушко
7 **Правая венечная артерия**
8 **Миокард правого желудочка**
9 Диафрагма
10 Края реберной дуги
11 Щитовидная железа и внутренняя яремная вена
12 Трахея и левая общая сонная артерия
13 Левая плечеголовная вена
14 Левое легкое
15 **Перикард** (частично отрезан)
16 Легочный ствол
17 Передняя межжелудочковая артерия
18 **Миокард левого желудочка**
19 **Мышечный завиток** (правый желудочек)
20 Задняя межжелудочковая борозда
21 Передняя межжелудочковая борозда
22 **Мышечный завиток** (левый желудочек)
23 Дуга аорты
24 Левое предсердие
25 Венечный синус
26 Верхняя полая вена
27 Правая легочная артерия
28 Правое предсердие
29 Нижняя полая вена
30 Венечная борозда
31 Миокард левого желудочка
32 Левая легочная артерия
33 Левая легочная вена
34 Верхушка сердца

1 V. jugularis int.
2 A. carotis communis
3 Truncus brachiocephalicus
4 **Pars ascendens aortae**
5 Pulmo dext.
6 Auricula dext.
7 **A. coronaria dext.**
8 **Miocardium ventriculi dext.**
9 Diaphragma
10 Margo costae
11 Gl. thyroidea et v. jugularis int.
12 Trachea et a. carotis comm. sin.
13 V. brachiocephalica sin.
14 Pulmo sin.
15 **Pericardium**
16 Truncus pulmonalis
17 A. interventricularis ant.
18 **Miocardium ventriculi sin.**
19 **Vortex cordis** (ventr. dext.)
20 Sulcus interventricularis post.
21 Sulcus interventricularis ant.
22 **Vortex cordis** (ventr. sin.)
23 Arcus aortae
24 Atrium sin.
25 Sinus coronarius
26 V. cava sup.
27 A. pulmonalis dext.
28 Atrium dext.
29 V. cava inf.
30 Sulcus coronarius
31 Miocardium ventriculi sin.
32 A. pulmonalis sin.
33 V. pulmonalis sin.
34 Apex cordis

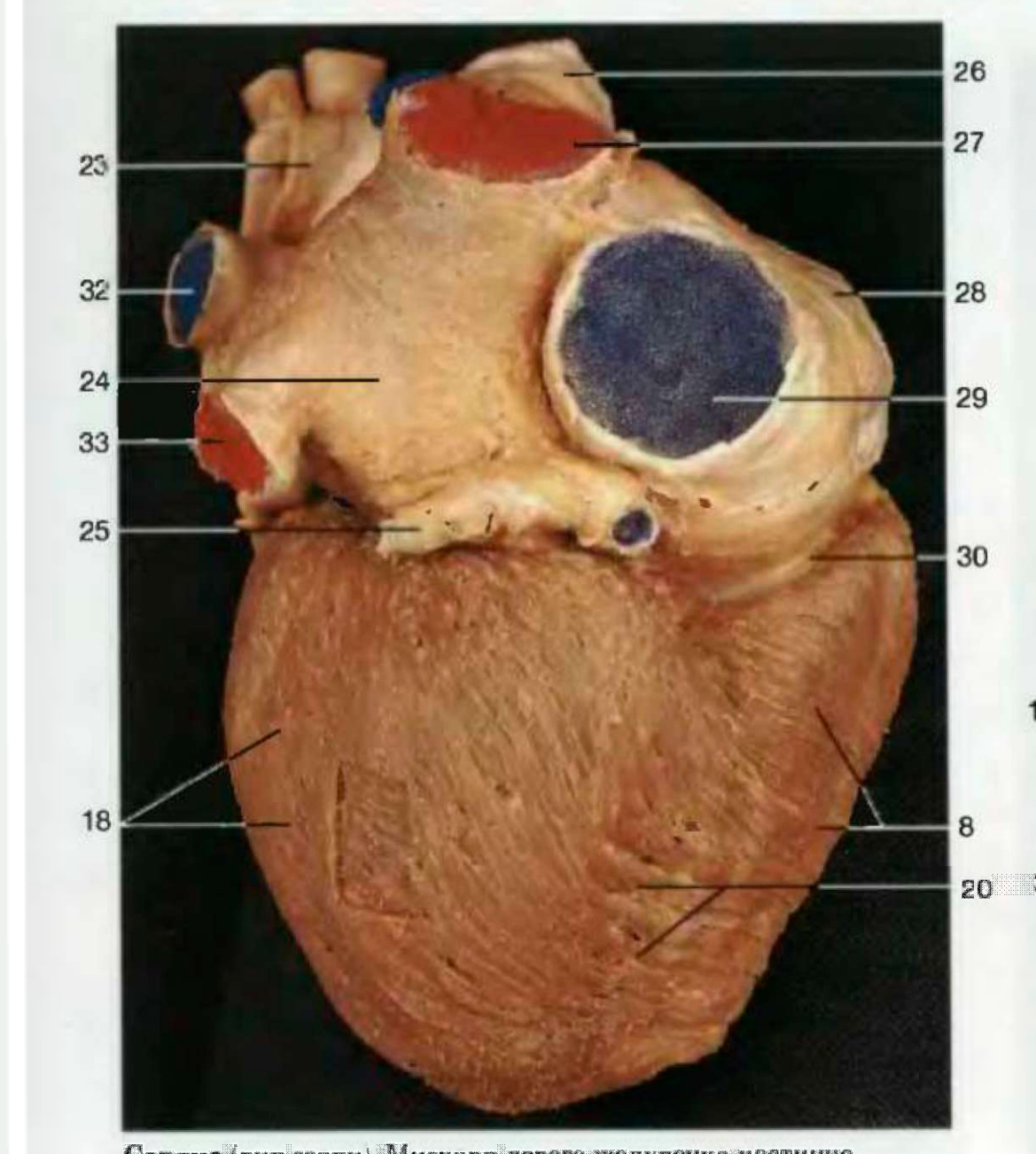

Сердце (вид сзади). Миокард левого желудочка частично удален, видны пучки мышечных волокон глубокого слоя с их циркулярным строением

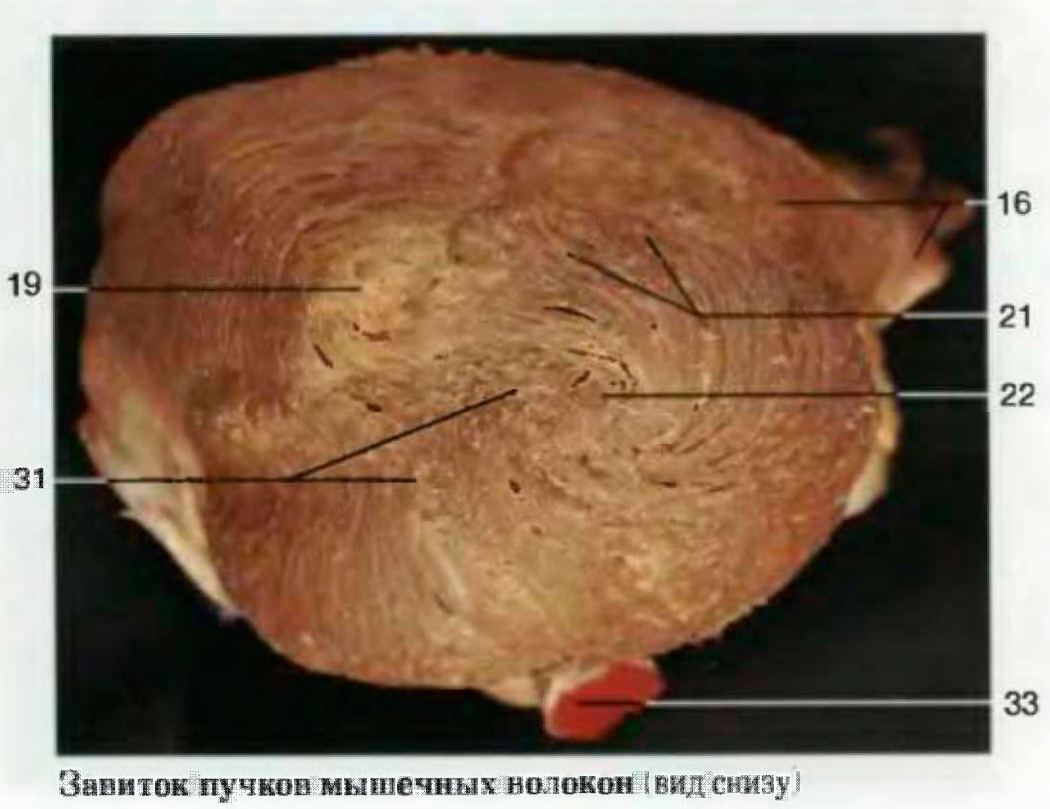

Завиток пучков мышечных волокон (вид снизу)

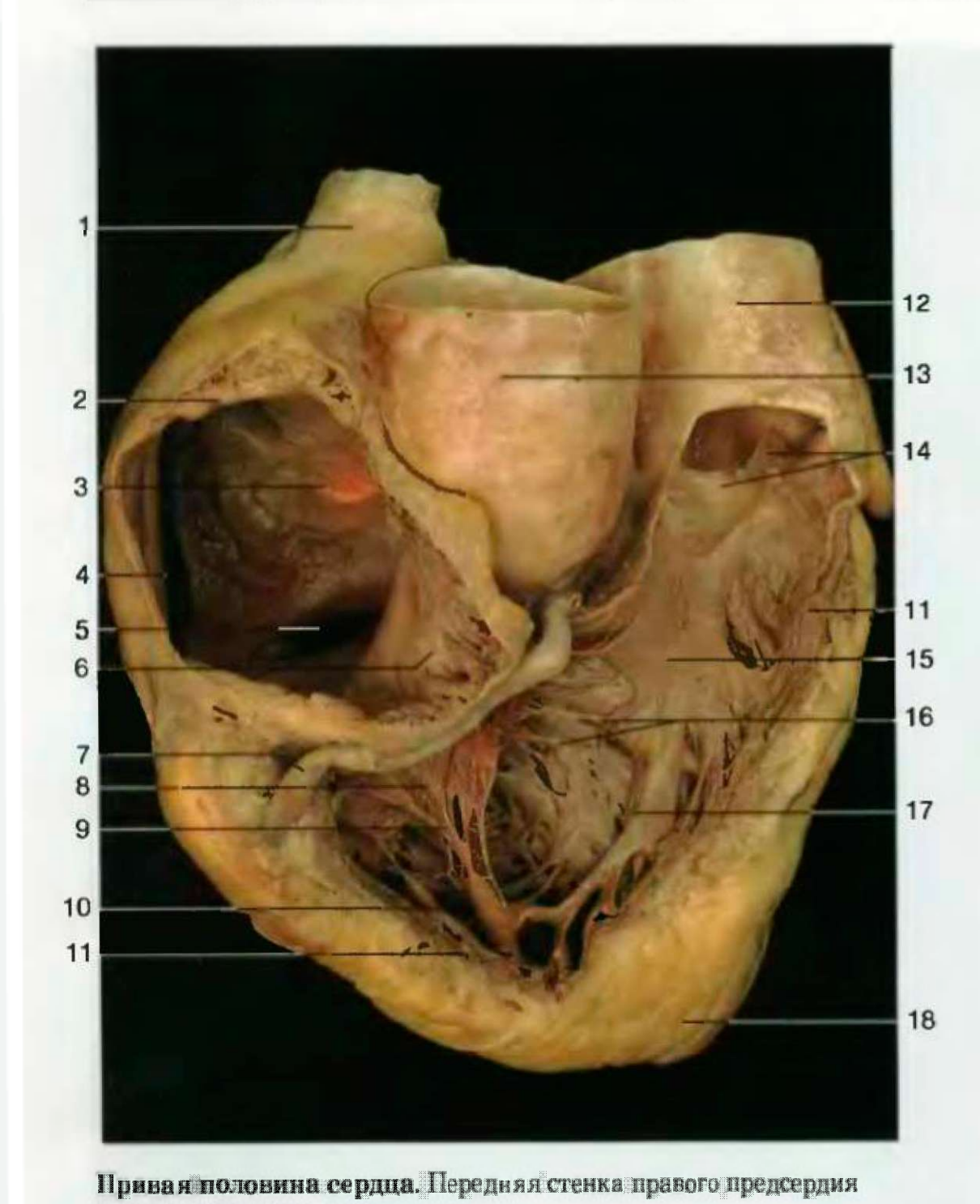

1 Верхняя полая вена
2 Пограничный гребень
3 Овальная ямка
4 Отверстие нижней полой вены
5 Отверстие венечного синуса
6 Правое ушко
7 Правая венечная артерия и венечная борозда
8 **Передняя створка трехстворчатого клапана**
9 Сухожильная хорда
10 **Передняя сосочковая мышца**
11 Миокард
12 Легочный ствол
13 Восходящая часть аорты
14 **Клапан легочного ствола**
15 Артериальный конус
16 Перегородочные сосочковые мышцы
17 Перегородочно-краевая, или регулирующая, трабекула
18 Верхушка сердца
19 Левое ушко
20 **Клапан аорты**
21 **Левый желудочек**
22 Легочные вены
23 Заслонка овального отверстия (серп перегородки)
24 **Левое предсердие**
25 **Левый предсердно-желудочковый** (двустворчатый, или **митральный**) **клапан**
26 Венечный синус
27 Левая венечная артерия
28 Задние сосочковые мышцы
29 Левая подключичная артерия
30 Нисходящая часть аорты
31 Левая легочная артерия

1 V. cava sup.
2 Crista terminalis
3 Fossa ovalis
4 Ostium v. cavae inf.
5 Ostium sinus coronarii
6 Auricula dext.
7 A. coronaria dext. et sulcus coronarius
8 **Cuspis ant. valvae atrioventricularis dext.**
9 Chordae tendineae
10 **M. papillaris ant.**
11 Myocardium
12 Truncus pulmonalis
13 Pars ascendens aortae
14 **Valva trunci pulmonalis**
15 Conus arteriosus
16 Mm. papillares septales
17 Trabecula septomarginalis
18 Apex cordis
19 Auricula sin.
20 **Valva aortae**
21 **Ventriculus sin.**
22 Vv. pulmonales
23 Valvula for. ovalis
24 **Atrium sin.**
25 **Valva atrioventcirularis sin.**
26 Sinus coronatius
27 A. coronarius
28 M. papilaris post.
29 A. subclavia sin.
30 Pars descendens aortae
31 A. pulmonalis sin.

Правая половина сердца. Передняя стенка правого предсердия и желудочка удалена

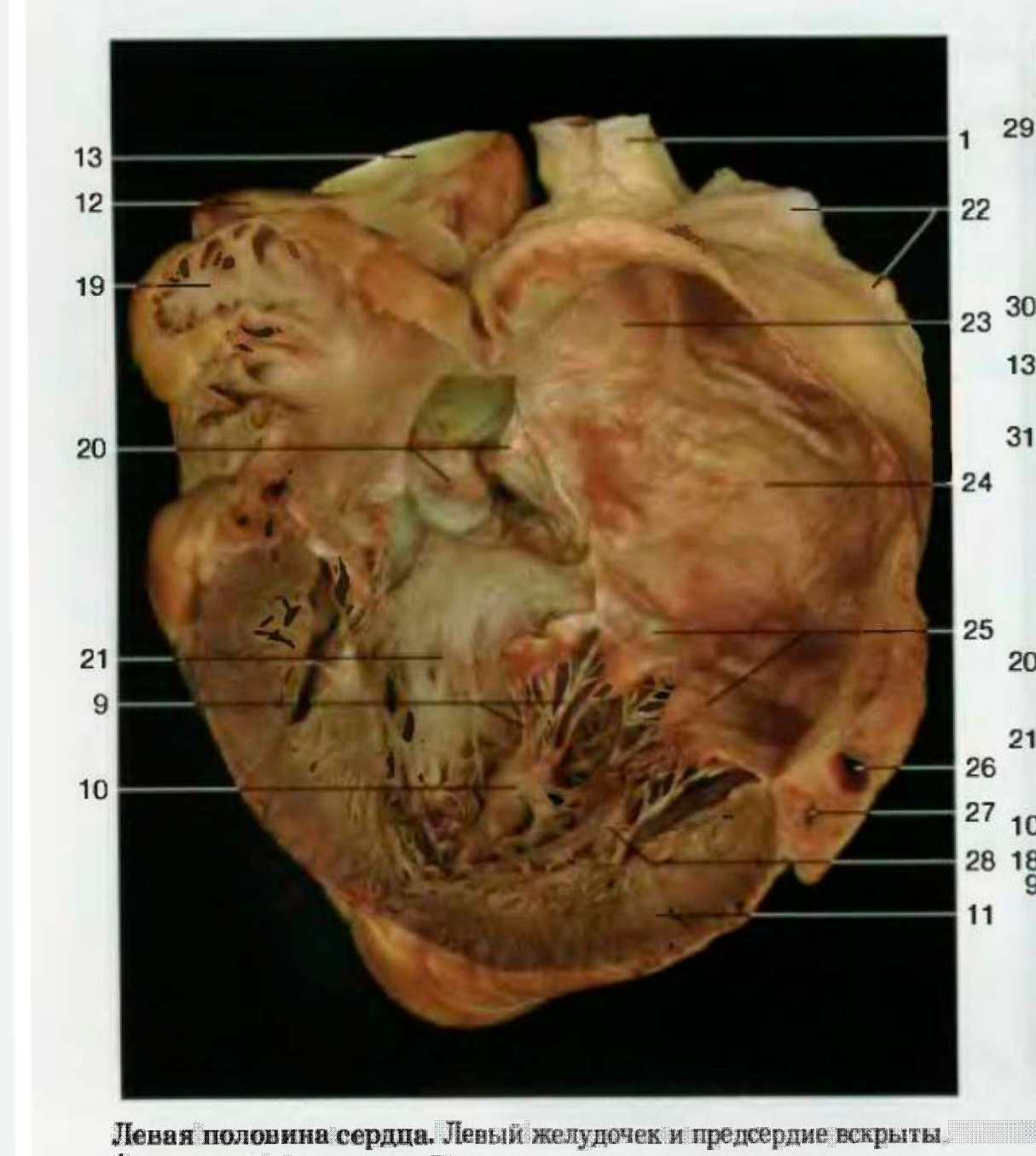

Левая половина сердца. Левый желудочек и предсердие вскрыты. Аортальный и митральный клапаны рассечены и открыты

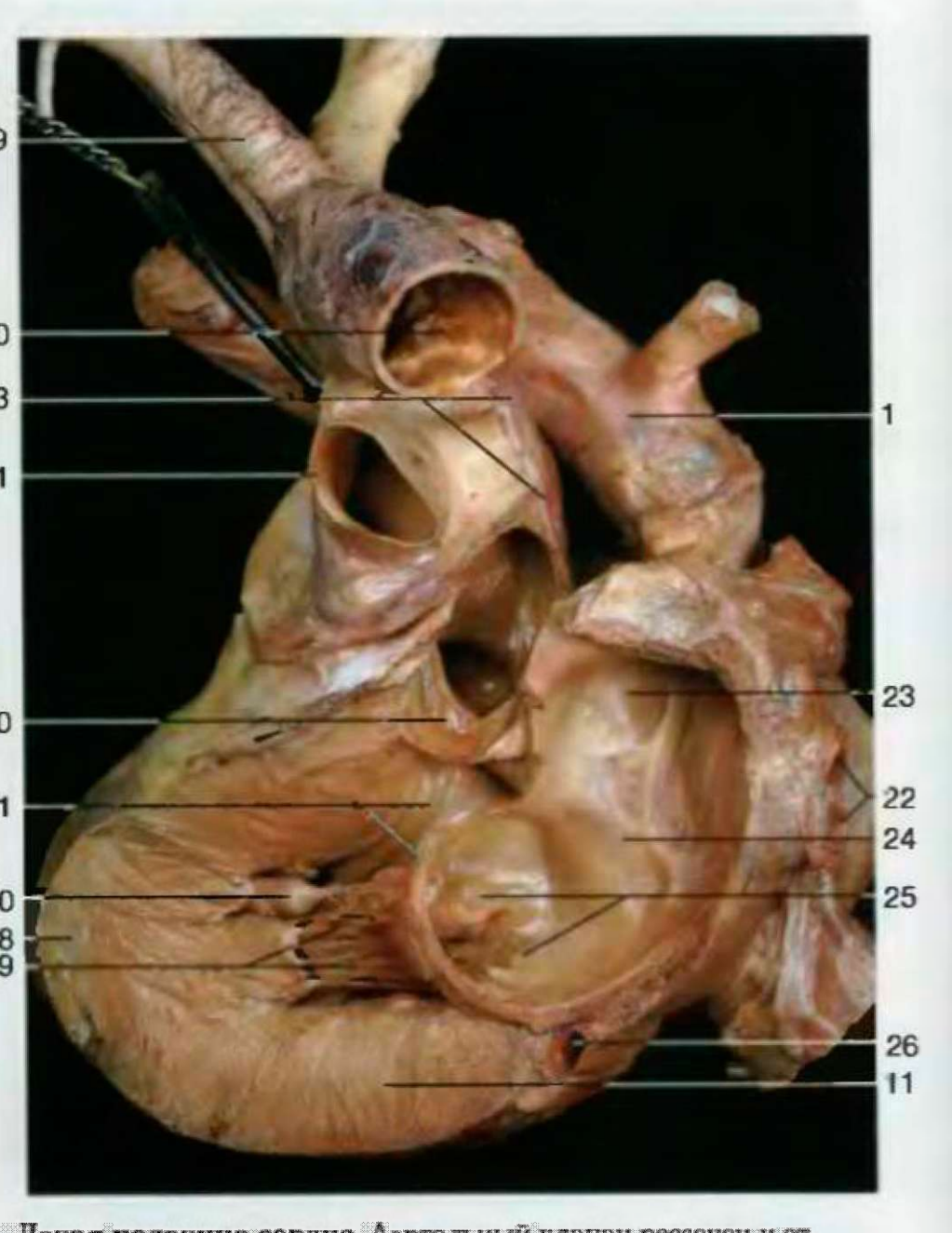

Левая половина сердца. Аортальный клапан рассечен и открыт. Левое предсердие и желудочек открыты. Стенка предсердия отсечена рядом с фиброзным кольцом митрального клапана

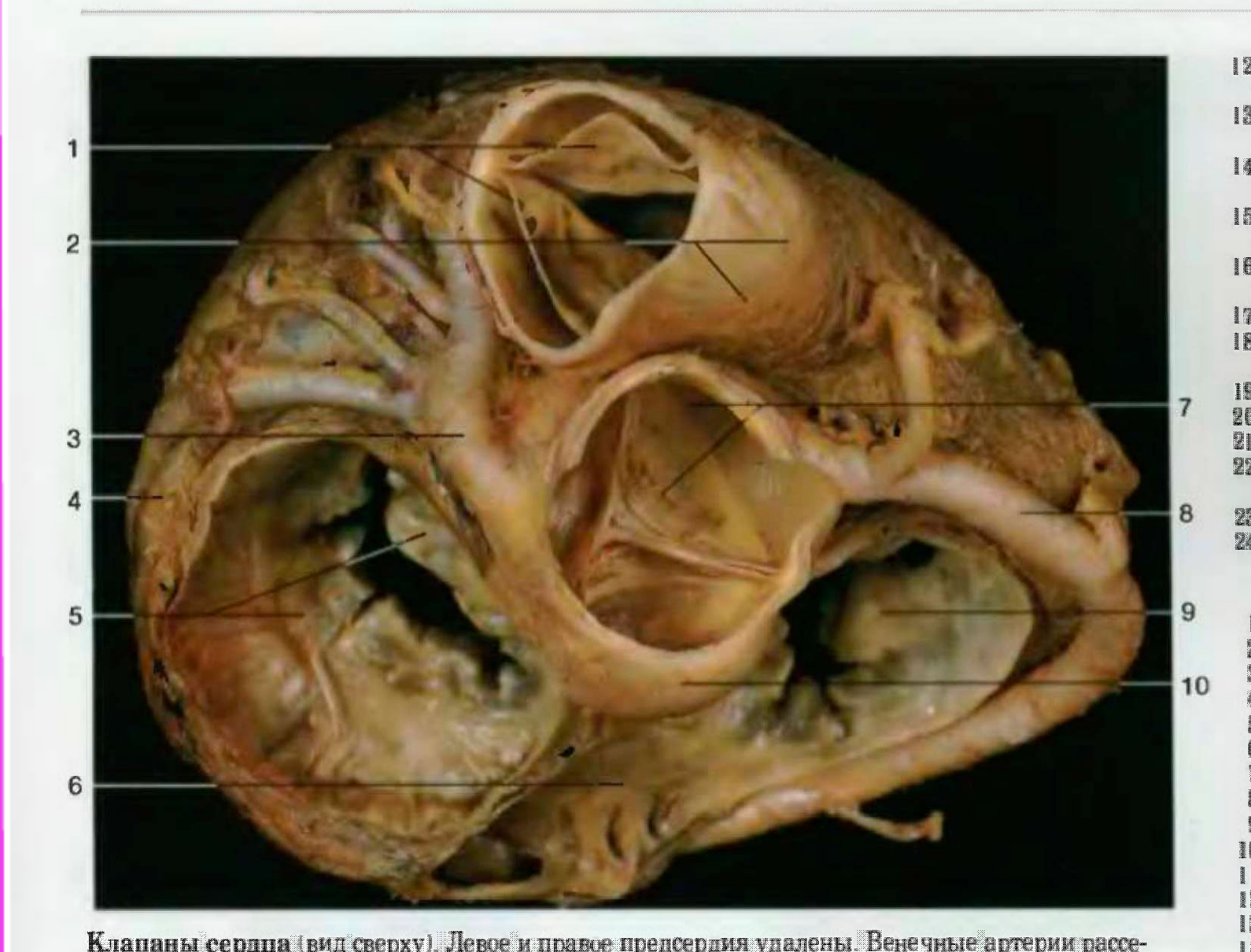

12 Левая полулунная створка легочного клапана
13 Правая полулунная створка легочного клапана
14 Левая полулунная створка аортального клапана
15 Правая полулунная створка аортального клапана
16 Задняя полулунная створка аортального клапана
17 Правое предсердие
18 Передняя створка трехстворчатого клапана
19 Сухожильная хорда
20 Мясистые трабекулы
21 Межжелудочковая перегородка
22 Перегородочная створка трехстворчатого клапана
23 Передняя сосочковая мышца
24 Миокард правого желудочка

1 **Valva trunci pulmonalis**
2 Sinus trunci pulmonalis
3 **A. coronaria sin.**
4 V. cordis magna
5 **Valva atrioventricularis sin.**
6 **Sinus coronarius**
7 **Valva aortae**
8 **A. coronaria dext.**
9 **Valva atrioventricularis dext.**
10 Bulbus aortae
11 Valvula semilunaris ant. } valvae trunci pulmonalis
12 Valvula semilunaris sin.
13 Valvula semilunaris dext.
14 Valvula semilunaris sin. } valvae aortae
15 Valvula semilunaris dext.
16 Valvula semilunaris post.
17 Atrium dext.
18 Cuspis ant. (valva tricuspidalis)
19 **Chordae tendineae**
20 Trabeculae carneae
21 Septum interventriculare
22 Cuspis septalis
23 **M. papillaris ant.**
24 Myocardium ventriculi dext.

Клапаны сердца (вид сверху). Левое и правое предсердия удалены. Венечные артерии рассечены. Вверху: передняя стенка сердца

1 **Клапан легочного ствола**
2 Синус легочного ствола
3 **Левая венечная артерия**
4 Большая сердечная вена
5 **Левый предсердно-желудочковый (митральный) клапан**
6 **Венечный синус**
7 **Клапан аорты**
8 **Правая венечная артерия**
9 **Правый предсердно-желудочковый (трехстворчатый) клапан**
10 Луковица аорты
11 Передняя полулунная створка легочного клапана

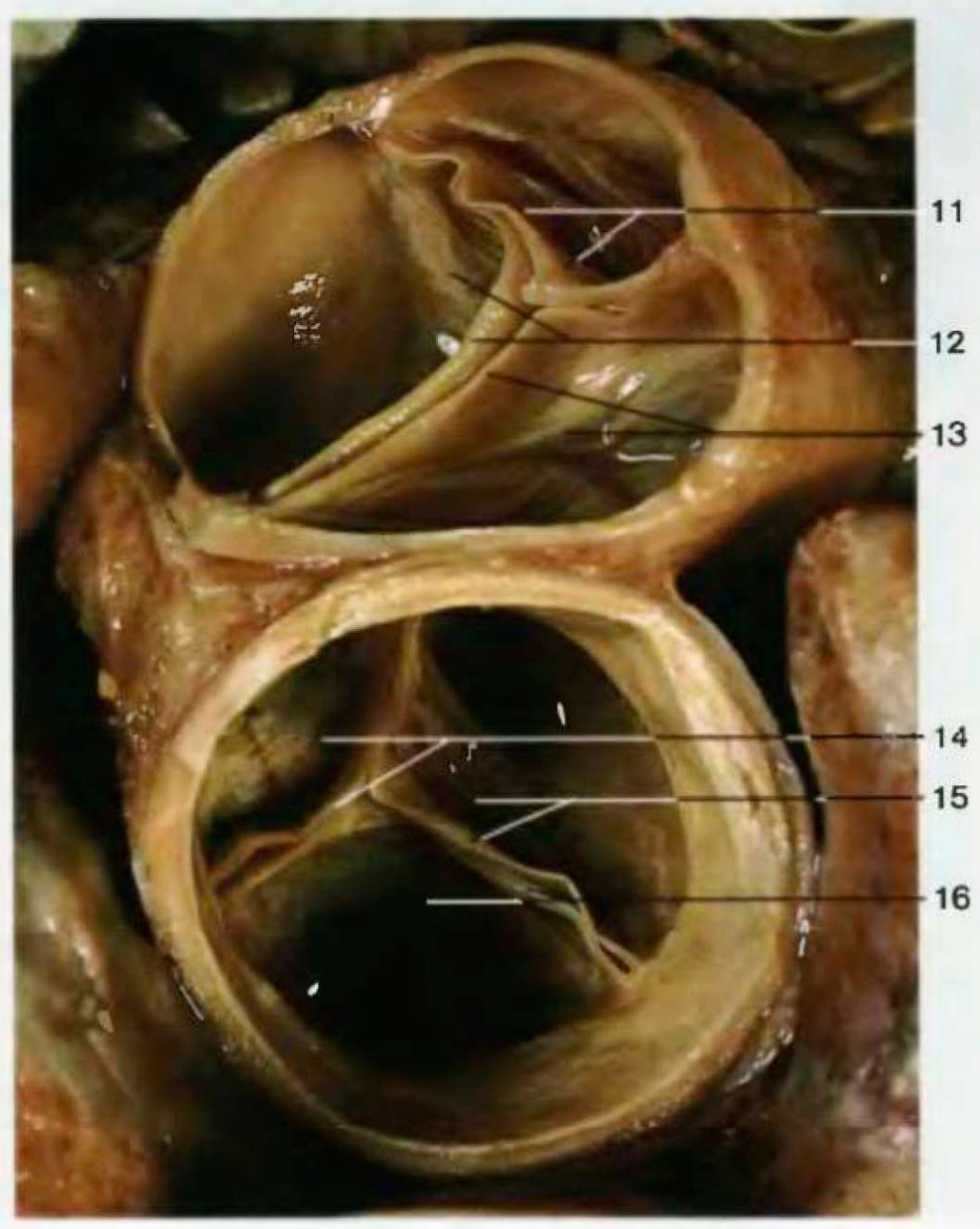

Легочный и аортальный клапаны (вид сверху). Передняя стенка сердца находится вверху. Оба клапана закрыты

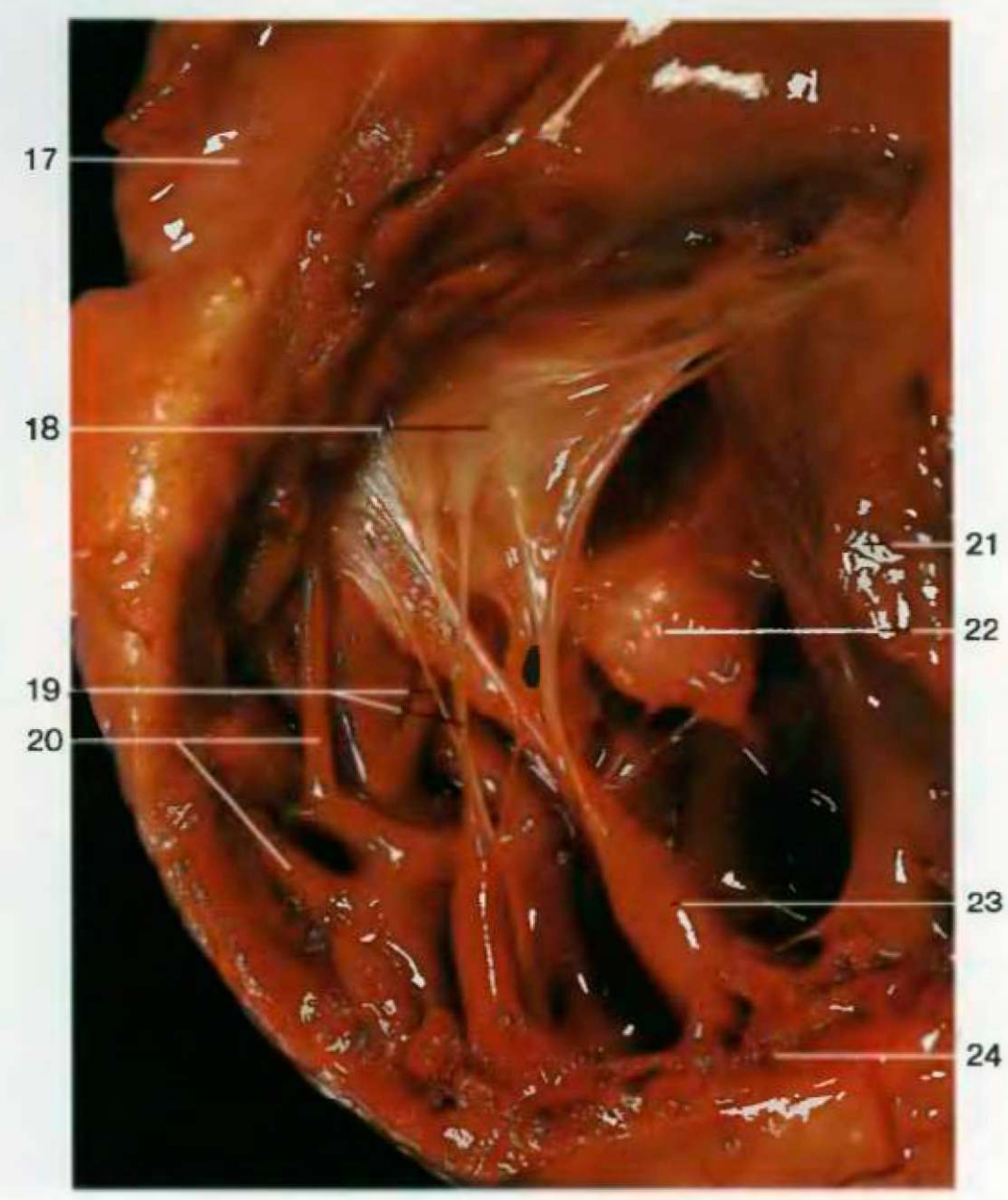

Правый предсердно-желудочковый (трехстворчатый) клапан (вид спереди, передняя стенка правого желудочка удалена)