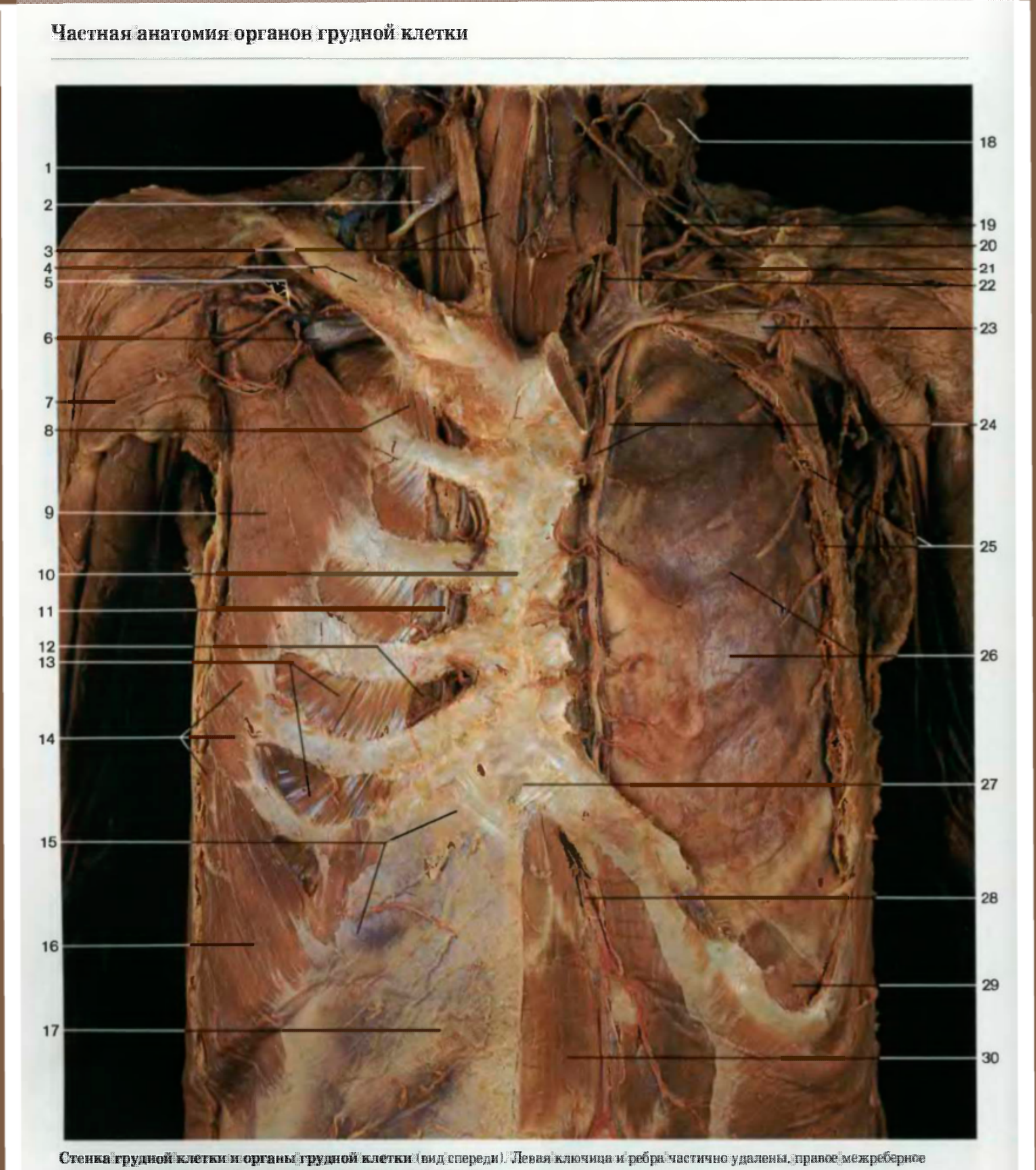

Стенка грудной клетки и органы грудной клетки (вид спереди). Левая ключица и ребра частично удалены, правое межреберное пространство вскрыто и видны внутренние грудные вены и артерии

1 Правая внутренняя яремная вена
2 Лопаточно-подъязычная мышца
3 Грудино-подъязычная мышца и наружная яремная вена
4 Ключица
5 Артерия груди и плечевого отростка
6 Правая **подключичная вена**
7 Большая грудная мышца
8 Наружная межреберная мышца
9 Малая грудная мышца
10 Тело грудины
11 Правая внутренняя грудная артерия и вена
12 Пучки поперечной грудной мышцы
13 **Внутренние межреберные мышцы**
14 Передняя зубчатая мышца
15 Края реберной дуги
16 Наружная косая мышца живота
17 Переднее влагалище прямой мышцы живота
18 Грудино-ключично-сосцевидная мышца
19 Левая внутренняя яремная вена
20 Поперечная шейная артерии
21 Плечевое сплетение
22 Блуждающий нерв
23 Левая подкрыльцевая вена
24 Левая **внутренняя грудная артерия и вена**
25 Ребра и стенка грудной клетки (отсечена)
26 Реберная плевра
27 Мечевидный отросток
28 **Верхняя надчревная артерия**
29 Диафрагма
30 Прямая мышца живота

1 V. jugularis int. dext.
2 M. omohyoideus
3 M. sternohyoideus et v. jugularis ext.
4 Clavicula
5 A. thoracoacromialis
6 **V. subclavia dext.**
7 M. pectoralis major
8 M. intercostalis ext.
9 M. pectoralis minor
10 Corpus sterni
11 Vasa thoracica int. dext.
12 M. transversus thoracis
13 **Mm. intercostales int.**
14 M. serratus ant.
15 Arcus costalis
16 M. obliquus ext. abdominis
17 Lamina ant. vaginae m. recti abdominis
18 M. sternocleidomastoideus
19 V. jugularis sin.
20 A. transversa cervicis
21 Plexus brachialis
22 N. vagus
23 V. subclavia sin.
24 **A. et v. thoracica int. sin.**
25 Costae
26 Pleura costalis
27 Proc. xiphoideus
28 **A. epigastrica sup.**
29 Diaphragma
30 M. rectus abdominis

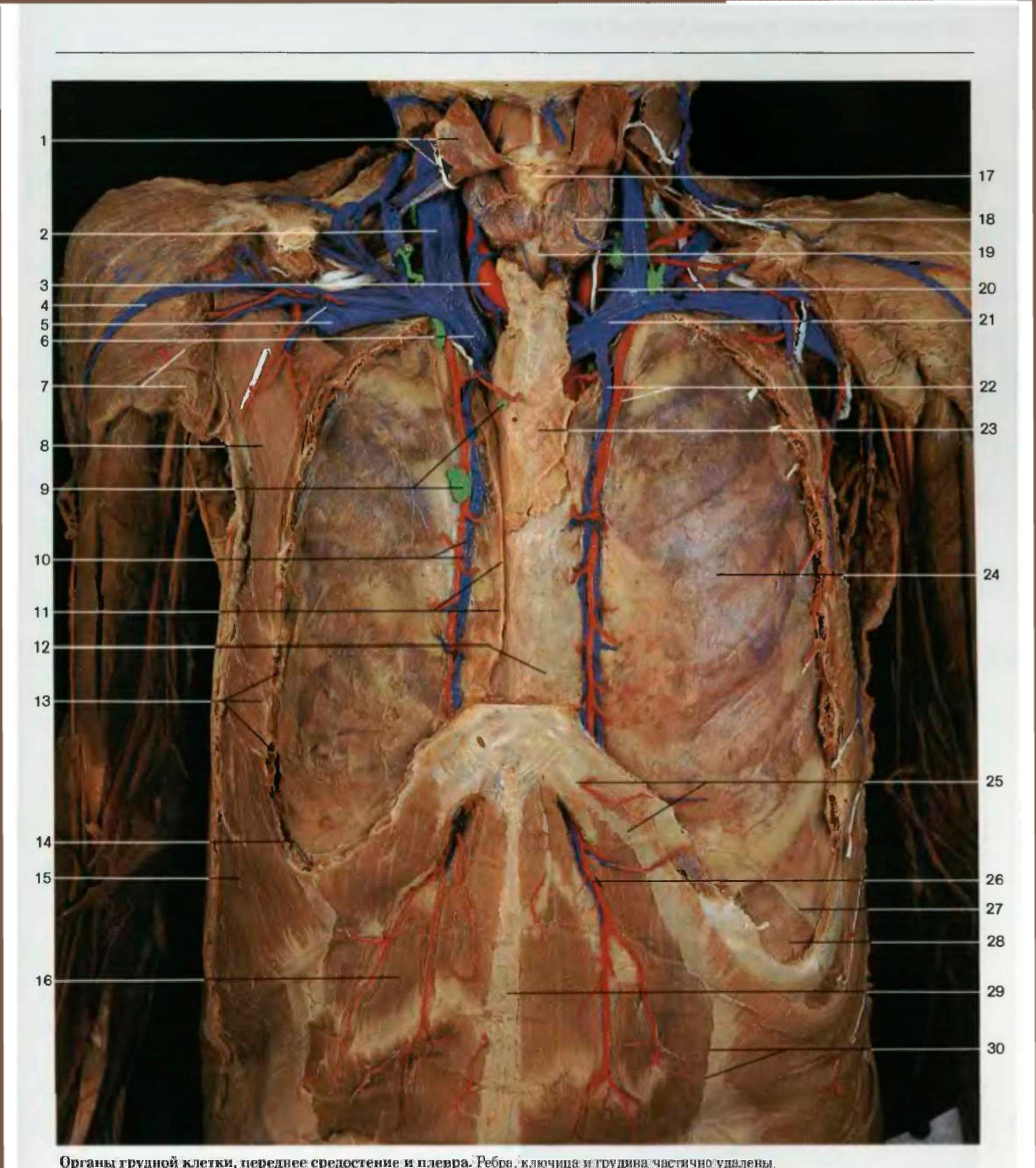

Органы грудной клетки, переднее средостение и плевра. Ребра, ключица и грудина частично удалены. Красный = артерии; голубой = вены; зеленый = лимфатические узлы и сосуды

1 Грудино-щитовидная мышца и ее нерв (ветвь шейной петли)
2 Правая **внутренняя яремная вена**
3 Правая общая сонная артерия
4 Головная вена
5 Правая **подключичная вена**
6 **Правая плечеголовная вена**
7 Большая грудная мышца
8 Малая грудная мышца (рассечена)
9 Окологрудинные лимфатические узлы
10 Внутренняя грудная артерия и вена
11 Передний край реберной плевры
12 **Перикард**
13 5-е и 6-е ребра (рассечены) и передняя зубчатая мышца
14 **Реберно-диафрагмальное углубление**
15 Наружная косая мышца живота
16 Прямая мышца живота
17 Гортань (щитовидный хрящ)
18 Щитовидная железа
19 Трахея
20 Левый блуждающий нерв
21 Левая плечеголовная вена
22 Левые **внутренняя грудная артерия и вена**
23 Вилочковая железа
24 **Реберная плевра**
25 Край реберной дуги
26 **Верхняя надчревная артерия**
27 Край реберной плевры
28 **Диафрагма**
29 **Белая линия**
30 Отсеченный край переднего влагалища прямой мышцы живота

1 M. sternothyroideus
2 **V. jugularis int.** dext.
3 A. carotis communis dext.
4 V. cephalica dext.
5 **V. subclavia** dext.
6 **V. brachiocephalica** dext.
7 M. pectoralis major
8 M. pectoralis minor
9 Nodi lymphatici parasternales
10 A. et v. thoracica int.
11 Pleura costalis (margo ant.)
12 **Pericardium**
13 Costa V et VI – et m. serratus ant.
14 **Rec. costodiaphragmaticus**
15 M. obliquus ext. abdominis
16 M. rectus abdominis
17 Larynx – cartilago thyroidea
18 Gl. thyroidea
19 Trachea
20 N. vagus sin.
21 V. brachiocephalica sin.
22 **A. et v. thoracica int. sin.**
23 Thymus
24 **Pleura costalis**
25 Arcus costalis
26 **A. epigastrica sup.**
27 Pleura costalis (margo ant.)
28 **Diaphragma**
29 **Linea alba**
30 Vag. ant. m. recti abdomini

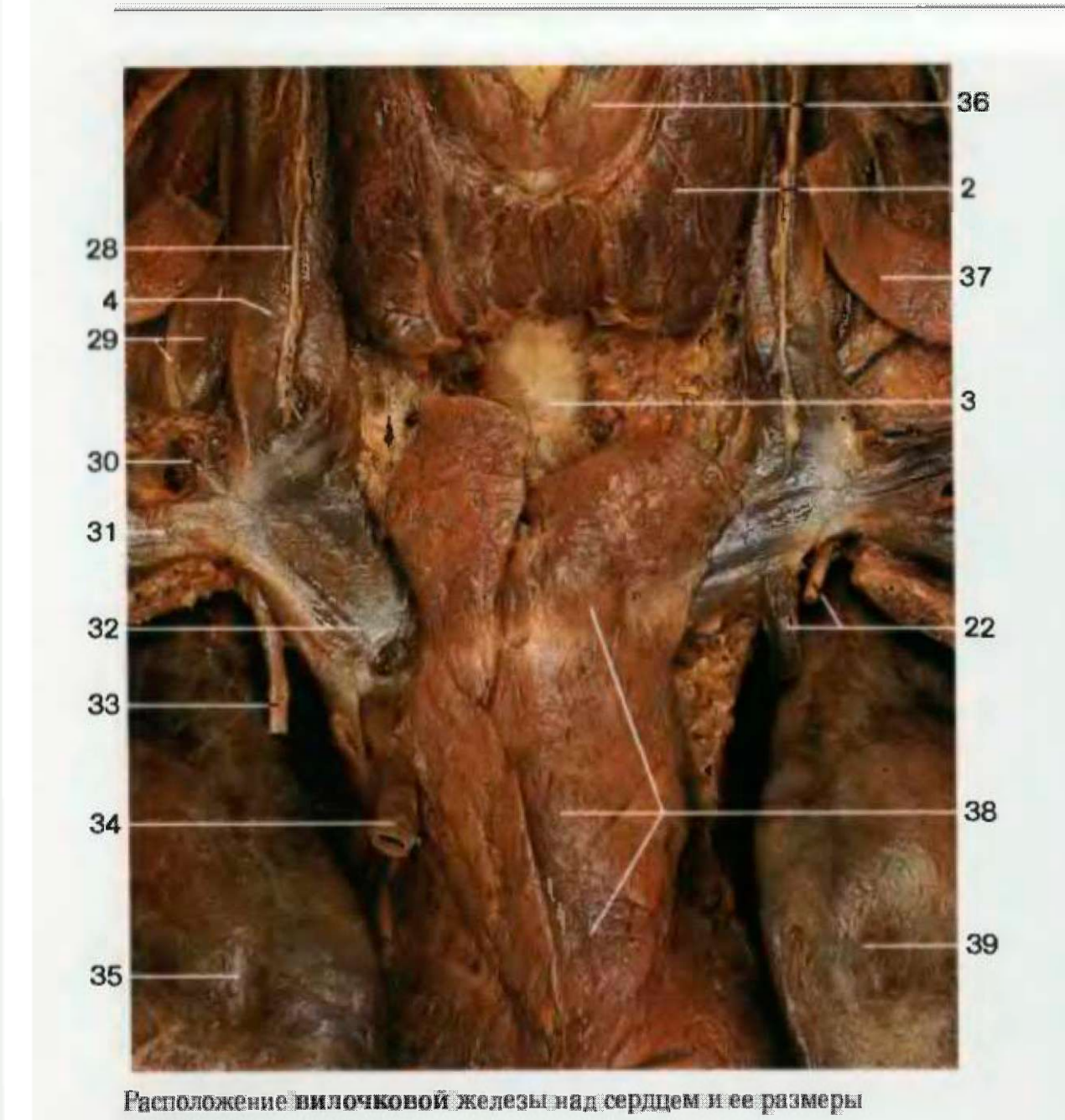

Расположение **вилочковой** железы над сердцем и ее размеры

1 Гортань (щитовидный хрящ)
2 Щитовидная железа
3 **Трахея**
4 Внутренняя яремная вена
5 Плечевое сплетение
6 Правая плечеголовная вена и общая сонная артерия
7 Правый диафрагмальный нерв
8 **Восходящая часть аорты**
9 Малая грудная мышца (рассечена)
10 Легочный ствол (покрыт перикардом)
11 **Реберная плевра**
12 Перикард и **сердце**
13 Передняя зубчатая мышца
14 Мечевидный отросток
15 Край реберной дуги
16 Наружная косая мышца живота
17 Грудино-щитовидная мышца (рассечена и отогнута)
18 Блуждающий нерв
19 Левая общая сонная артерия
20 Левый симпатический ствол
21 Левый возвратный гортанный нерв
22 Левая внутренняя грудная артерия и вена (рассечена)
23 Край реберной плевры
24 Межреберные нервы и сосуды
25 Верхняя надчревная артерия
26 Прямая мышца живота
27 **Диафрагма**
28 Шейная петля
29 Диафрагмальный нерв и передняя лестничная мышца
30 Наружная яремная вена (рассечена)
31 Правая подключичная вена
32 Правая плечеголовная вена
33 Внутренняя грудная артерия (рассечена)
34 Внутренняя грудная вена (рассечена)
35 Правое легкое
36 Перстне-щитовидная мышца
37 Лопаточно-подъязычная мышца
38 **Вилочковая железа**
39 Левое легкое

1 Larynx
2 Gl. thyroidea
3 **Trachea**
4 V. jugularis int. dext.
5 Plexus brachialis
6 V. brachiocephalica dext. et truncus brachiocephalicus
7 N. phrenicus dext.
8 **Pars ascendens aortae**
9 M. pectoralis minor
10 Truncus pulmonalis
11 **Pleura costalis**
12 Pericardium et **cor**
13 M. serratus ant.
14 Proc. xiphoideus
15 Arcus costalis
16 M. obliquus ext. abdominis
17 M. sternothyroideus
18 N. vagus
19 A. carotis communis sin.
20 Truncus syphatheticus sin.
21 N. laryngeus recurrens sin.
22 A. et v. thoracica int.
23 Margo pleurae costalis
24 Nn., aa. et vv. intercostales
25 A. epigastrica sup.
26 M. rectus abdominis
27 **Diaphragma**
28 Ramus muscularis ansae cervicalis
29 N. phrenicus dext. et m. scalenus ant.
30 V. jugularis ext.
31 V. subclavia dext.
32 V. brachiocephalica dext.
33 A. thoracica int. dextra
34 V. thoracica int.
35 Pulmo dext.
36 M. cricothyroideus
37 M. omohyoideus
38 **Thymus**
39 Pulmo sin.

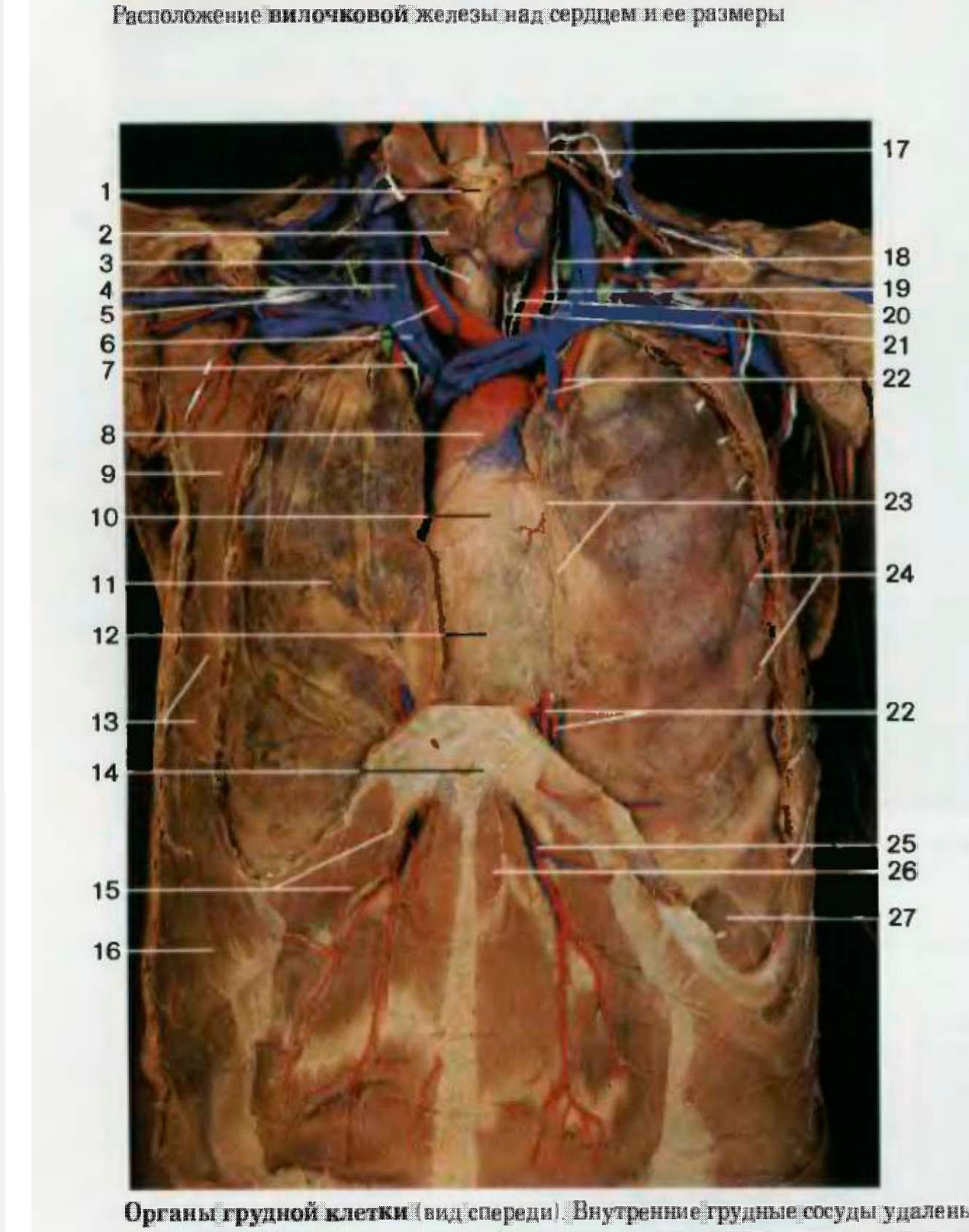

Органы грудной клетки (вид спереди). Внутренние грудные сосуды удалены и передние края плевры и легких слегка отогнуты, видно **переднее** и **среднее средостение,** включая **сердце** и **крупные сосуды**

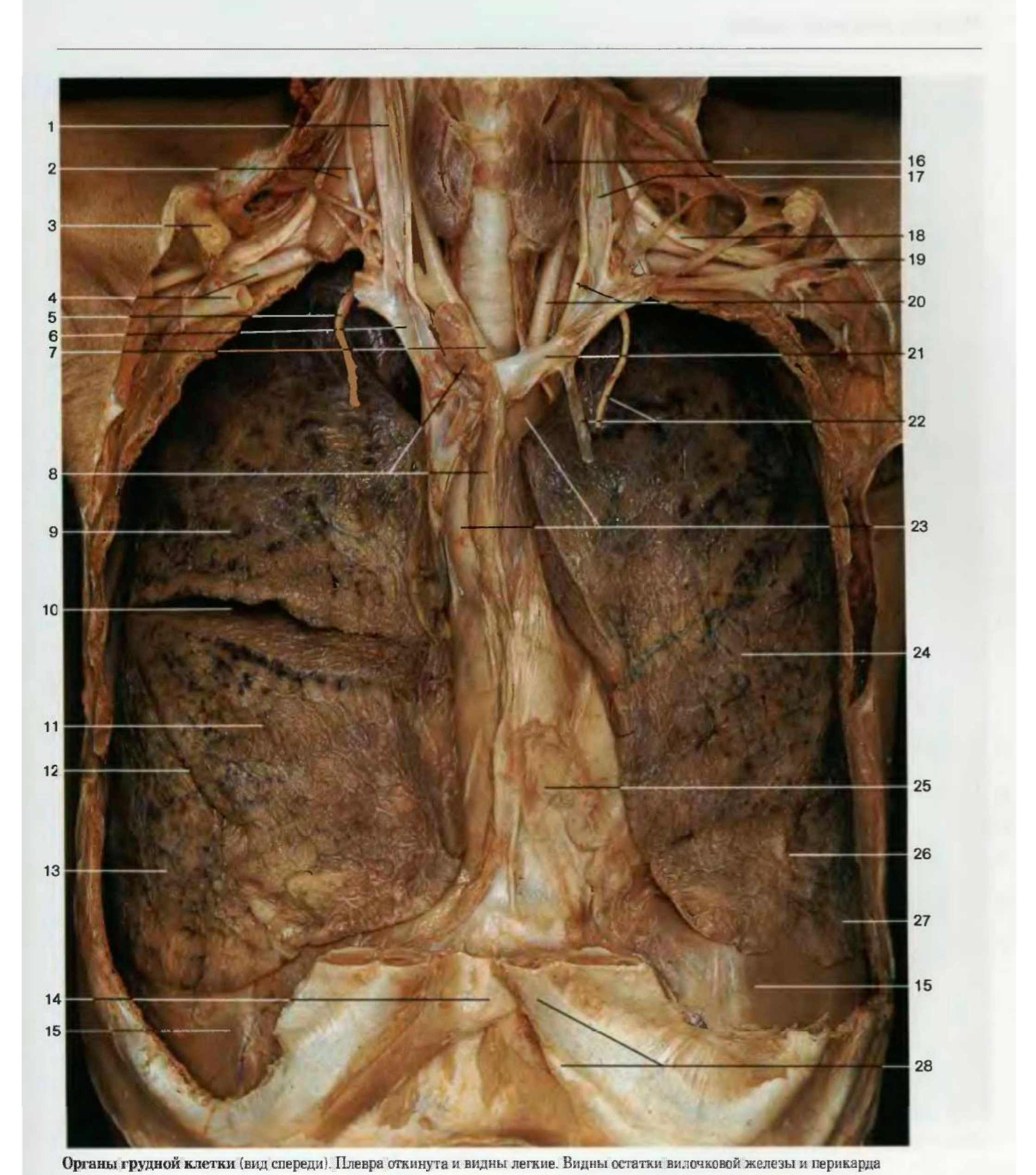

Органы грудной клетки (вид спереди). Плевра откинута и видны легкие. Видны остатки вилочковой железы и перикарда

1 Правая внутренняя яремная вена
2 Диафрагмальный нерв и передняя лестничная мышца
3 Ключица (рассечена)
4 Правые подключичная артерия и вена
5 Внутренняя грудная артерия
6 **Правая плечеголовная вена**
7 Плечеголовной ствол
8 Вилочковая железа (атрофирована)
9 Верхняя доля правого **легкого**
10 Горизонтальная щель правого легкого (неполная)
11 Средняя доля правого легкого
12 Косая щель правого **легкого**
13 Нижняя доля правого легкого
14 Мечевидный отросток
15 **Диафрагма**
16 **Щитовидная железа**
17 Левая внутренняя яремная вена
18 Плечевое сплетение
19 Левая головная вена
20 Левые общая сонная артерия и блуждающий нерв
21 **Левая плечеголовная вена**
22 Внутренняя грудная артерия и вены (рассечены)
23 **Восходящая часть аорты** и дуга аорты
24 Верхняя доля левого **легкого**
25 **Перикард**
26 Косая щель левого легкого
27 Нижняя доля левого легкого
28 Края реберной дуги

1 V. jugularis int. dext.
2 N. phrenicus dext. et m. scalenus ant.
3 Clavicula
4 A. et v. subclavia dext.
5 A. thoracica int.
6 **V. brachiocephalica dext.**
7 Truncus brachiocephalicus
8 Thymus (trigonum thymicum)
9 Lobus sup. **pulmonis dext.**
10 Fissura horizontalis
11 Lobus medius pulmonid dext.
12 Fissura **obliqua dext.**
13 Lobus inf. pulmonis dext.
14 Processus xiphoideus
15 **Diaphragma**
16 **Gl. thyroidea**
17 V. jugularis int. sin.
18 Plexus brachialis
19 V. cephalics sin.
20 A. cephalica sin. et n. vagus sin.
21 **V. brachiocephalica sin.**
22 A. et v. thoracica int.
23 **Pars ascendens aortae** et arcus aortae
24 Lobus sup. **pulmonis sin.**
25 **Pericardium**
26 Fissura obliqua sin.
27 Lobus inf. pulmonis sin.
28 Arcus costalis