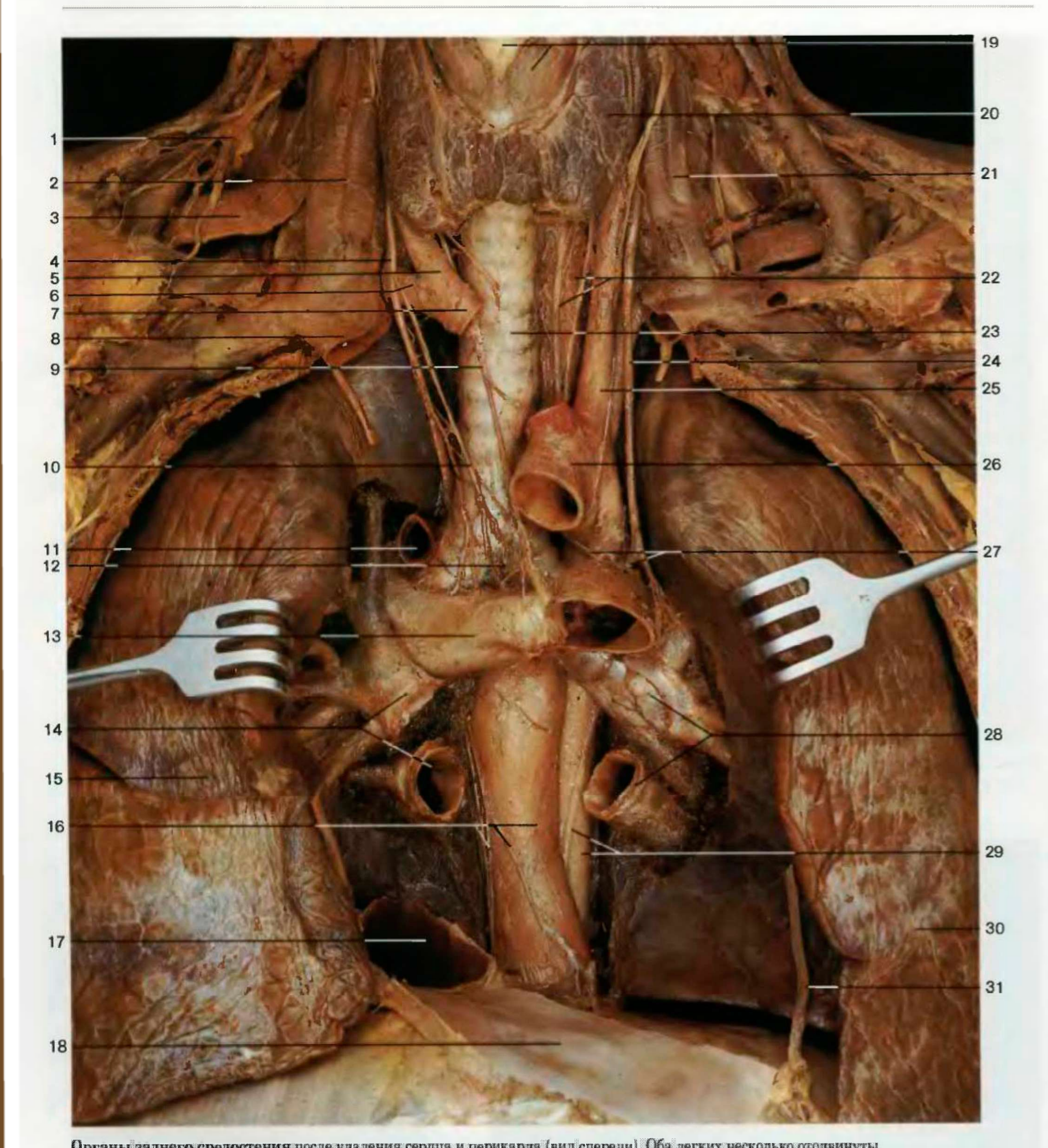

Органы заднего средостения после удаления сердца и перикарда (вид спереди). Оба легких несколько отодвинуты

1 Надключичные нервы
2 Внутренняя яремная вена
3 Лопаточно-подъязычная мышца
4 Правый блуждающий нерв
5 Правая общая сонная артерия
6 Правая надключичная артерия
7 Плечеголовной ствол
8 Правая плечеголовная вена
9 Верхняя шейная кардиальная ветвь блуждающего нерва
10 Нижняя шейная кардиальная ветвь блуждающего нерва
11 Дуга непарной вены (рассечена)
12 Бифуркация трахеи
13 Правая **легочная артерия**
14 Правые **легочные вены**
15 Правое легкое
16 **Пищевод** ветви (правого блуждающего нерва)
17 Нижняя полая вена
18 Перикард
19 Гортань (щитовидный хрящ, перстне-щитовидная мышца)
20 Щитовидная железа
21 Внутренняя яремная вена
22 Пищевод и левый возвратный гортанный нерв
23 **Трахея**
24 **Левый блуждающий нерв**
25 Левая общая сонная артерия
26 Дуга аорты
27 Левый возвратный гортанный нерв, ответвление блуждающего нерва
28 Левые легочные вены
29 **Грудная аорта** и левый блуждающий нерв
30 Левое легкое
31 Левый диафрагмальный нерв (рассечен)

1 Nn. supraclaviculares
2 V. jugularis int.
3 M. omohyoideus
4 N. vagus dext.
5 A. carotis communis dext.
6 A. subclavia dext.
7 Truncus brachiocephalicus
8 V. brachiocephalica dext.
9 R. cardiacus cervicalis sup.
10 Rr. cardiaci cervicales inf.
11 V. azygos
12 Bifurcatio tracheae
13 **A. pulmonalis dext.**
14 **Vv. pulmonales dext.**
15 Pulmo dext.
16 **Oesophagus**
17 V. cava inf.
18 Pericardium
19 Larynx et m. cricothyroideus
20 Gl. thyroidea
21 V. jugularis int.
22 Oesophagus et n. laryngeus recurrens sin.
23 **Trachea**
24 N. vagus sin.
25 A. carotis communis sin.
26 Arcus aortae
27 N. laryngeus recurrens sin.
28 Vv. pulmonales sin.
29 Aorta thoracica
30 Pulmo sin.
31 N. phrenicus

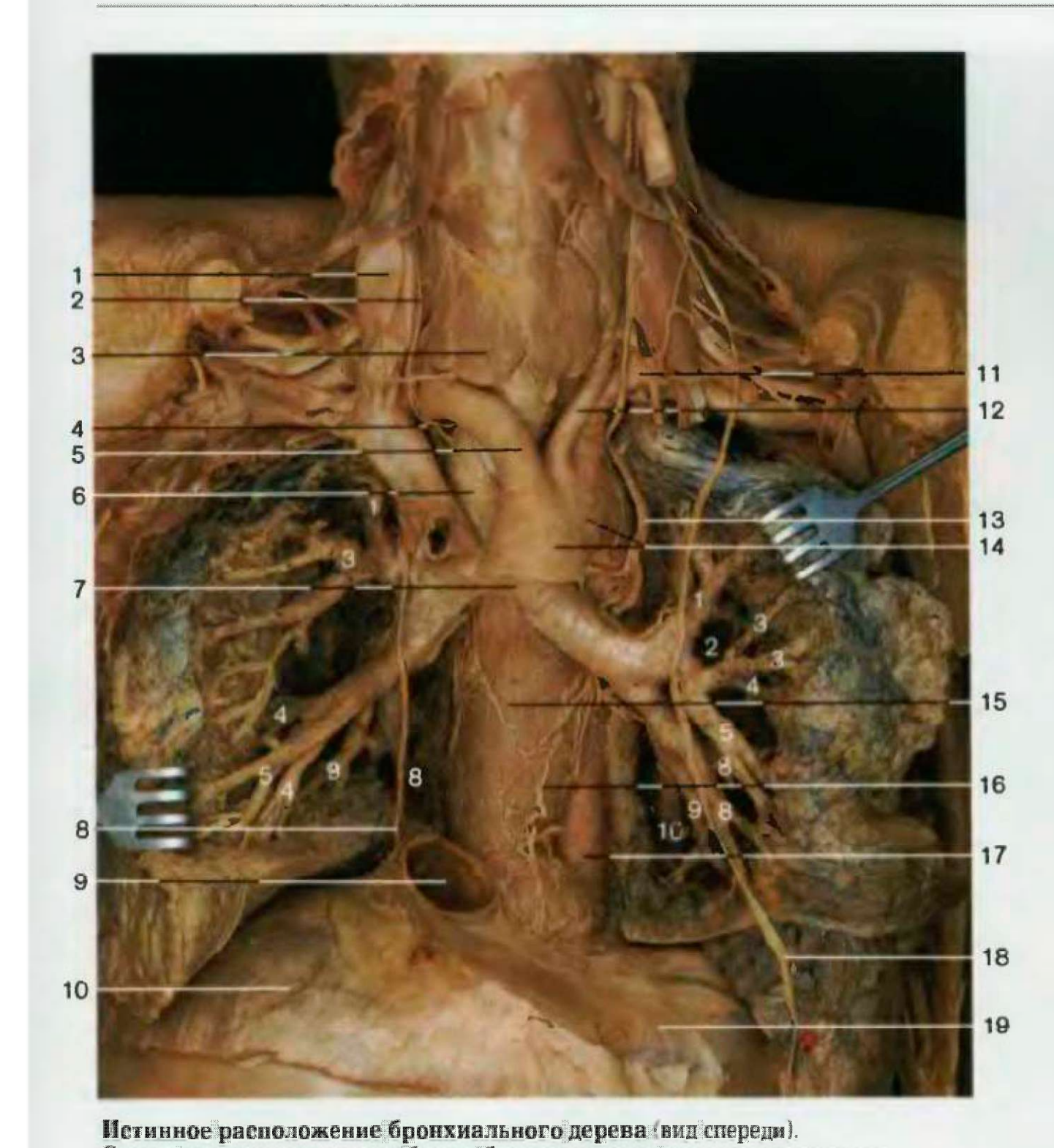

1 Внутренняя яремная вена
2 Правый блуждающий нерв
3 **Щитовидная железа**
4 Правый возвратный гортанный нерв
5 Плечеголовной ствол
6 Трахея
7 **Бифуркация трахеи**
8 **Правый диафрагмальный нерв**
9 Нижняя полая вена
10 Диафрагма
11 Левая подключичная артерия
12 Левая общая сонная артерия
13 **Левый блуждающий нерв**
14 Дуга аорты
15 **Пищевод**
16 Сплетение пищевода
17 Грудная аорта
18 **Левый диафрагмальный нерв**
19 Перикард в области сухожильного центра диафрагмы
20 Правая легочная артерия
21 Левая легочная артерия
22 Лимфатические узлы трахеи
23 Верхние трахео-бронхиальные лимфатические узлы
24 Бронхо-пульмональные лимфатические узлы

1 V. jugularis int.
2 N. vagus dext.
3 **Gl. thyroidea**
4 N. laryngeus recurrens dext.
5 Truncus brachiocephalicus
6 Trachea
7 **Bifurcatio tracheae**
8 **N. phrenicus dext.**
9 V. cava inf.
10 Diaphragma
11 A. subclavia sin.
12 A carotis communis sin.
13 **N. vagus sin.**
14 Arcus aortae
15 **Oesophagus**
16 Plexus oesophageus
17 Aorta thoracica
18 **N. phrenicus sin.**
19 Pericardium (centrum tendineum diaphragmatis)
20 A. pulmonalis dext.
21 A. pulmonalis sin.
22 Nodi lymphatici paratracheales
23 Nodi lymphatici tracheobronchiales sup.
24 Nodi lymphatici bronchopulmonales

Истинное расположение бронхиального дерева (вид спереди).
Сердце и перикард удалены; бронхи бронхо-легочных сегментов рассечены.
1–10 = номера сегментов

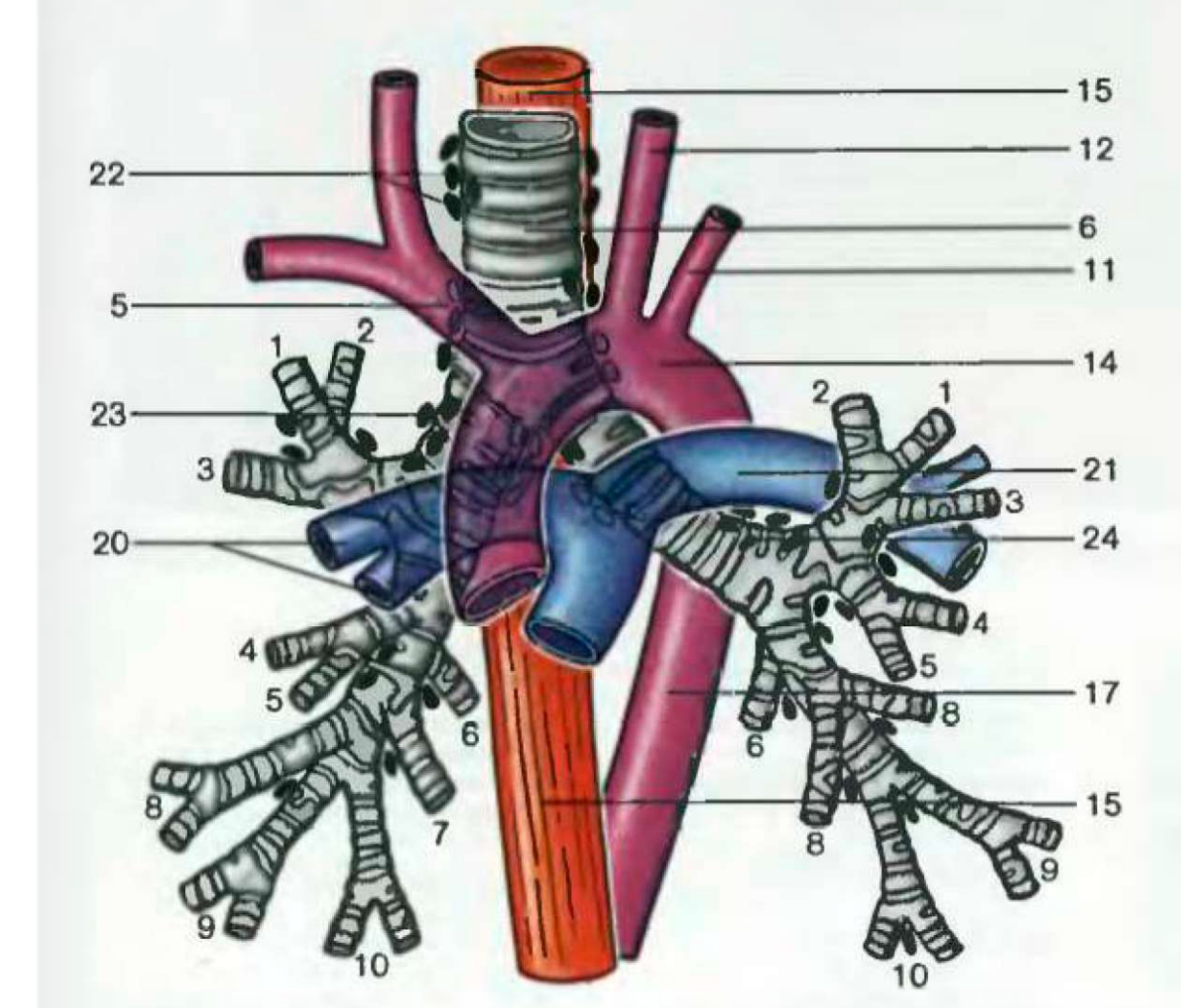

Расположение аорты, легочного ствола и пищевода по отношению к трахее и бронхиальному дереву (схема)
1–10 = номера сегментов (сравните со стр. 230 и 235)

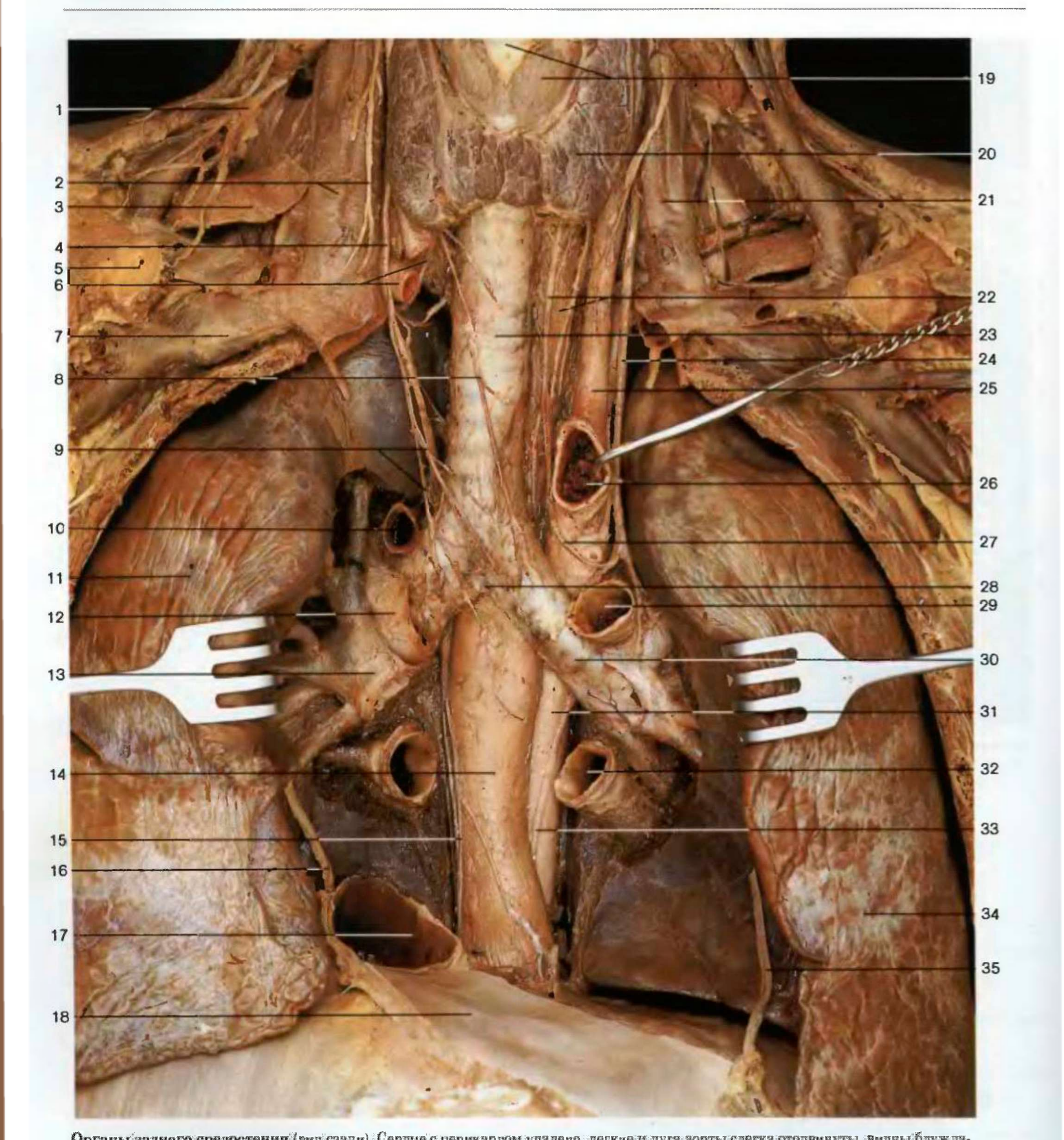

Органы заднего средостения (вид сзади). Сердце с перикардом удалено, легкие и дуга аорты слегка отодвинуты, видны блуждающие нервы и их ветви

1 Надключичные нервы
2 Правая внутренняя яремная вена с шейной петлей
3 Лопаточно-подъязычная мышца
4 **Правый блуждающий нерв**
5 Ключица
6 Правая подключичная артерия и возвратный гортанный нерв
7 Правая подключичная вена
8 Верхняя шейная кардиальная ветвь блуждающего нерва
9 Нижняя шейная кардиальная ветвь блуждающего нерва
10 Дуга непарной вены (рассечена)
11 **Правое легкое**
12 **Правая легочная артерия**
13 **Правые легочные вены**
14 **Пищевод**
15 Сплетение пищевода
16 Правый диафрагмальный нерв
17 Нижняя полая вена
18 Перикард, выстилающий диафрагму
19 Гортань (щитовидный хрящ и перстне-щитовидная мышца)
20 Щитовидная железа
21 Левая внутренняя яремная вена
22 Пищевод и левый возвратный гортанный нерв
23 Трахея
24 **Левый блуждающий нерв**
25 Левая общая сонная артерия
26 Дуга аорты
27 Левый возвратный гортанный нерв
28 **Бифуркация трахеи**
29 **Левая легочная артерия**
30 Левый первичный бронх
31 Нисходящая часть аорты
32 Левые легочные вены
33 Ветвь левого блуждающего нерва
34 **Левое легкое**
35 Левый диафрагмальный нерв (рассечен)

1 Nn. supraclaviculares
2 V. jugularis ext. dext. et ansa cervicalis
3 M. omohyoideus – venter inf.
4 **N. vagus dext.**
5 Clavicula
6 A. subclavia dext. et n. laryngeus recurrens dext.
7 V. subclavia dext.
8 R. cardiacus cervicalis sup.
9 Rr. cardiaci cervicales inf. n. vagi dext.
10 V. azygos
11 **Pulmo dext.**
12 **A. pulmonalis dext.**
13 **Vv. pulmonales dext.**
14 **Oesophagus**
15 Plexus oesophageus
16 N. phrenicus dext.
17 V. cava inf.
18 Pericardium
19 Larynx et m. cricothyroideus
20 Gl. thyroidea
21 V. jugularis int. sin.
22 Oesophagus et n. laryngeus inf. sin.
23 Trachea
24 **N. vagus sin.**
25 A. carotis communis sin.
26 Arcus aortae
27 N. laryngeus recurrens sin.
28 **Bifurcatio trachea**
29 **A. pulmonalis sin.**
30 Bronchus principalis sin.
31 Pars descendens aortae
32 Vv. pulmonales sin.
33 R. n. vagi sin.
34 **Pulmo sin.**
35 N. phrenicus sin.

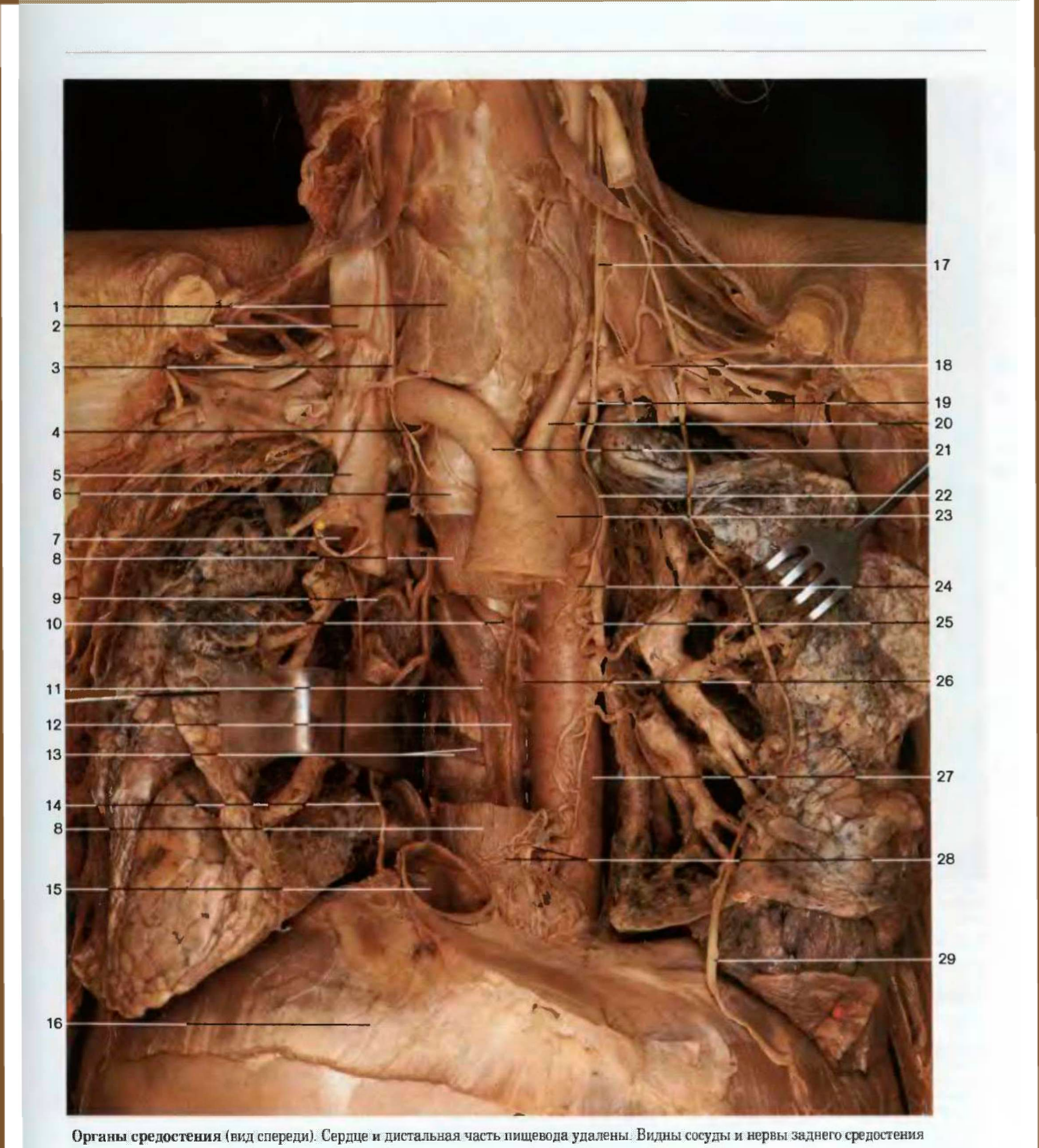

Органы средостения (вид спереди). Сердце и дистальная часть пищевода удалены. Видны сосуды и нервы заднего средостения

1 Щитовидная железа
2 Правая внутренняя яремная вена
3 Правый блуждающий нерв
4 Точка, где правый возвратный гортанный нерв отделяется от блуждающего нерва
5 Правая плечеголовная вена
6 Трахея
7 Левая плечеголовная вена
8 Пищевод
9 Правая бронхиальная артерия
10 Задняя межреберная артерия
11 **Непарная вена**
12 **Грудной проток**
13 Задние межреберная артерия и вена (спереди от позвоночного столба)
14 Правый диафрагмальный нерв
15 Нижняя полая вена
16 Диафрагма
17 **Левый блуждающий нерв**
18 Щито-шейный ствол
19 Левая подключичная артерия
20 Левая общая сонная артерия
21 Плечеголовной ствол
22 Левый блуждающий нерв
23 **Дуга аорты**
24 Левый возвратный гортанный нерв
25 Левая бронхиальная артерия
26 Лимфатический узел
27 Грудная аорта
28 Сплетение пищевода
29 Левый диафрагмальный нерв

1 Gl. thyroidea
2 V. jugularis int. dext.
3 N. vagus dext.
4 N. laryngeus recurrens dext.
5 V. brachiocephalica dext.
6 Trachea
7 V. brachiocephalica sin.
8 Oesophagus
9 A. bronchialis dext.
10 A. intercostalis post.
11 **V. azygos**
12 **Ductus thoracicus**
13 A. et v. intercostalis post.
14 N. phrenicus dext.
15 V. cava inf.
16 Diaphragma
17 **N. vagus sin.**
18 Truncus thyrocervicalis
19 A. subclavia sin.
20 A. carotis communis
21 Truncus brachiocephalicus
22 N. vagus sin.
23 **Arcus aortae**
24 N. laryngeus recurrens sin.
25 A. bronchialis sin.
26 Nodi lymphatici
27 Aorta thoracica
28 Plexus oesophageus
29 N. phrenuicus sin.

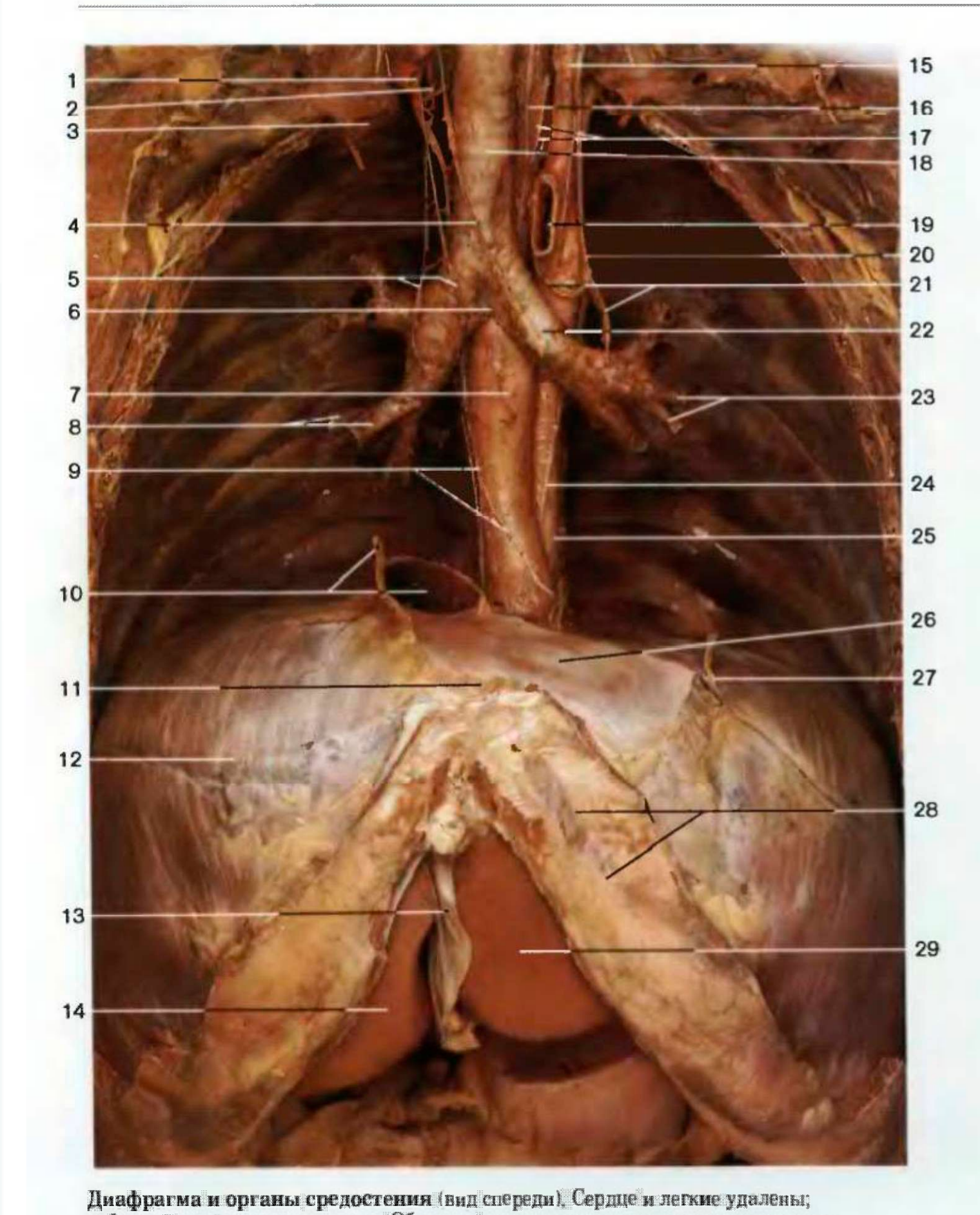

Диафрагма и органы средостения (вид спереди). Сердце и легкие удалены; реберный край остался на месте. Обратите внимание на различное расположение левого и правого блуждающих нервов

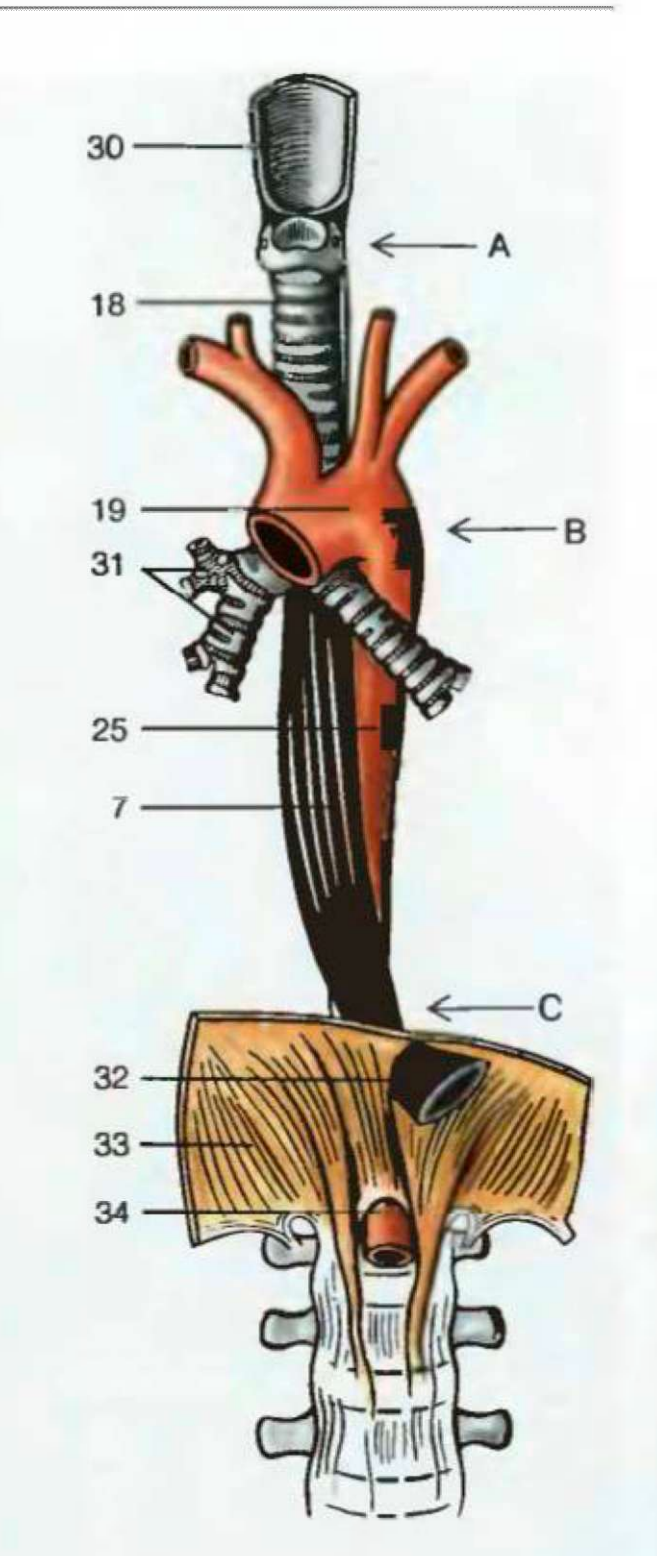

Органы заднего средостения (вид спереди) (схема). Показаны три зоны сужения пищевода:
A – на уровне перстневидного хряща;
B – на уровне дуги аорты;
C – на уровне диафрагмы

1 Правая подключичная артерия
2 Правый возвратный гортанный нерв
3 Правая плечеголовная вена
4 Верхний шейный кардиальный нерв
5 Нижние шейные кардиальные нервы и легочные ветви
6 **Бифуркация трахеи**
7 **Пищевод** (грудной отдел)
8 Бронхи латерального и медиального сегментов средней доли
9 Сплетение пищевода и ветви правого блуждающего нерва
10 Нижняя полая вена и правый диафрагмальный нерв (отрезан)
11 Грудинная часть диафрагмы
12 Реберная часть **диафрагмы**
13 Серповидная связка печени
14 Печень (квадратная доля)
15 Левая общая сонная артерия
16 Левый возвратный гортанный нерв
17 Пищеводные ветви левого блуждающего нерва и пищевод
18 **Трахея**
19 Дуга аорты
20 Левый блуждающий нерв
21 Левый возвратный гортанный нерв с нижним кардиальным нервом
22 Главные левые бронхи
23 Верхний и нижний язычковые бронхи
24 Пищеводное сплетение левого блуждающего нерва
25 **Нисходящая часть аорты**
26 Сухожильный центр диафрагмы, покрытый перикардом
27 Левый диафрагмальный нерв (рассечен)
28 Край реберной дуги
29 **Печень,** левая доля
30 Глотка
31 Бронхи второго порядка
32 Пищевод (брюшная часть)
33 Диафрагма
34 Брюшная аорта

1 A. subclavia dext.
2 N. laryngeus recurrens dext.
3 V. brachiocephalica dext.
4 R. cardiacus cervicalis sup.
5 Rr. cardiaci cervicales inf. et rr. pulmonales
6 **Bifurcatio tracheae**
7 **Oesophagus** – pars thoracica
8 Bronchi segmentales
9 Plexus oesophageus
10 V. cava inf. et n. phrenicus dext.
11 Pars sternalis diaphragmatis
12 Pars costalis **diaphragmatis**
13 Lig. falciforme hepatis
14 Lobus quadratus heparis
15 A. carotis communis sin.
16 N. laryngeus recurrens sin.
17 Rr. oesophagei n. vagi et oesophagus
18 **Trachea**
19 Arcus aortae
20 N. vagus sin.
21 N. laryngeus recurrens sin. et r. cardiacus inf.
22 Bronchus principalis sin.
23 Bronchi segmentales
24 Plexus oesophageus – r. n. vagi sin.
25 **Aorta thoracica**
26 Centrum tendineum
27 N. phrenicus
28 Arcus costalis
29 **Lobus hepatis sin.**
30 Pharynx
31 Bronchi
32 Oesophagus – pars abdominalis
33 Diaphragma
34 Aorta abdominalis

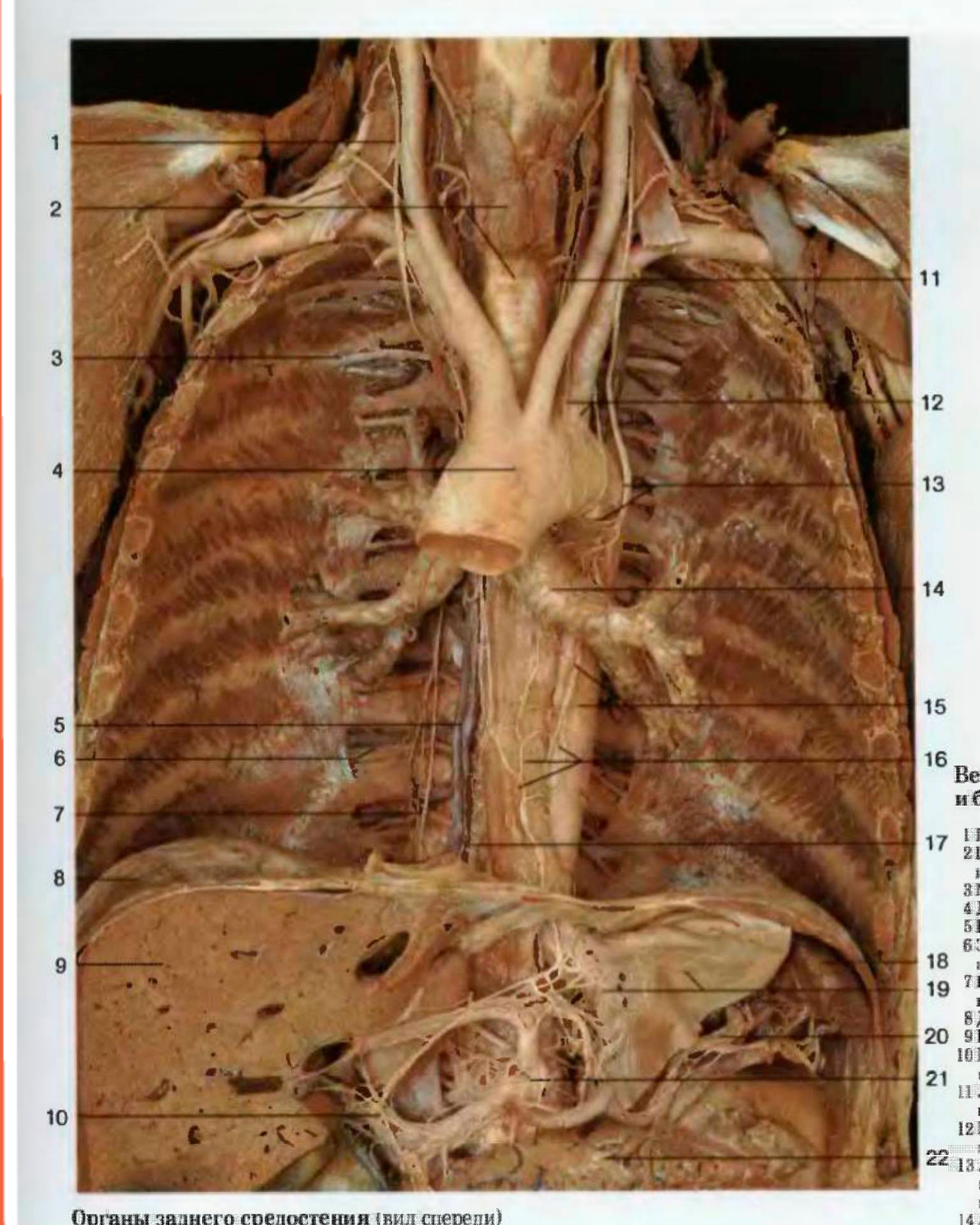

Органы заднего средостения (вид спереди)

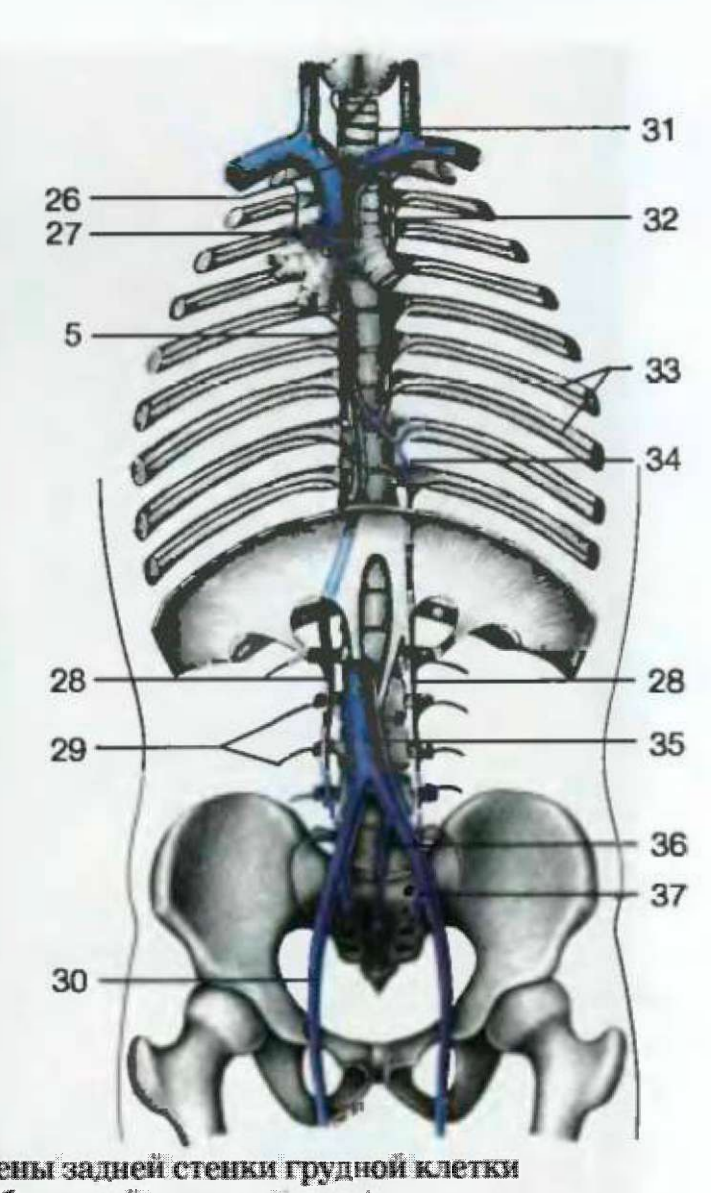

Вены задней стенки грудной клетки и брюшной полости (схема)

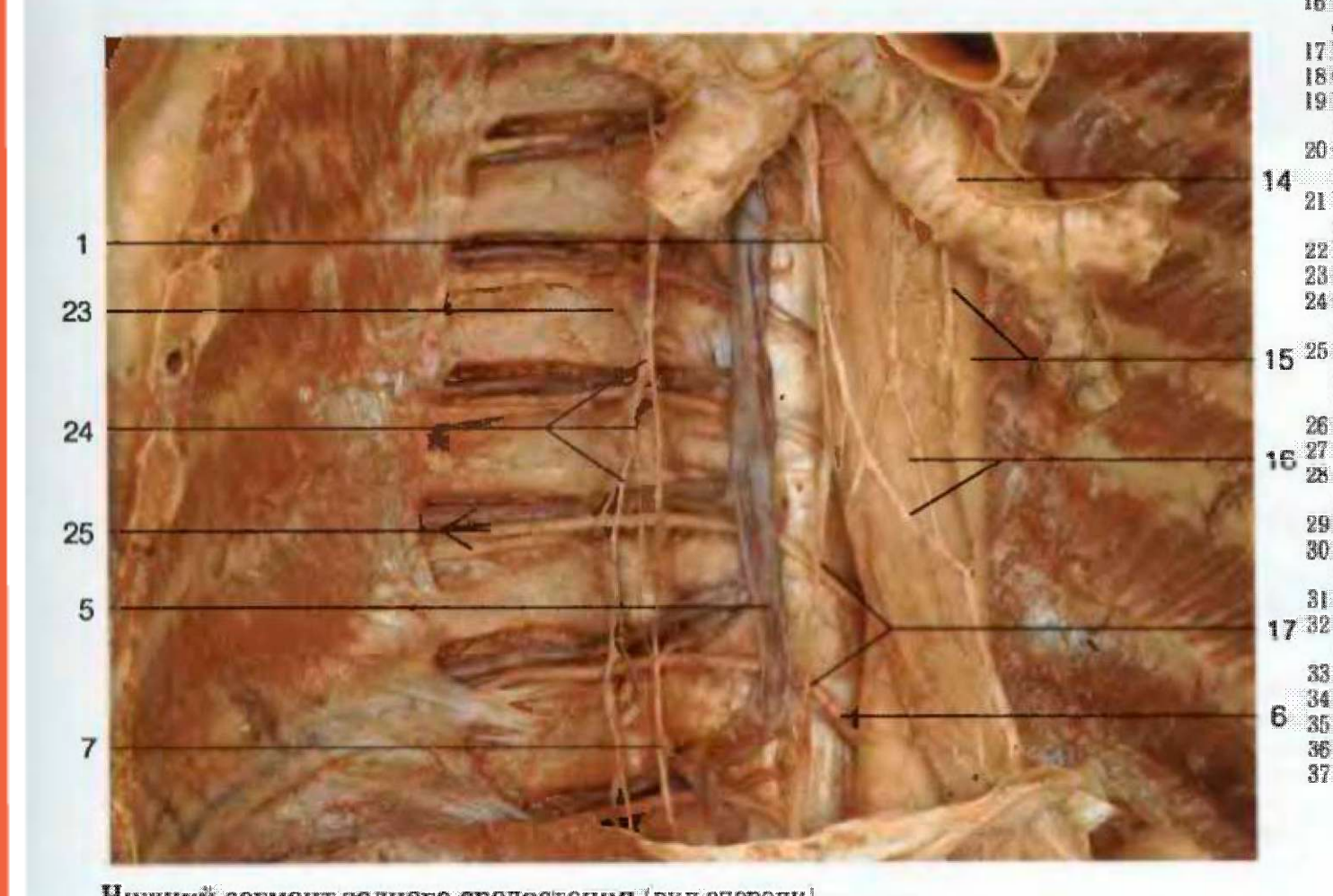

Нижний сегмент заднего средостения (вид спереди)

1 Правый блуждающий нерв
2 Щитовидная железа и трахея
3 Межреберный нерв
4 Дуга аорты
5 **Непарная вена**
6 Задняя межреберная артерия
7 **Большой внутренностный нерв**
8 Диафрагма
9 Печень
10 Надпеченочная артерия и печеночное сплетение
11 Левый возвратный гортанный нерв
12 Нижние шейные кардиальные нервы
13 Левый блуждающий нерв и возвратный гортанный нерв
14 Левые главные бронхи
15 Грудная аорта и левый блуждающий нерв
16 Пищевод и пищеводное сплетение
17 **Грудной проток**
18 Селезенка
19 Переднее сплетение желудка и желудок (рассечен)
20 Селезеночная артерия и селезеночное сплетение
21 **Чревный ствол и чревное сплетение**
22 Поджелудочная железа
23 Соединяющие ветви
24 **Симпатический ствол и симпатический узел**
25 **Задняя межреберная артерия и вена и межреберный нерв**
26 Правая плечеголовная вена
27 Верхняя полая вена
28 Восходящая поясничная вена
29 Поясничные вены
30 Правая наружная подвздошная вена
31 Трахея
32 Восходящая полунепарная вена
33 Задние межреберные вены
34 Полунепарная вена
35 Нижняя полая вена
36 Средняя крестцовая вена
37 Нижняя подвздошная вена

1 N. vagus dext.
2 Gl. thyroidea et trachea
3 N. intercostalis
4 Arcus aortae
5 **V. azygos**
6 A. intercostalis post.
7 **N. splanchnicus major**
8 Diaphragma
9 Hepar
10 A. hepatica propria et **plexus** hepaticus
11 N. laryngeus recurrens sin.
12 Rr. cardiaci cervicales inf.
13 N. vagus sin. et n. laryngeus recurrens sin.
14 Bronchus principalis sin.
15 Aorta thoracica et n. vagus sin.
16 Oesophagus et plexus oesophageus
17 **Ductus thoracicus**
18 Lien
19 Plexus gastricus ant. et gaster
20 A. lienalis et plexus lienalis
21 **Truncus coeliacus** et **plexus coeliacus**
22 Pancreas
23 R. communicans
24 **Truncus sympathicus**
25 **V. et a. intercostalis post.** et **n. intercostalis**
26 V. brachiocephalica dext.
27 V. cava sup.
28 V. lumbalis ascendens
29 Vv. lumbales
30 V. iliaca ext. dext.
31 Trachea
32 V. hemiazygos accessoria
33 Vv. intercostales post.
34 V. hemiazygos
35 V. cava inf.
36 V. sacralis mediana
37 V. iliaca int.

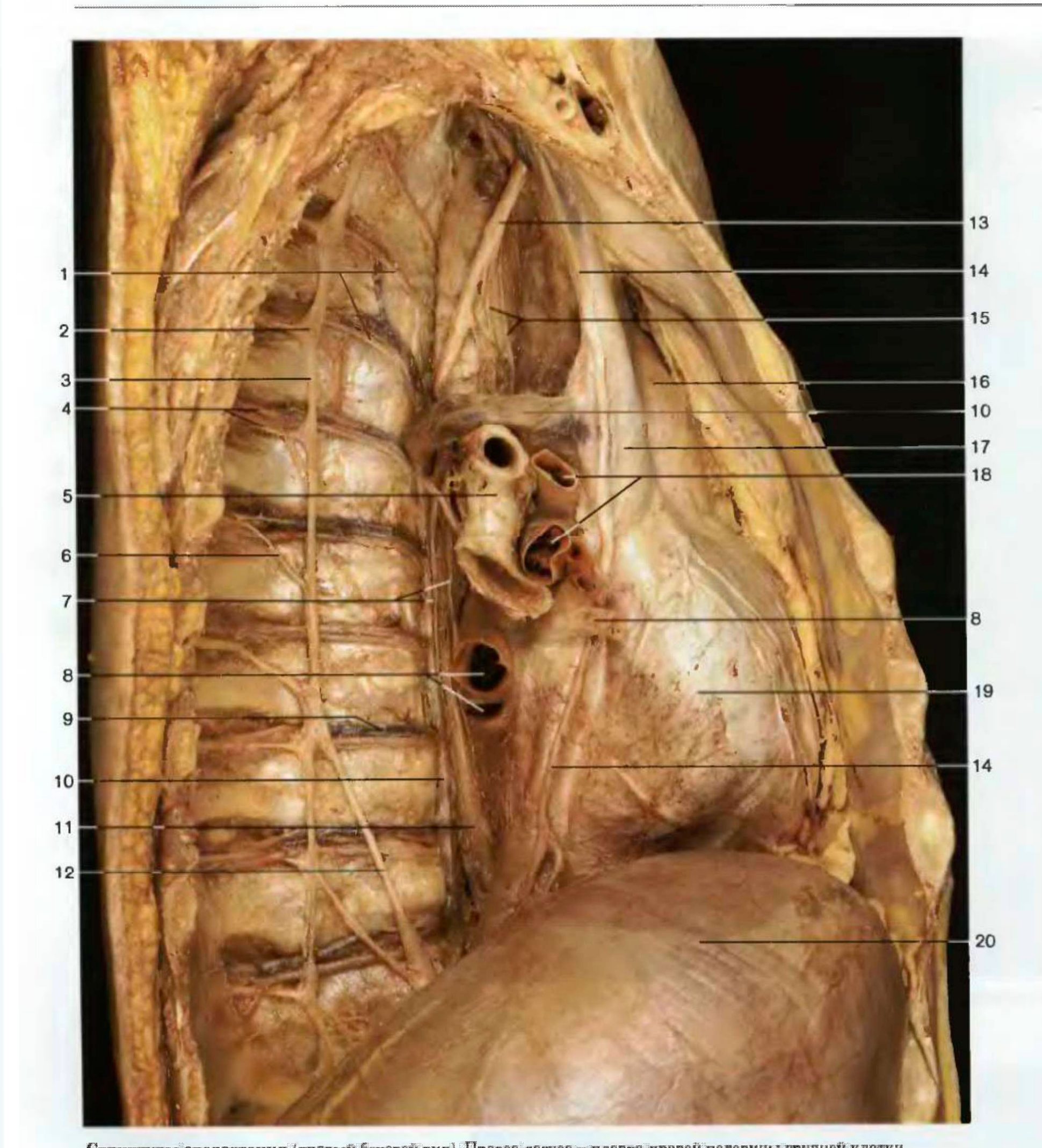

Структуры средостения (правый боковой вид). Правое легкое и плевра правой половины грудной клетки удалены

1 Задние межреберные артерии
2 Узел симпатического ствола
3 **Симпатический ствол**
4 Сосуды и нервы межреберного пространства (вверху: задняя межреберная вена и артерия и межреберный нерв)
5 Правые главные бронхи
6 Соединительные ветви симпатического ствола
7 Сплетение пищевода (ветви правого блуждающего нерва)
8 Легочные вены
9 Задняя межреберная вена
10 **Непарная вена**
11 Пищевод
12 Большой внутренностный нерв
13 **Правый блуждающий нерв**
14 **Правый диафрагмальный нерв**
15 Нижние шейные кардиальные ветви блуждающего нерва
16 **Дуга аорты**
17 Верхняя полая вена
18 Правая легочная артерия
19 **Сердце с перикардом**
20 Диафрагма

1 Aa. intercostales post.
2 Gangll. trunci sympathici
3 **Truncus sympathicus**
4 V., a. et n. intercostalis
5 Bronchus principalis dext.
6 Rr. communicantes trunci sympathici
7 Plexus oesophageus – r. n. vagi dext.
8 Vv. pulmonales dext.
9 V. intercostalis post.
10 **V. azygos**
11 Oesophagus
12 N. splanchnicus major
13 **N. vagus dext.**
14 **N. phrenicus dext.**
15 Rr. cardiaci cervicales inf. n. vagi
16 **Arcus aortae**
17 V. cava sup.
18 A. pulmonalis dext.
19 **Cor et pericardium**
20 Diaphragma

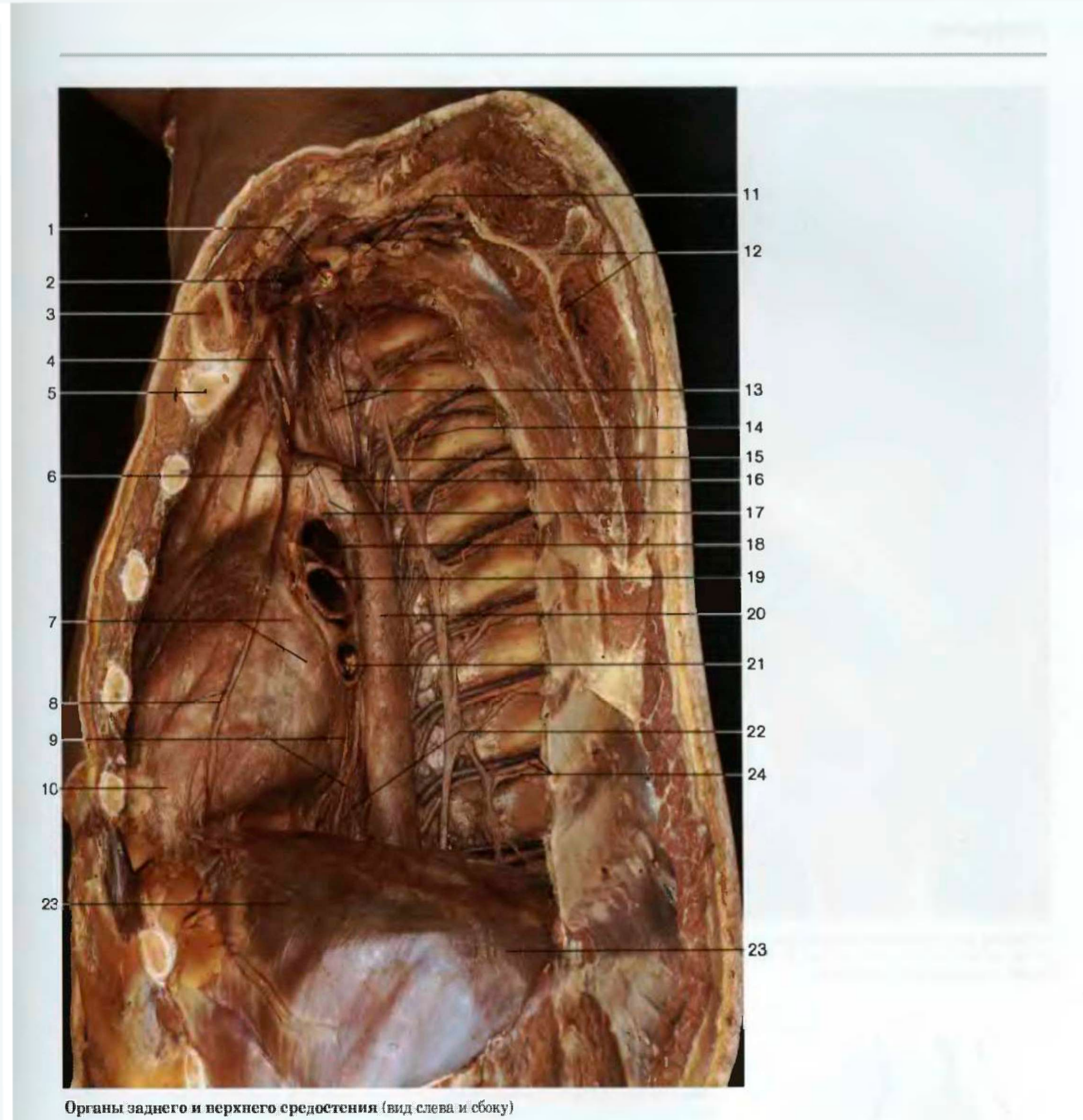

Органы заднего и верхнего средостения (вид слева и сбоку)

1 Подключичная артерия
2 Подключичная вена
3 Ключица (рассечена)
4 **Левый блуждающий нерв**
5 Первое ребро (рассечено)
6 Левая верхняя межреберная вена
7 **Левое предсердие с перикардом**
8 **Левый диафрагмальный нерв** и перикардо-диафрагмальные артерия и вена
9 Пищеводное сплетение (ветви, отделившиеся от левого блуждающего нерва)
10 **Верхушка сердца с перикардом**
11 Плечевое сплетение
12 Лопатка (рассечена)
13 Задние межреберные артерии
14 Соединительные ветви симпатического ствола
15 **Симпатический ствол**
16 Дуга аорты
17 Левый блуждающий нерв и левый возвратный гортанный нерв
18 Левая легочная артерия
19 Левые главные бронхи
20 **Грудная аорта**
21 Легочная вена
22 Пищевод (грудной отдел)
23 **Диафрагма**
24 Задние межреберная артерия и вена и межреберный нерв

1 A. subclavia
2 V. subclavia
3 Clavicula
4 **N. vagus sin.**
5 Costa I
6 V. intercostalis sup. sin.
7 **Atrium sin. et pericardium**
8 **N. phrenicus sin.** et a. v. pericaridophrenica
9 Plexus oesophageus
10 **Apex cordis et pericardium**
11 Plexus brachialis
12 Scapula
13 Aa. intercostales post.
14 R. communicans albus
15 **Truneus sympaticus**
16 Arcus aortae
17 N. vagus sin. et n. laryngeus recurrens
18 A. pulmonalis sin.
19 Bronchus principalis sin.
20 **Aorta thoracica**
21 V. pulmonalis
22 Oesophagus – pars thoracica
23 **Diaphragma**
24 A. et v. intercostalis post. et n. intercostalis