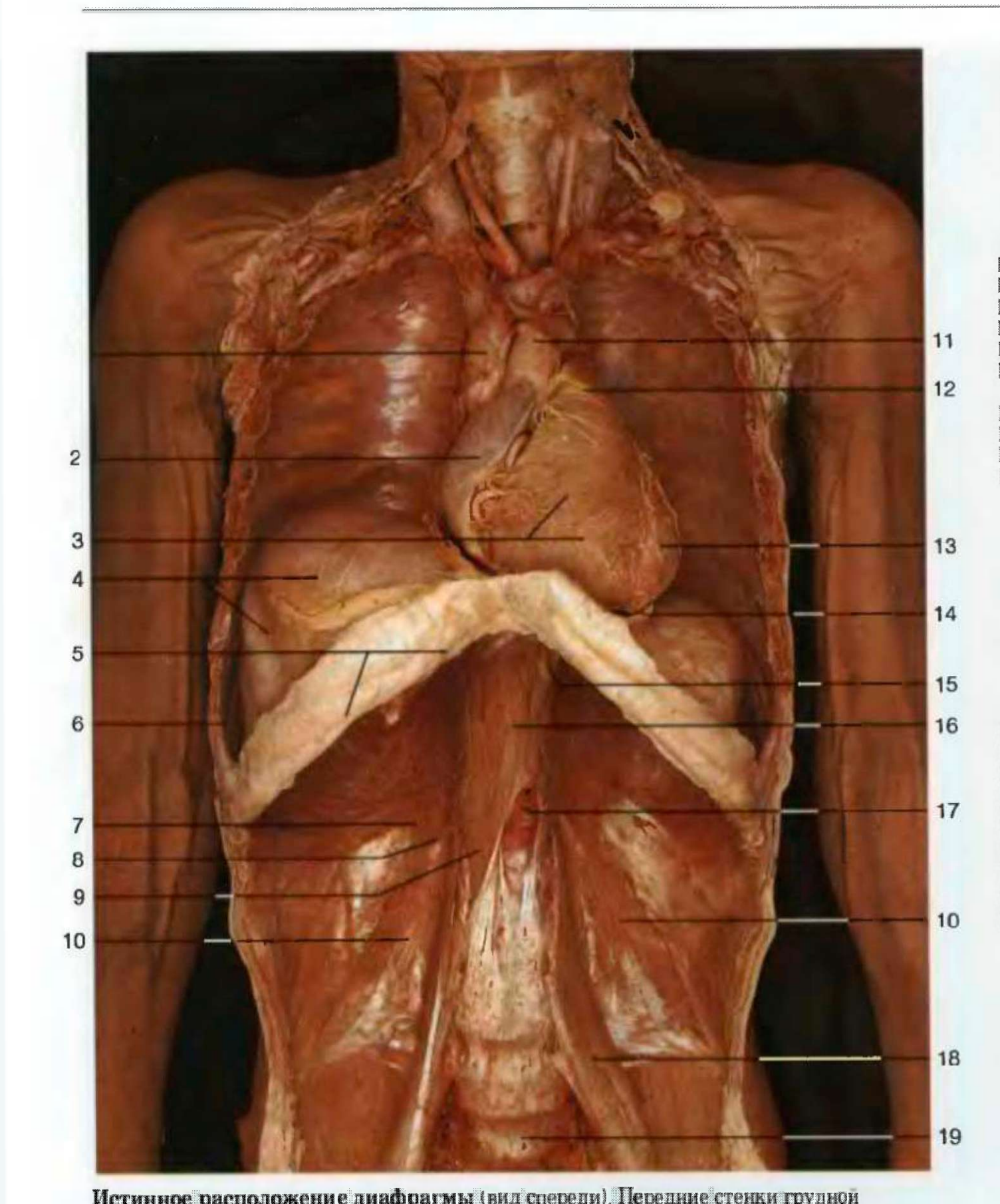

1 Верхняя полая вена
2 Правое предсердие
3 Правый желудочек
4 **Реберная часть диафрагмы**
5 Край реберной дуги
6 Расположение реберно-диафрагмального углубления
7 **Латеральная дуговидная связка**
8 **Медиальная дуговидная связка**
9 Правая ножка поясничной части диафрагмы
10 Квадратная мышца диафрагмы
11 Восходящая часть аорты
12 Легочный ствол
13 Левый желудочек
14 Перикард и диафрагма
15 Пищеводное отверстие и брюшная часть пищевода (отрезана)
16 **Поясничная часть диафрагмы**
17 Отверстие аорты
18 Большая поясничная мышца
19 Поясничный позвонок

1 V. cava sup.
2 Atrium dext.
3 Ventriculus dext.
4 **Pars costalis diphragmatis**
5 Arcus costalis
6 Recessus costodiaphragmaticus
7 **Lig. arcuatum lat.**
8 **Lig. arcuatum med.**
9 Crus dexter partis lumbalis diaphragmatis
10 M. quadratus lumborum
11 Pars ascendens aortae
12 Truncus pulmonalis
13 Ventriculus sin.
14 Pericardium et diaphragma
15 Hiatus oesophageus
16 **Pars lumbalis diaphragmatis**
17 Hiatus aorticus
18 M. psoas major
19 Vertebra lumbalis

Истинное расположение диафрагмы (вид спереди). Передние стенки грудной клетки и брюшной полости удалены. Видно естественное положение сердца над сухожильным центром диафрагмы

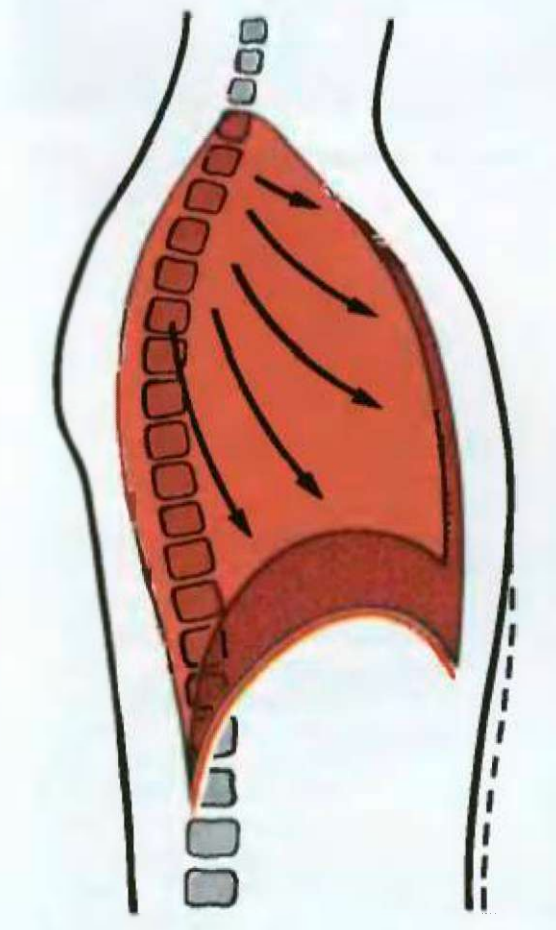

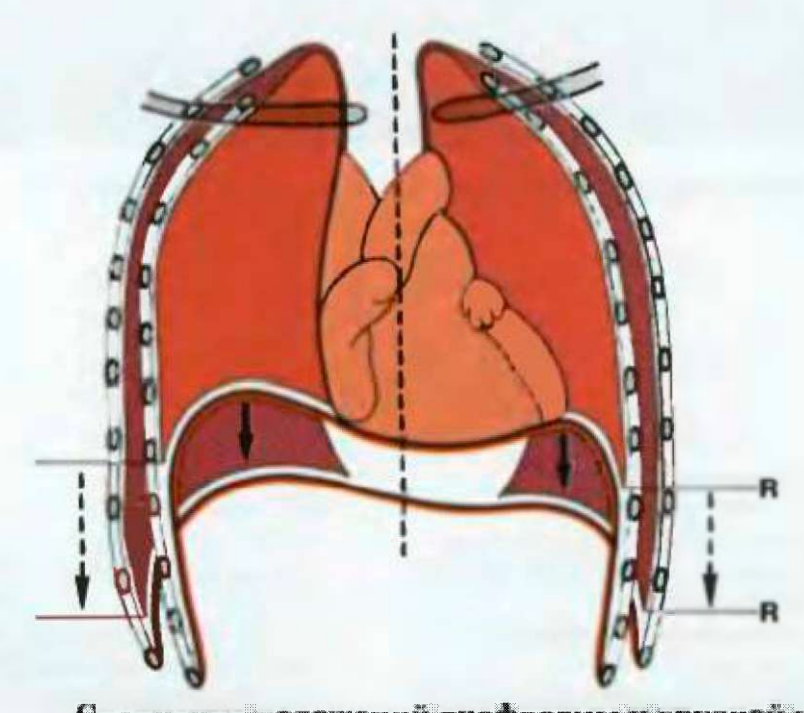

Сравнение положений диафрагмы и грудной клетки при дыхании. Слева: вид сбоку; справа: вид спереди. При вдохе диафрагма движется вниз, а нижняя часть грудной клетки расширяется вперед и вбок, расправляется реберно-диафрагмальное углубление(R) (см. пунктирные линии)

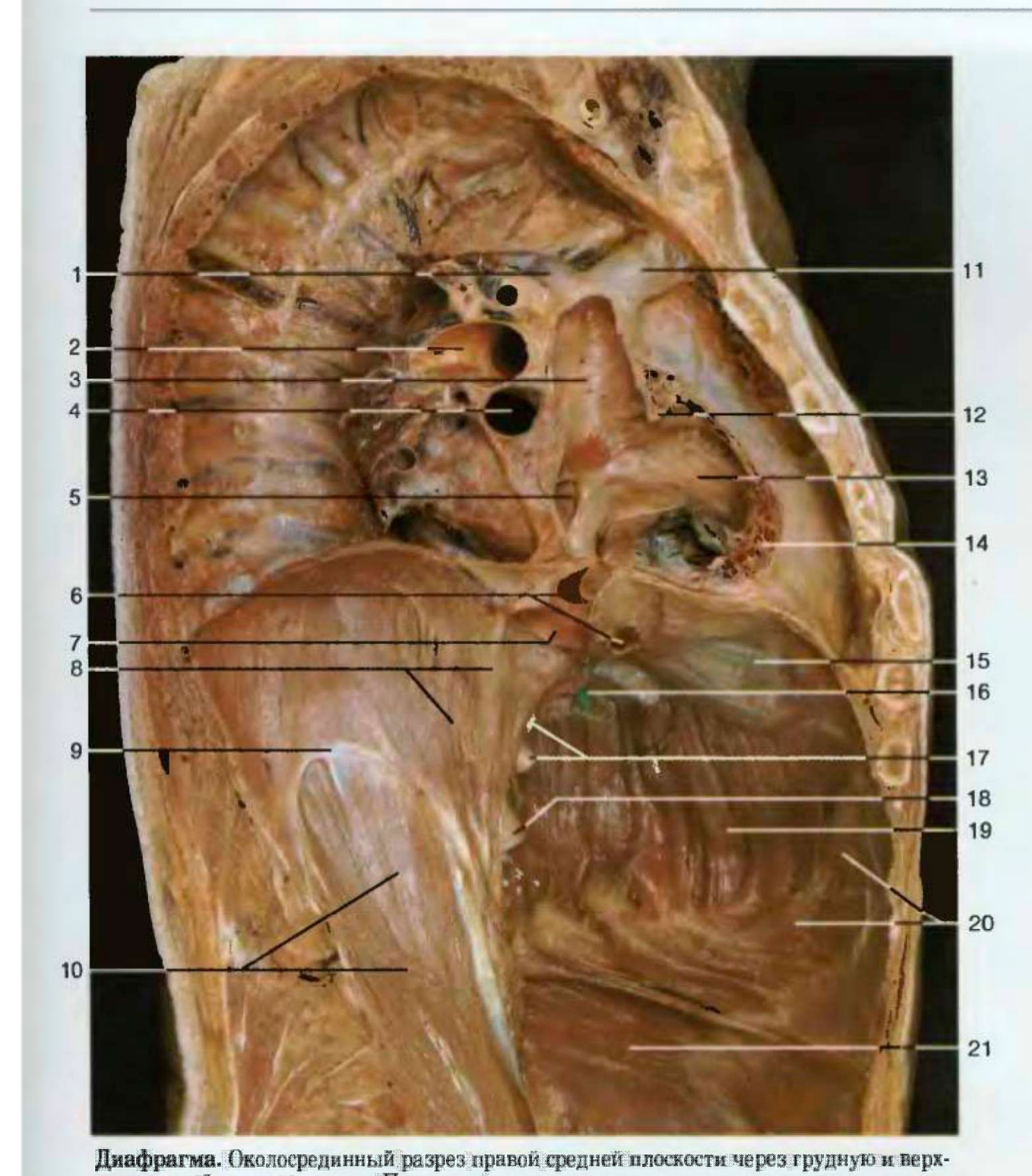

1 Дуга непарной вены
2 Правая легочная артерия
3 **Верхняя полая вена**
4 Правая легочная вена
5 Овальная ямка
6 Печеночные вены
7 Нижняя полая вена
8 Правая ножка поясничной части **диафрагмы**
9 Медиальная дугообразная связка
10 Большая поясничная мышца
11 Левая плечеголовная вена
12 Пограничный гребень
13 **Правое предсердие**
14 Правое ушко
15 Сухожильный центр диафрагмы
16 Пищевод
17 Чревный ствол и верхняя брыжеечная артерия
18 Аорта
19 Реберная часть диафрагмы
20 Край реберной дуги
21 Поперечная мышца живота

1 Arcus v. azygos
2 A. pulmonalis dext.
3 **V. cava sup.**
4 V. pulmonalis dext.
5 Fossa ovalis
6 Vv. hepaticae
7 V. cava inf.
8 **Lig. arcuatum med.**
9 Crus dextrum partis lumbalis
10 M. psoas major
11 V. brachiocephalica sin.
12 Crista terminalis
13 **Atrium dext.**
14 Auricula dext.
15 Centrum tendineum
16 Oesophagus
17 Truncus coeliacus et a. mesenterica sup
18 Aorta
19 Pars costalis diaphragmatis
20 Arcus costalis
21 M. transversus abdominis

Диафрагма. Околосрединный разрез правой средней плоскости через грудную и верхнюю часть брюшной полости. Плоскость проходит через верхнюю и нижнюю полые вены справа от тел позвонков. Бо́льшая часть сердца осталась слева от этой плоскости (образец виден с правой стороны)

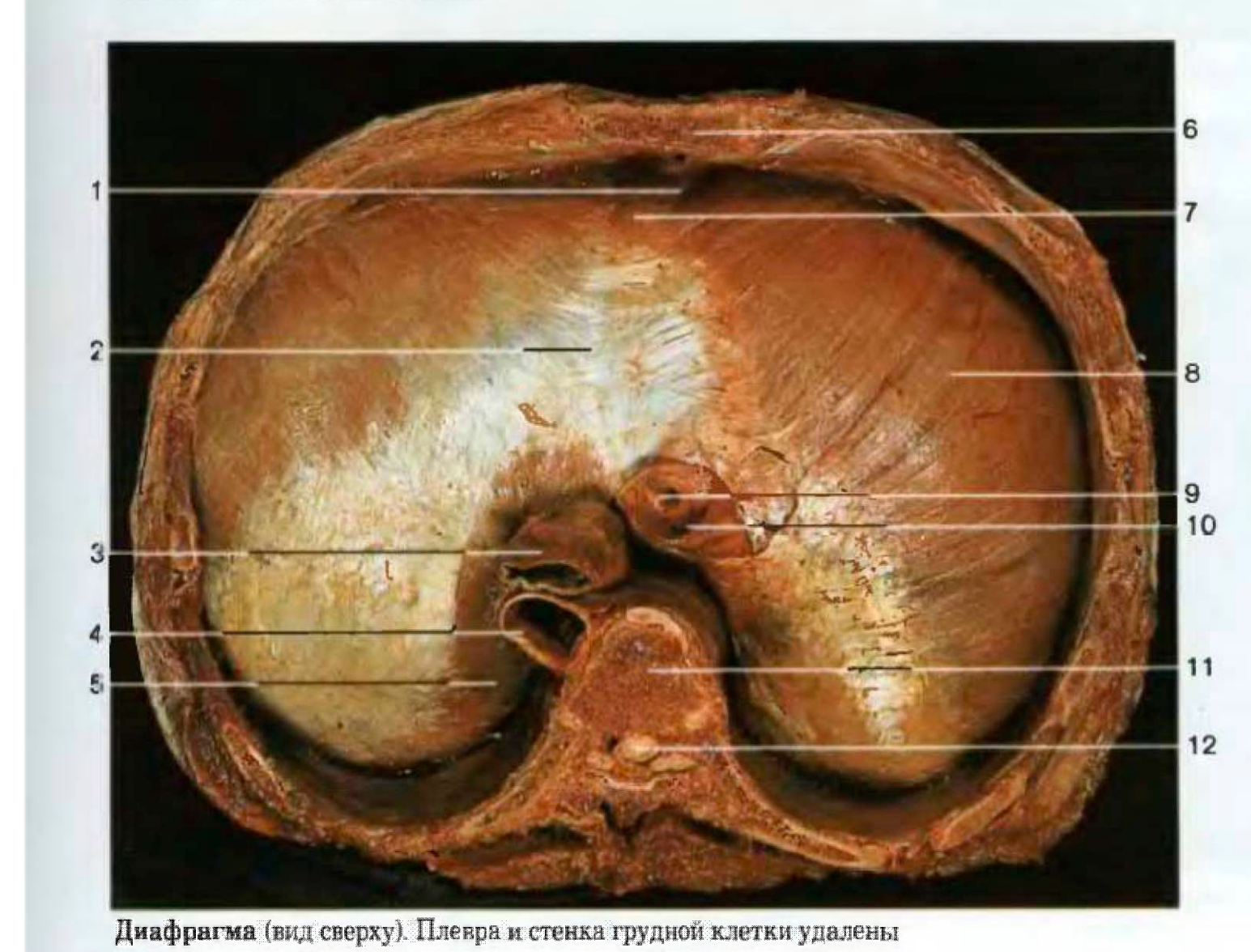

1 Грудино-реберный треугольник
2 Сухожильный центр (вверху)
3 Пищевод
4 Аорта
5 Поясничная часть диафрагмы
6 Грудина
7 Грудинная часть диафрагмы
8 Реберная часть диафрагмы
9 Отверстие печеночных вен
10 Нижняя полая вена
11 Тело 9-го грудного позвонка
12 Спинной мозг

1 Trigonum sternocostale
2 Centrum tendineum
3 Oesophagus
4 Aorta
5 Pars lumbalis diaphragmatis
6 Sternum
7 Pars sternalis diaphragmatis
8 Pars costalis diaphragmatis
9 For. venae
10 V. cava inf.
11 Corpus vertebrae thoracicae – Th_9
12 Medulla spinalis

Диафрагма (вид сверху). Плевра и стенка грудной клетки удалены

Венечный разрез грудной клетки на уровне восходящей части аорты (вид спереди)

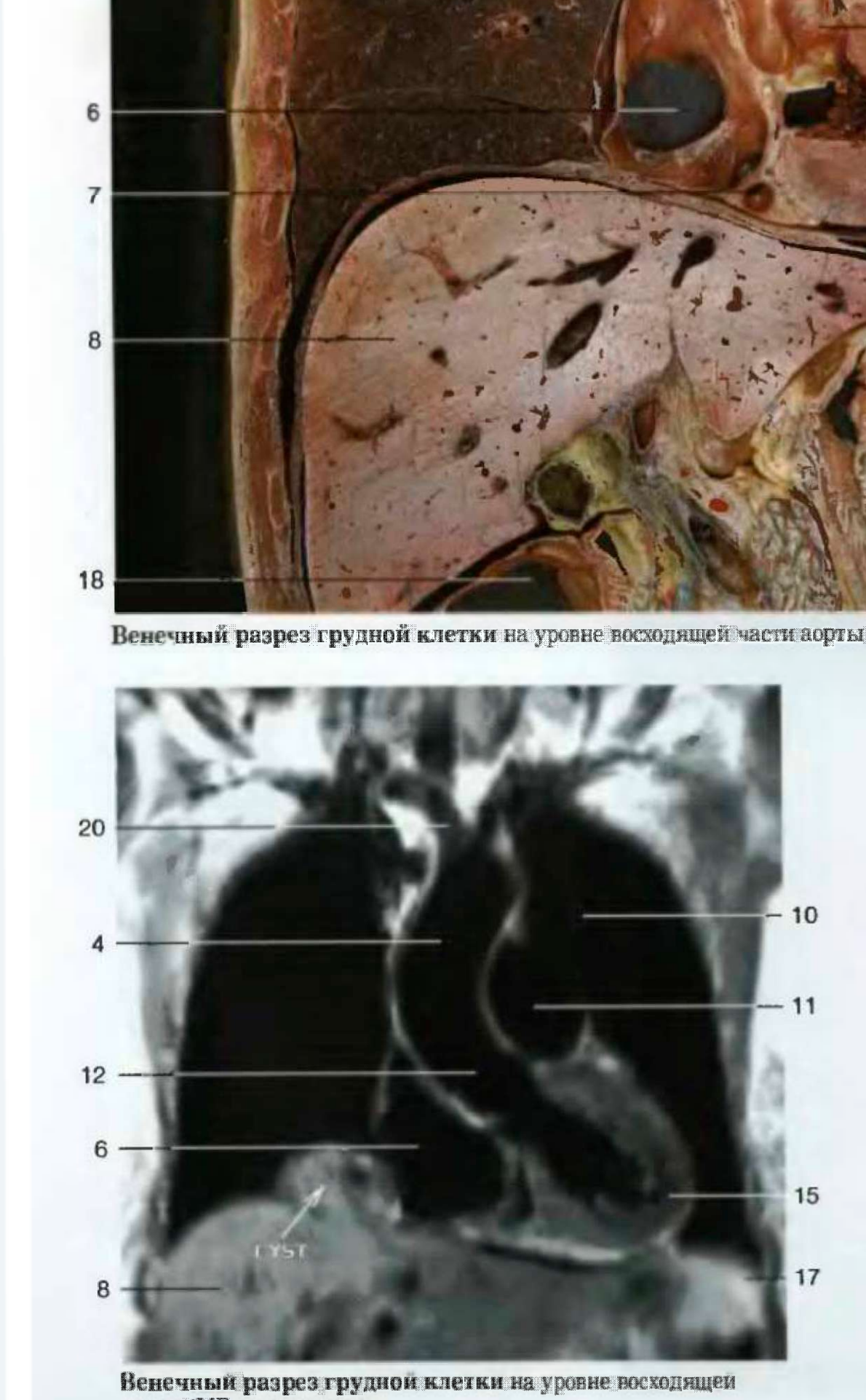

Венечный разрез грудной клетки на уровне восходящей аорты (МР-томограмма)

1 Ключица
2 Левая плечеголовная вена
3 Верхняя доля правого легкого
4 Дуга аорты
5 Верхняя полая вена
6 Правое предсердие (место входа нижней полой вены)
7 Венечная пазуха
8 Печень
9 Второе ребро
10 Верхняя доля левого легкого
11 Легочный ствол
12 Восходящая часть аорты и левая венечная артерия
13 Клапан аорты
14 Перикард
15 Миокард левого желудочка
16 Нижняя доля левого легкого
17 Диафрагма
18 Изгибы толстой кишки
19 Желудок
20 Плечеголовной ствол

1 Clavicula
2 V. brachiocephalica
3 Lobus sup. pulmonis dext.
4 Arcus aortae
5 V. cava sup.
6 Atrium dext.
7 Sinus coronarius
8 Hepar
9 Costa II
10 Lobus sup. pulmonis sin.
11 Truncus pulmonalis
12 Pars ascendens aortae et a. coronaria sin.
13 Valva aortae
14 Pericardium
15 Myocardium ventriculi sin.
16 Lobus inf. pulmonis sin.
17 Diaphragma
18 Flexura coli
19 Gaster
20 Truncus brachiocephalicus

Венечный разрез грудной клетки на уровне верхней и нижней полой вены (вид спереди)

Венечный разрез грудной клетки на уровне верхней полой вены (МР-томограмма)

1 Трахея
2 Верхняя доля правого легкого
3 **Верхняя полая вена**
4 Правые легочные вены
5 Нижняя полая вена и правое предсердие
6 Печень
7 Левая общая сонная артерия
8 Левая подключичная вена
9 Верхняя доля левого легкого
10 Дуга аорты
11 Левая легочная артерия
12 Левое ушко
13 **Левое предсердие** с отверстиями легочных вен
14 Левый желудочек (миокард)
15 Перикард
16 Диафрагма
17 Левый изгиб толстой кишки
18 Желудок
19 Левая подключичная артерия

1 Trachea
2 Lobus sup. pulmonis dext.
3 **Vena cava sup.**
4 Vv. pulmonales dext.
5 V. cava inf. et atrium dext.
6 Hepar
7 A. carotis communis sin.
8 V. subclavia sin.
9 Lobus sup. pulmonis sin.
10 Arcus aortae
11 A. pulmonalis sin.
12 Auricula sin.
13 **Atrium sin.**
14 Ventriculus sin.
15 Pericardium
16 Diaphragma
17 Flexura coli sin.
18 Gaster
19 A. subclavia sin.

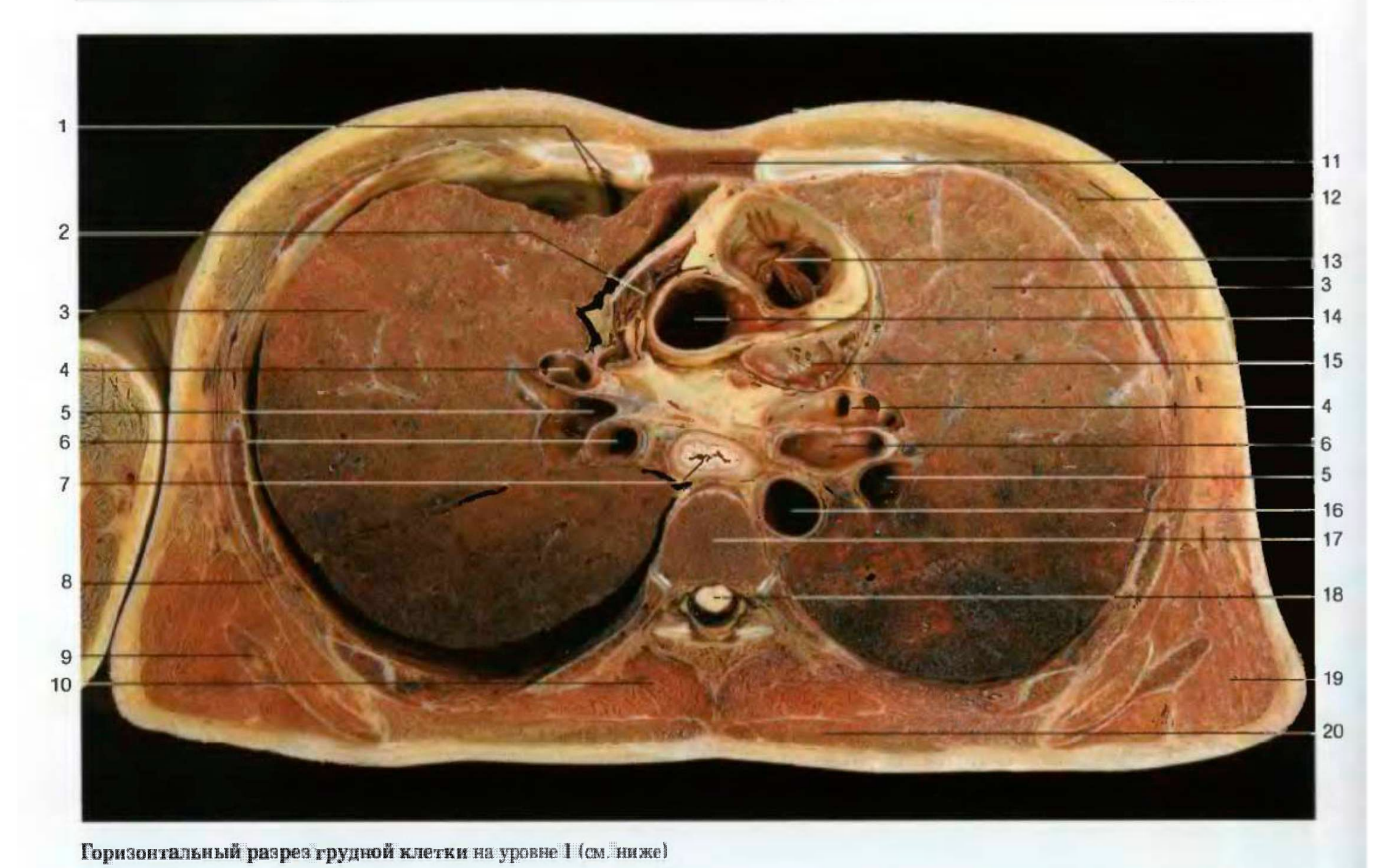

Горизонтальный разрез грудной клетки на уровне I (см. ниже)

Горизонтальный разрез грудной клетки на уровне I (см. ниже) (МР-томограмма)

1 Внутренние грудная артерия и вена
2 Правое предсердие
3 Легкое
4 Легочная артерия
5 Легочная вена
6 Главные бронхи
7 Пищевод
8 Передняя зубчатая мышца
9 Лопатка
10 Длиннейшая грудная мышца
11 Грудина
12 Большая и малая грудная мышца
13 Артериальный конус (правый желудочек) и клапан легочного ствола
14 Восходящая часть аорты и левая венечная артерия (только на первом рисунке)
15 **Левое предсердие**
16 **Нисходящая часть аорты**
17 Грудной позвонок
18 Спинной мозг
19 Широчайшая мышца спины
20 Трапециевидная мышца

1 A. et v. thoracica int.
2 Atrium dext.
3 Pulmo
4 A. pulmonalis
5 V. pulmonalis
6 Bronchus principalis
7 Oesophagus
8 M. serratus atr.
9 Scapula
10 M. longissimus thoracis
11 Sternum
12 M. pectoralis major et minor
13 Conus arteriosus et valva trunci pulmonalis
14 Pars ascendens aortae et a. coronaria sin.
15 **Atrium sin.**
16 **Pars descendens aortae**
17 Vertebra thoracica
18 Medulla spinalis
19 M. latissimus dorsi
20 M. trapezius

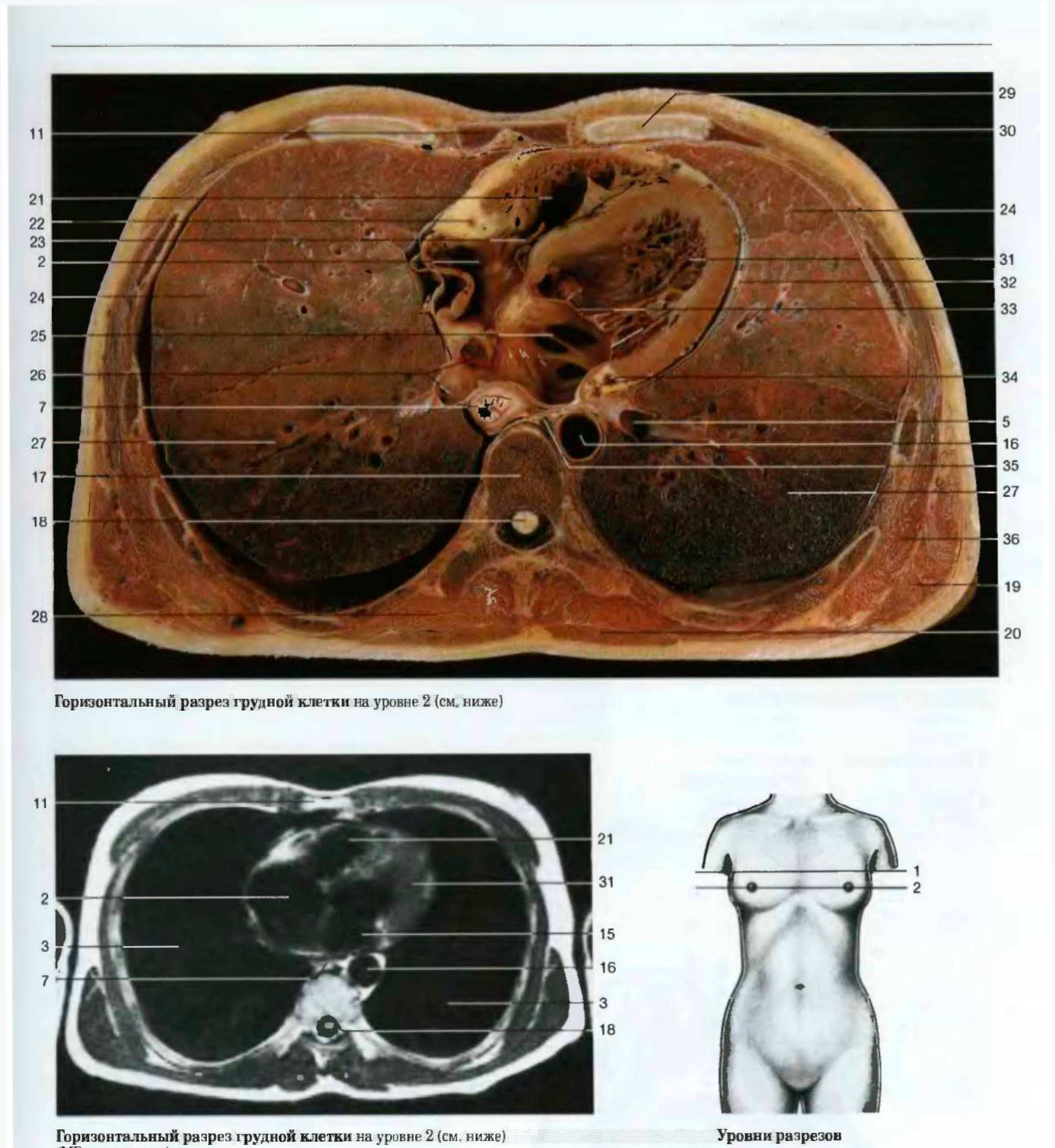

Горизонтальный разрез грудной клетки на уровне 2 (см. ниже)

Горизонтальный разрез грудной клетки на уровне 2 (см. ниже)
(МР-томограмма)

Уровни разрезов

21 **Правый желудочек**
22 Правая венечная артерия
23 Правый предсердно-желудочковый клапан
24 Легкое (верхняя доля)
25 **Левое предсердие**
26 Легочные вены
27 Легкое (верхняя доля)
28 Мышца, выпрямляющая спину
29 Третий реберный хрящ
30 Сосок
31 **Левый желудочек**
32 Перикард
33 Левый предсердно-желудочковый клапан
34 Левая венечная артерия и венечная пазуха
35 Восходящая полунепарная вена
36 Передняя зубчатая мышца
37 Легочный ствол

21 **Venticulus dext.**
22 A. coronaria dext.
23 Ostium atrioventriculare dext.
24 Lobus sup. pulmonis
25 **Atrium sin.**
26 Vv. pulmonales
27 Lobus inf. pulmonis
28 M. longissimus thoracis
29 Cartilago costalis III
30 Papilla mammaria
31 **Ventriculus sin.**
32 Pericardium
33 Valva atrioventricularis sin. – mitralis
34 A. coronaria sin. et sinus coronarius
35 V. hemiazygos accessoria
36 M. serratus ant.
37 Truncus pulmonalis

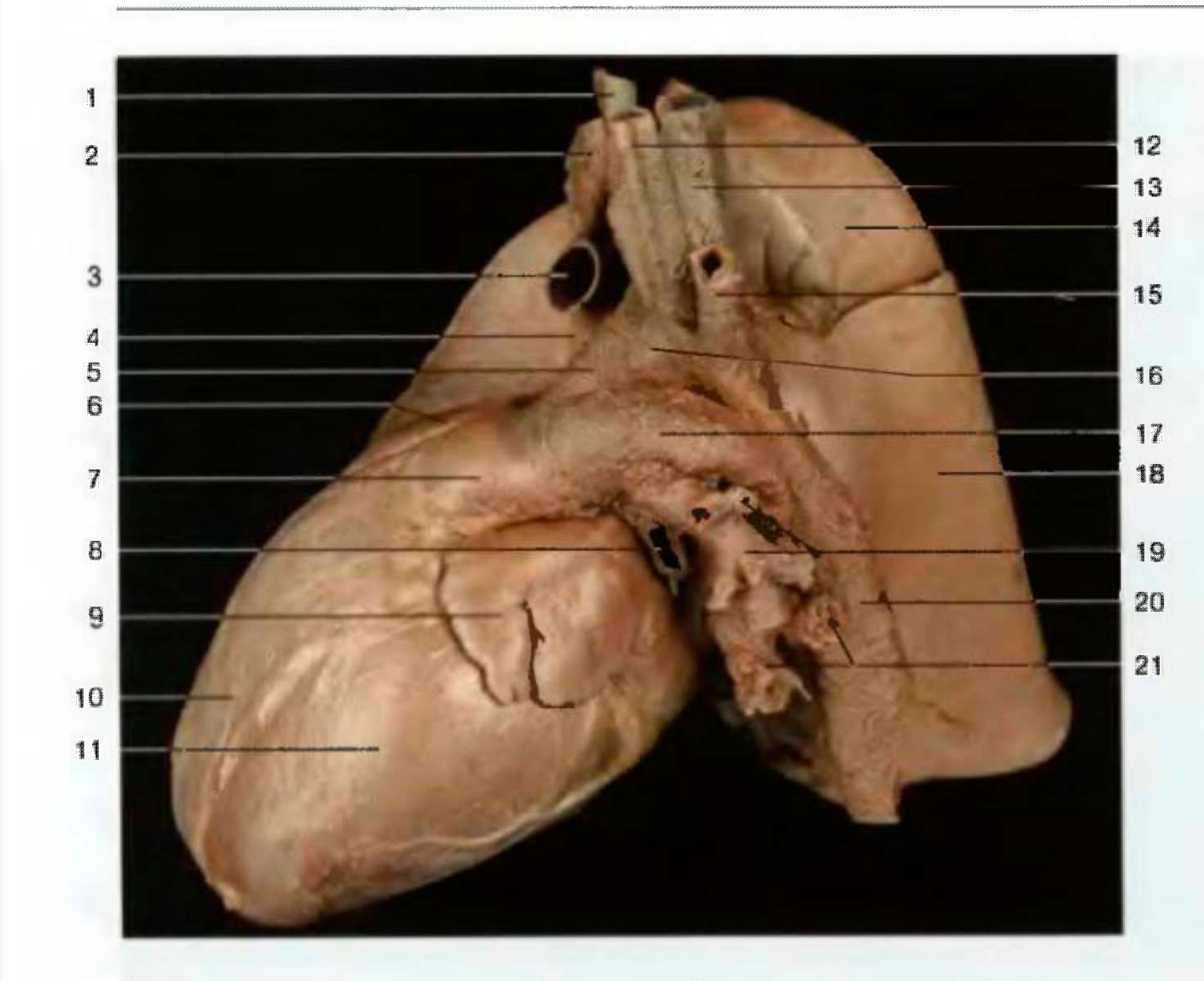

Сердце и правое легкое плода (вид слева). Левое легкое удалено. Обратите внимание на артериальный проток (Боталлов)

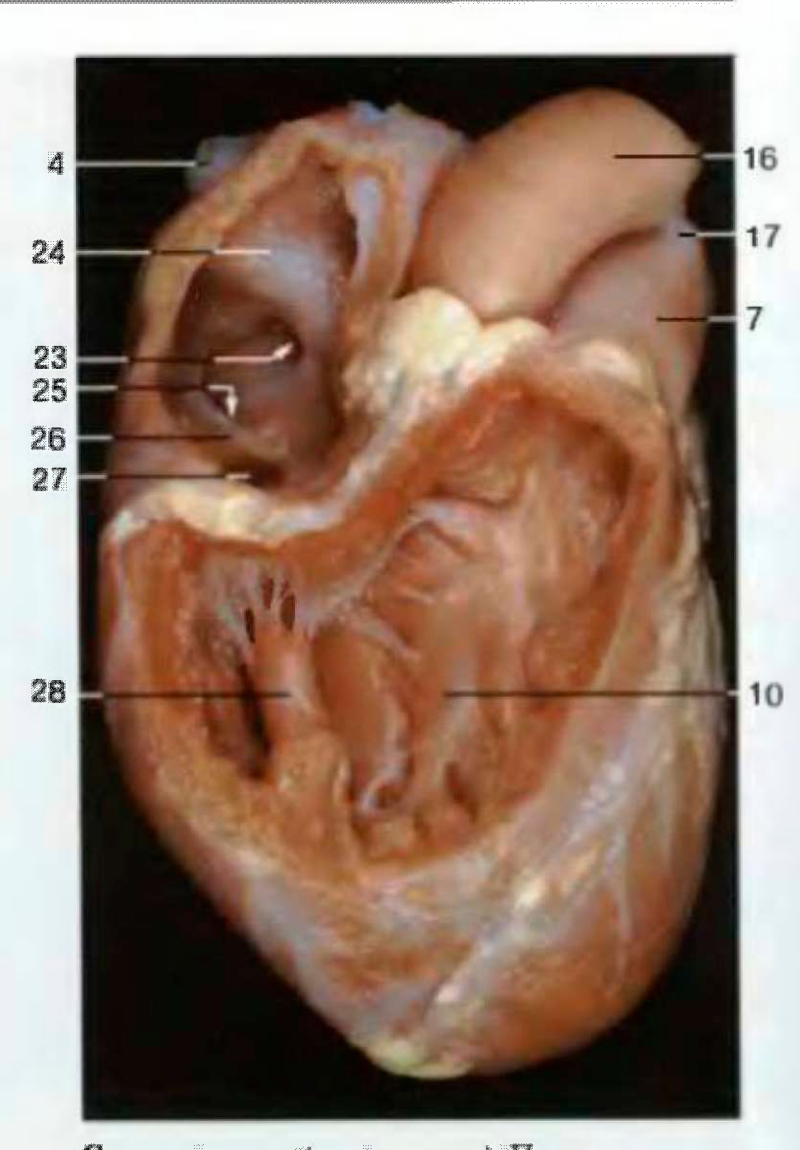

Сердце плода (вид спереди). Правое предсердие и желудочек вскрыты

Шунты при кровообращении плода		
1. Венозный проток (Арантиев)	между пупочной веной и нижней полой веной	обходное кровообращение печени
2. Овальное отверстие	между правым и левым предсердием	обходное легочное кровообращение
3. Артериальный проток (Боталлов)	между легочным стволом и аортой	

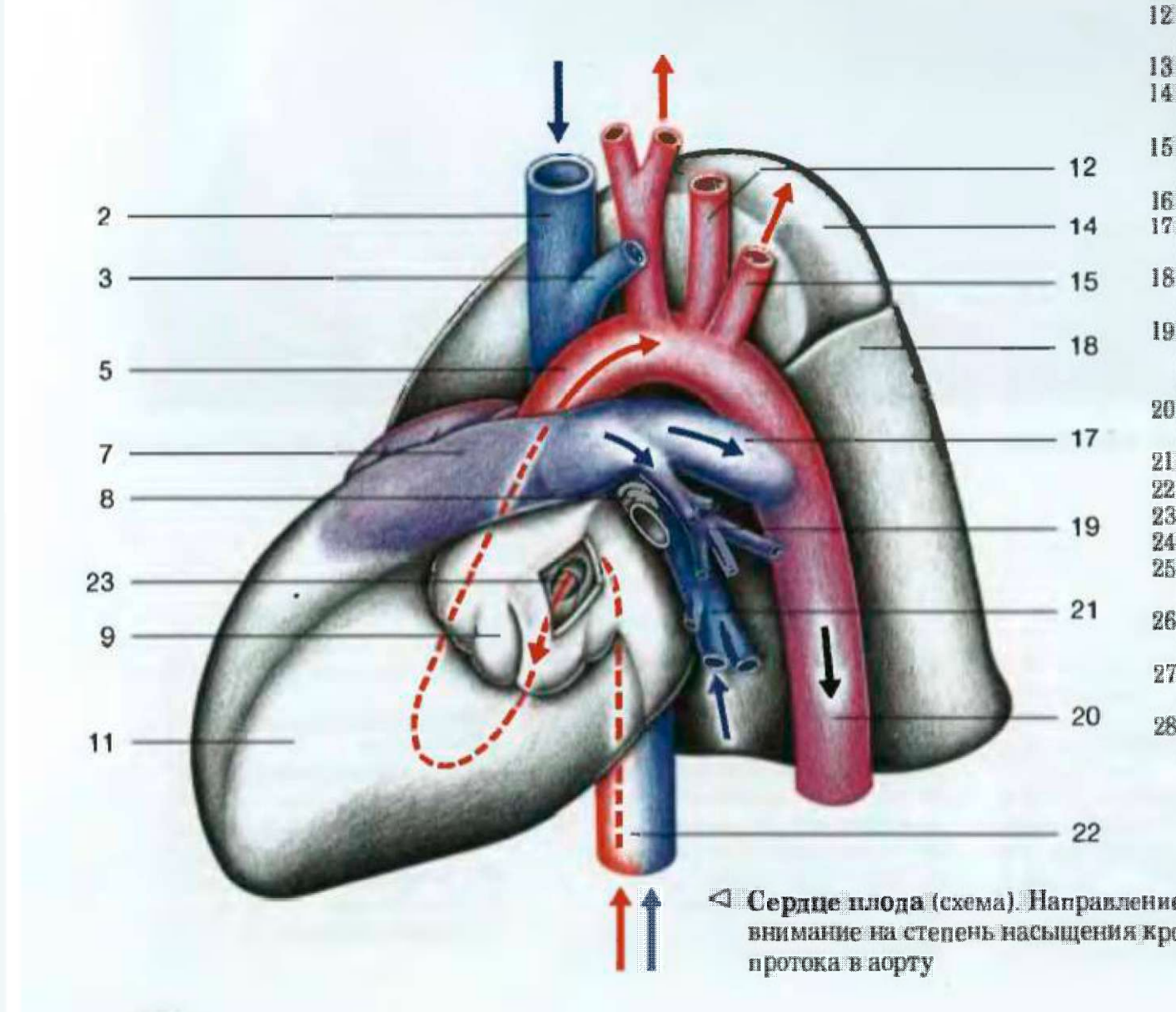

Сердце плода (схема). Направление токов крови обозначено стрелками. Обратите внимание на степень насыщения крови кислородом после впадения артериального протока в аорту

1 Правая общая сонная артерия
2 Правая плечеголовная вена
3 Левая плечеголовная вена
4 Верхняя полая вена
5 **Восходящая часть аорты**
6 Правое ушко
7 **Легочный ствол**
8 Левые главные бронхи
9 Левое ушко
10 Правый желудочек
11 Левый желудочек
12 Левая общая сонная артерия
13 Трахея
14 Верхняя доля правого легкого
15 Левая подключичная артерия
16 Дуга аорты
17 **Артериальный проток (Боталлов)**
18 Нижняя доля правого легкого
19 Левая легочная артерия с ветвями, идущими к левому легкому
20 **Нисходящая часть аорты**
21 Левые легочные вены
22 Нижняя полая вена
23 **Овальное отверстие**
24 Правое предсердие
25 Отверстие нижней полой вены
26 Клапан нижней полой вены (Евстахиев клапан)
27 Отверстие венечного синуса
28 Передняя сосочковая мышца правого желудочка

1 A. carotis comm. dext.
2 V. brachiocephalica dext.
3 V. brachiocephalica sin.
4 V. cava sup.
5 **Pars ascendens aortae**
6 Auricula atrialis dext.
7 **Truncus pulmonalis**
8 Bronchi lobares sin.
9 Auricula atrialis sin.
10 Ventriculus dext.
11 Ventriculus sin.
12 A. carotis comm. sin.
13 Trachea
14 Pulmo dext. lobus sup.
15 A. cubclavia sin.
16 Arcus aortae
17 **Ductus atreriosum (R. basalis post.)**
18 Pulmo dext. lobus inf.
19 A. pulmonalis sin. et rr. pulmonalis sin.
20 **Pars descendens aortae**
21 Vv. pulmonales sin.
22 V. cava inf.
23 **Foramen ovale**
24 Atrium dext.
25 Ostium venae cavae inferioris
26 Valvula venae cavae inferioris
27 Valvula sinus coronarii
28 M. papillaris ant. ventriculi dext.

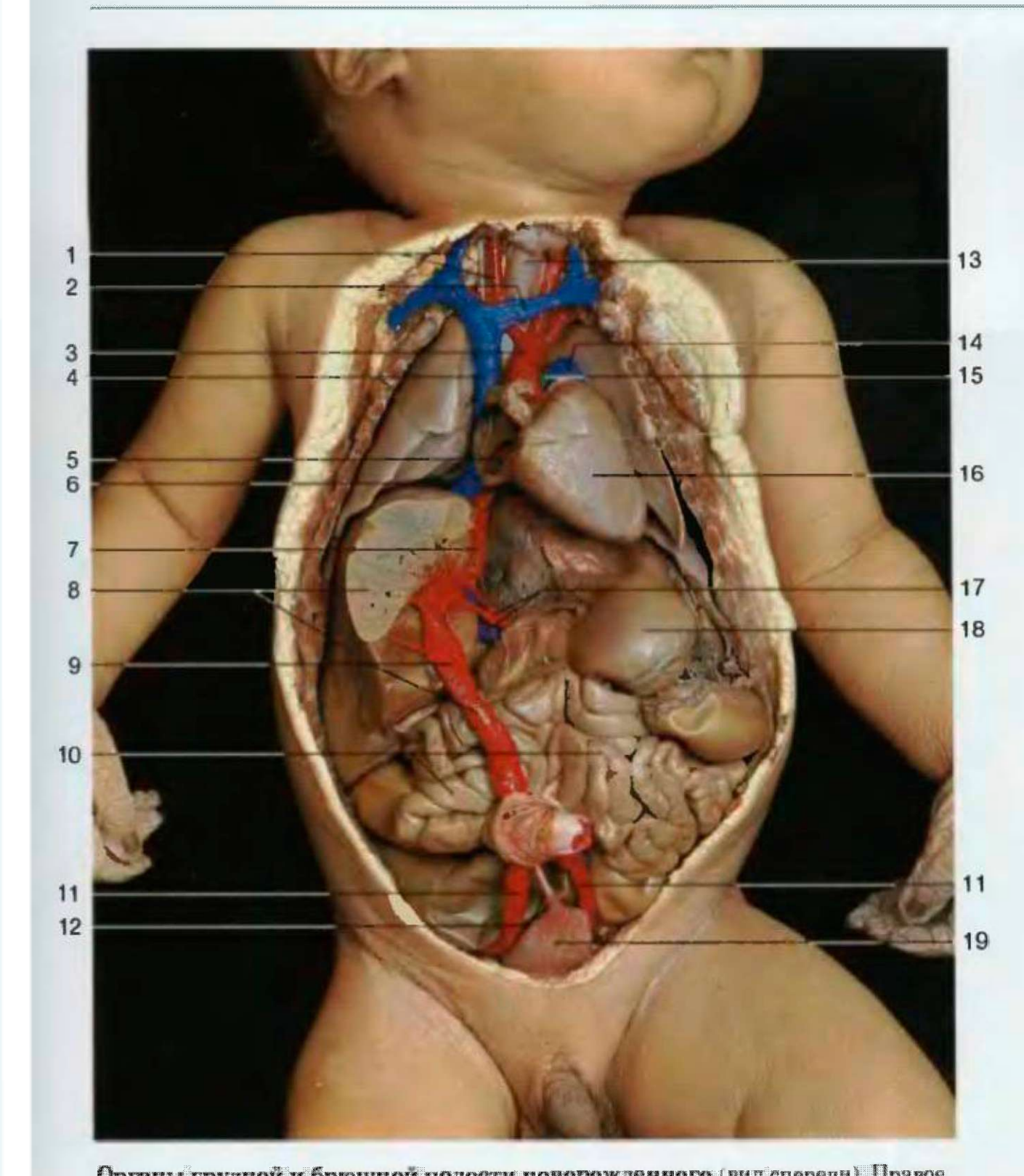

1 Внутренняя яремная вена и правая общая сонная артерия
2 Правая и левая плечеголовные вены
3 Дуга аорты
4 Верхняя полая вена
5 **Овальное отверстие**
6 Нижняя полая вена
7 **Венозный проток**
8 Печень
9 **Пупочная вена**
10 Тонкая кишка
11 **Пупочная артерия**
12 Урахус
13 Трахея и внутренняя яремная вена
14 Левая легочная артерия
15 **Артериальный проток** (Боталлов)
16 Правый желудочек
17 Печеночные артерии (красный) и воротная вена (голубой)
18 Желудок
19 Мочевой пузырь
20 Воротная вена
21 Легочные вены
22 Нисходящая часть аорты
23 Плацента

1 V. jugularis int. et a. carotis communis dext.
2 V. brachocephalica dext. et sin.
3 Arcus aortae
4 V. cava sup.
5 **For. ovale**
6 V. cava inf.
7 **Ductus venosus**
8 Hepar
9 **V. umbilicalis**
10 Intestinusm tenue
11 **A. umbilicales**
12 Urachus
13 Trachea et v. jugularis int. sin.
14 A. pulmonalis sin.
15 **Ductus arteriosus**
16 Ventriculus dext.
17 Aa. hepaticae et v. portae
18 Gaster
19 Vesica urinaria
20 V. portae
21 Vv. pulmonales
22 Pars descendens aortae
23 Placenta

Органы грудной и брюшной полости новорожденного (вид спереди). Правое предсердие вскрыто, видно овальное отверстие. Левая доля печени удалена

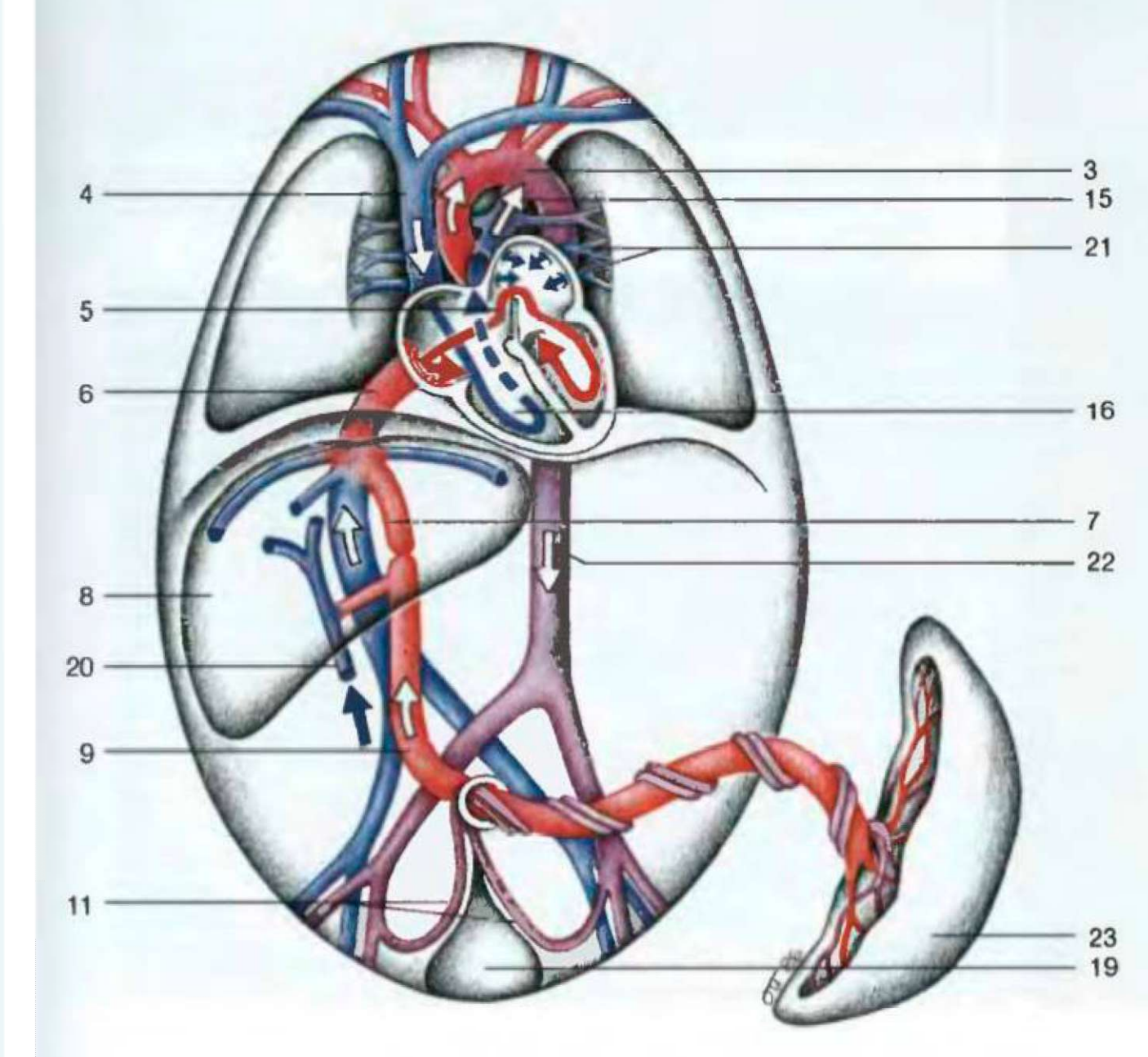

◁ **Кровообращение плода** (схема). Содержание кислорода в крови обозначено цветами