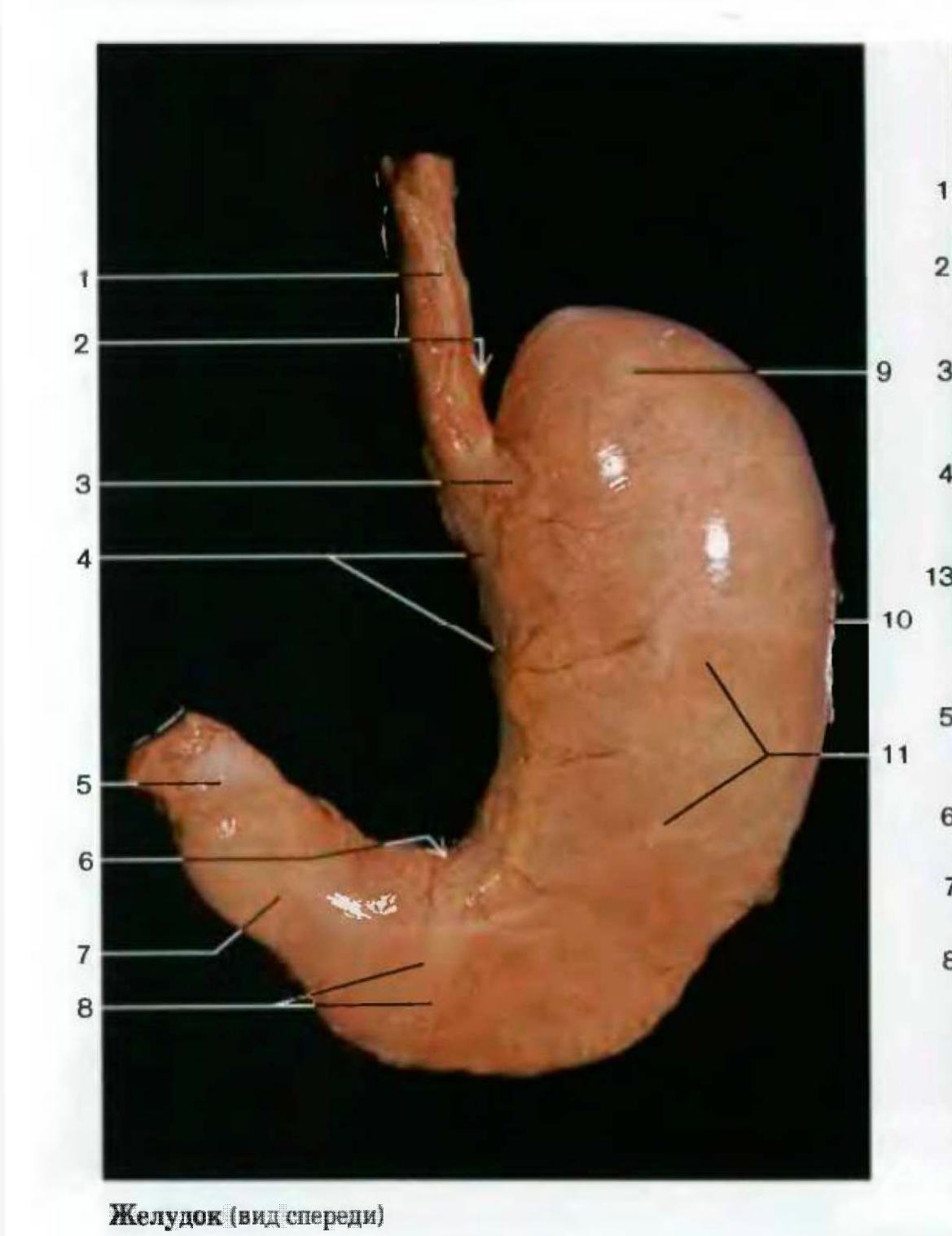

Желудок (вид спереди)

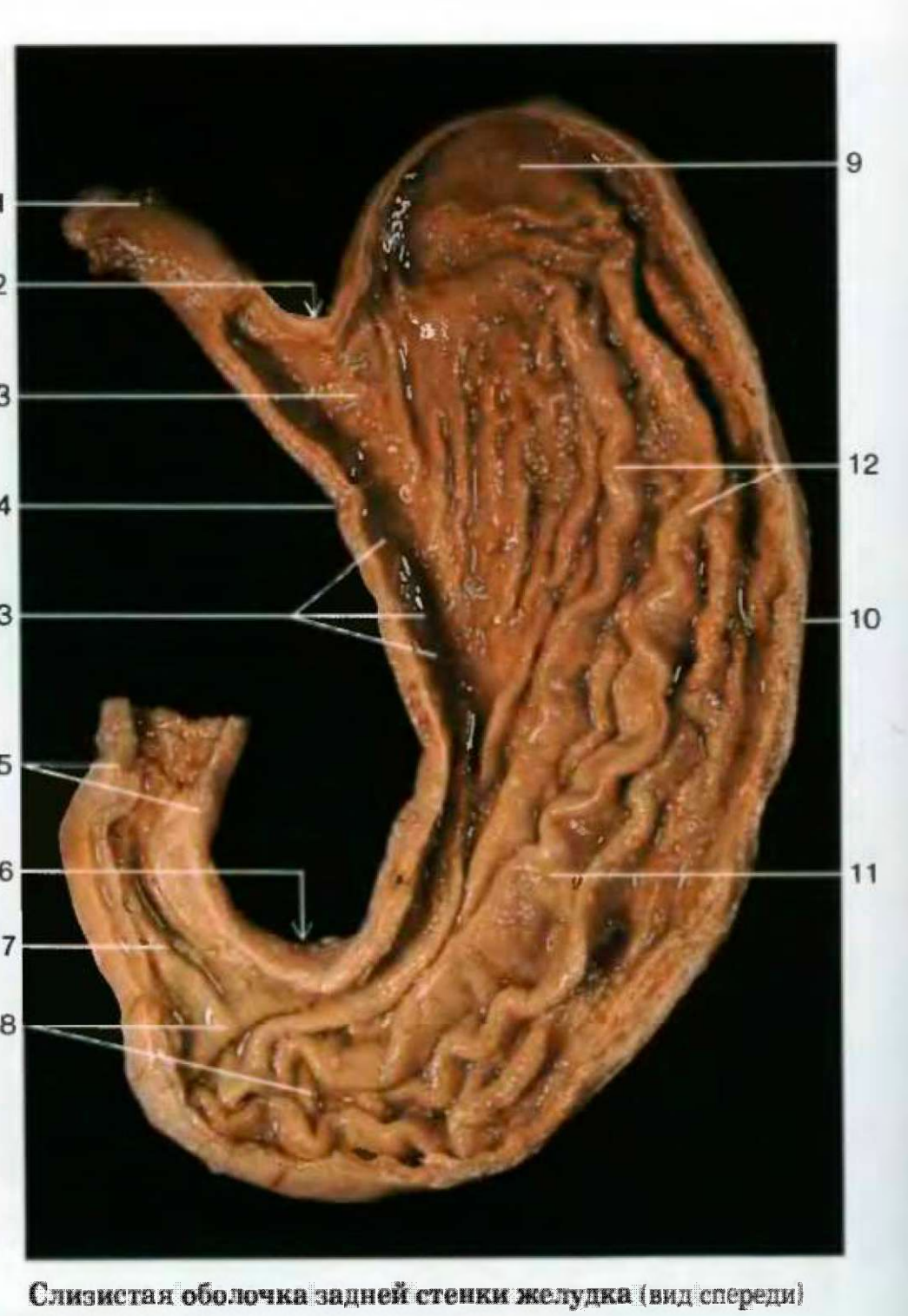

Слизистая оболочка задней стенки желудка (вид спереди)

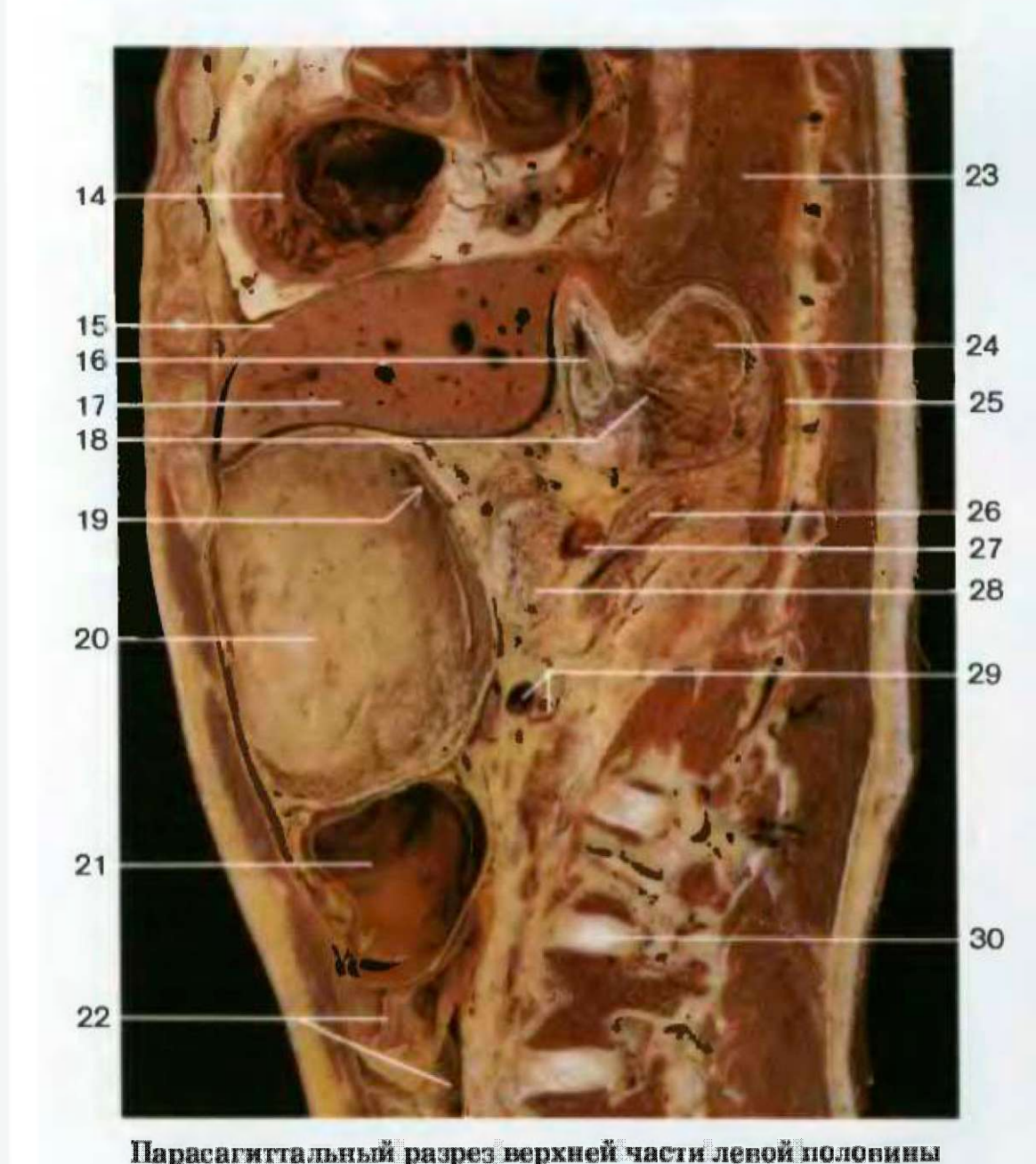

Парасагиттальный разрез верхней части левой половины брюшной полости 3,5 см латеральнее срединной плоскости

1 Пищевод
2 Кардиальная вырезка
3 **Кардиальная часть желудка**
4 Малая кривизна желудка
5 **Сфинктер привратника**
6 Угловая вырезка
7 **Канал привратника**
8 Пещера привратника
9 Дно желудка
10 Большая кривизна желудка
11 Тело желудка
12 Складки слизистой оболочки мембраны (складки желудка)
13 **Канал желудка**
14 Правый желудочек сердца
15 Диафрагма (частично отрезана)
16 Брюшная часть пищевода
17 **Печень**
18 Кардиальная часть желудка (частично отрезан)
19 Расположение канала привратника
20 Тело желудка
21 Поперечная ободочная кишка
22 Тонкий кишечник
23 Легкое (частично отрезано)
24 Дно желудка (разрез)
25 Поясничная часть диафрагмы (частично отрезана)
26 Надпочечник
27 Селезеночная вена
28 Поджелудочная железа
29 Верхние брыжеечная артерия и вена
30 Межпозвонковый диск

1 Oesophagus
2 Incisura cardiaca
3 **Pars cardiaca**
4 Curvatura gastrica minor
5 Pylorus (m. **sphincter pylori**)
6 Incisura angularis
7 **Antrum pyloricum**
8 Pars pylorica
9 Fundus gastricus
10 Curvatura gastrica major
11 Corpus gastricum
12 Plicae gastricae
13 **Canalis gastricus**
14 Ventriculus dext. cordis
15 Diphragma
16 Pars abdominalis oesophagi
17 **Hepar**
18 Pars cardiaca
19 Pars praepylorica
20 Corpus gastricum
21 Conon transversum
22 Intestinum tenue
23 Pulmo
24 Fundus gastricus
25 Diaphragma – pars lumbalis
26 Gl. suprarenalis
27 V. lienalis
28 Pancreas
29 A. et v. mesenterica sup.
30 Discus intervertebralis

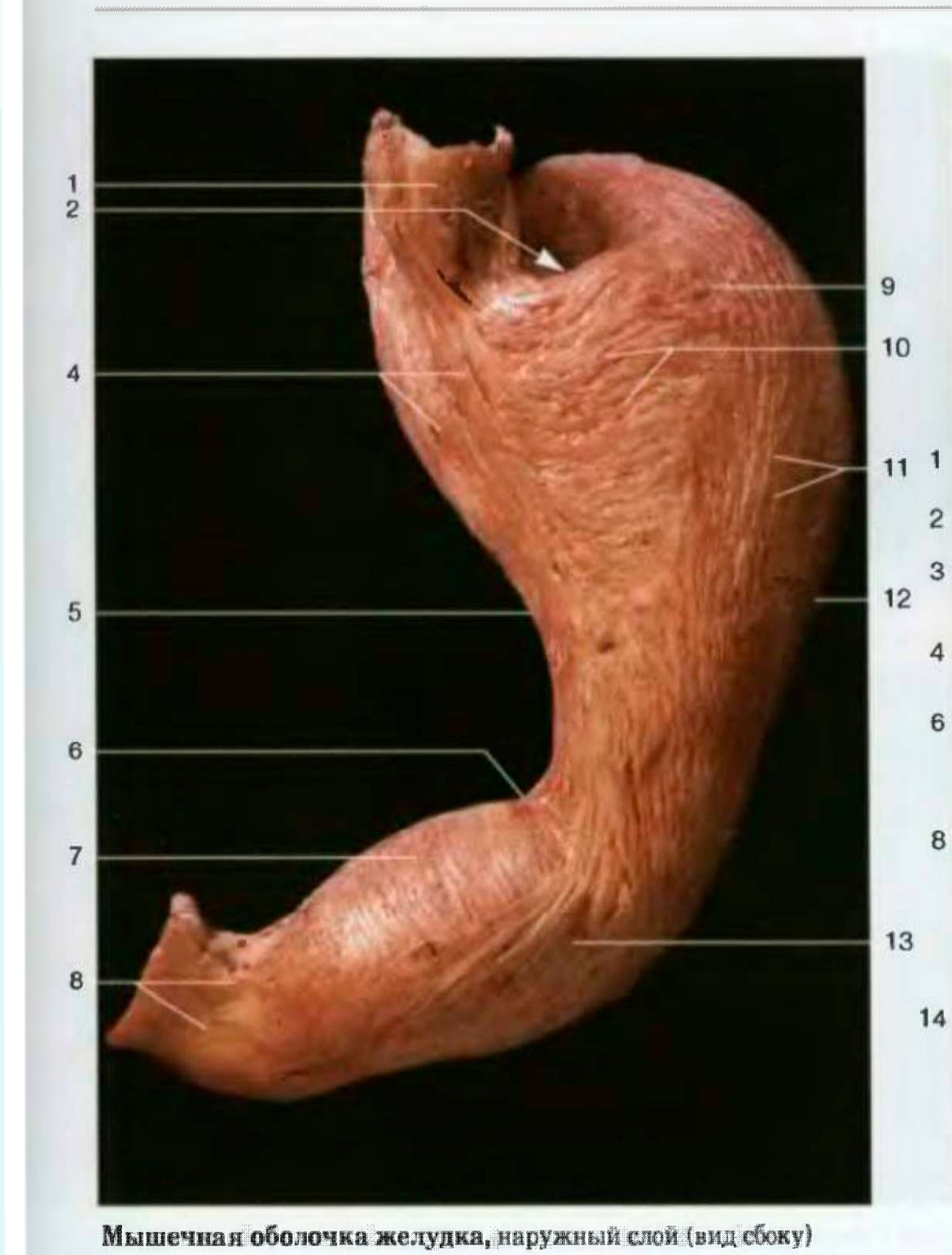

Мышечная оболочка желудка, наружный слой (вид сбоку)

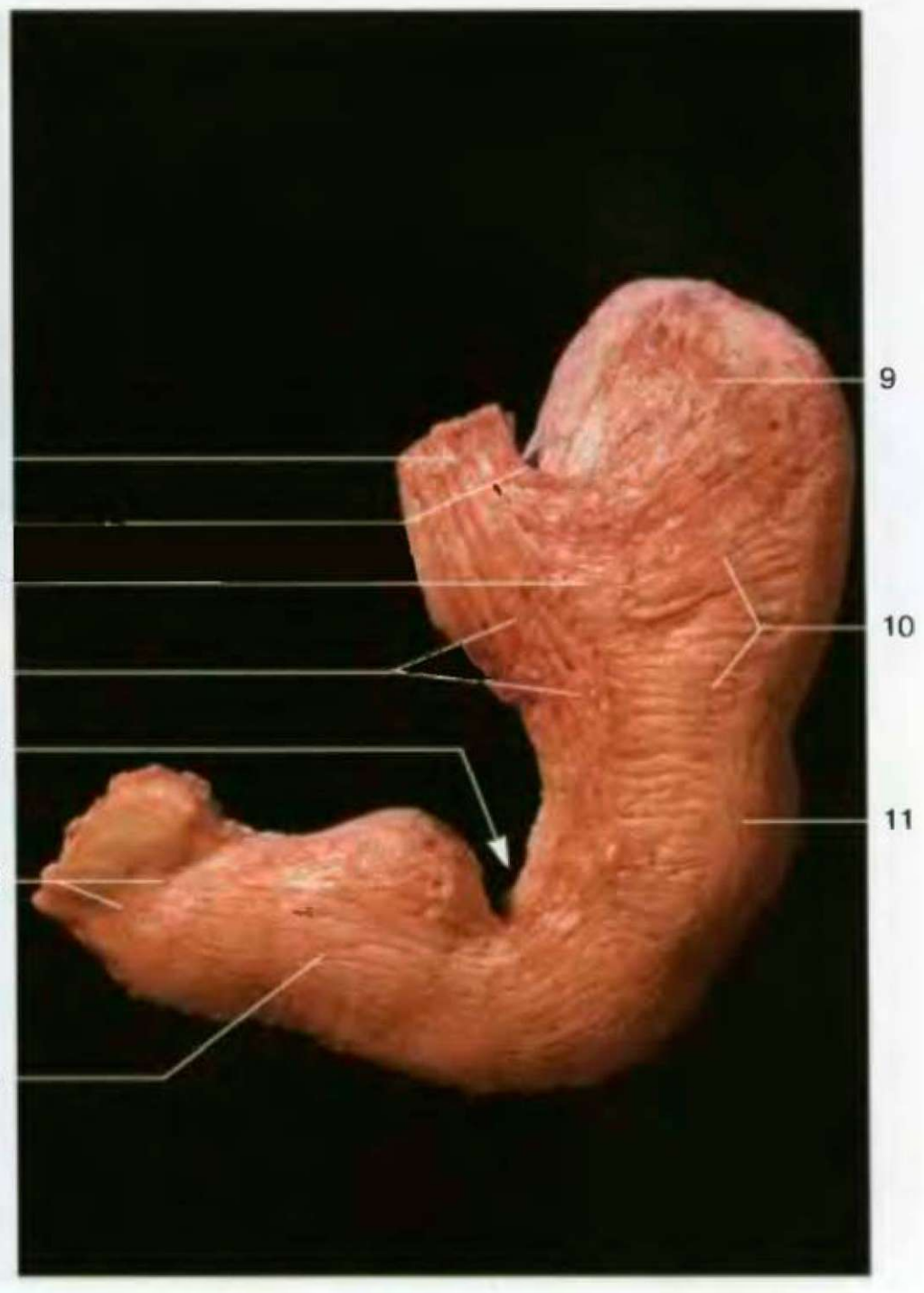

Мышечная оболочка желудка, средний слой (вид сбоку)

Мышечная оболочка желудка, внутренний слой (вид сбоку)

1 Пищевод (брюшная часть)
2 Кардиальная вырезка
3 Кардиальная часть желудка
4 Продольный мышечный слой малой кривизны желудка
5 Малая кривизна
6 Угловая вырезка
7 Кольцевой мышечный слой привратниковой части желудка
8 Мышечный привратниковый сфинктер
9 Дно желудка
10 Кольцевой мышечный слой дна желудка
11 Продольный мышечный слой большой кривизны желудка
12 Большая кривизна желудка
13 Продольный мышечный слой
(от тела к привратниковой части желудка)
14 Привратниковая часть желудка
15 Волокна косой мышцы

1 Oesophagus
2 Incisura cardiaca
3 Pars cardiaca
4 Stratum longitudinale
5 Curvatura gastrica minor
6 Incisura angularis
7 Stratum circulare partis pyloricae
8 M. sphincter pylori
9 Fundus gastricus
10 Stratum circulare corporis gastrici
11 Stratum longitudinale
12 Curvatura gastrica major
13 Stratum longitudinale
14 Pars pylorica
15 Fibrae obliquae