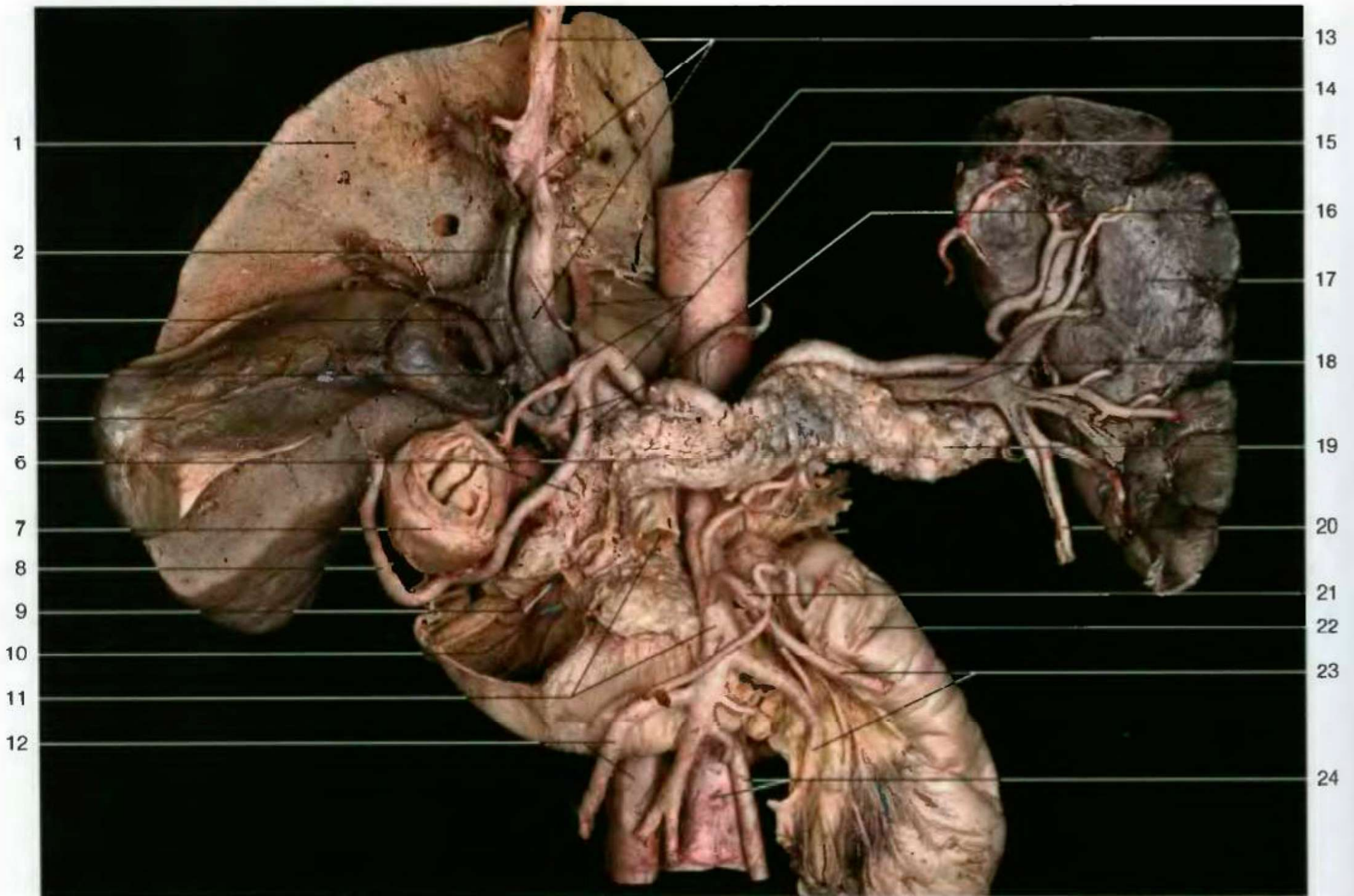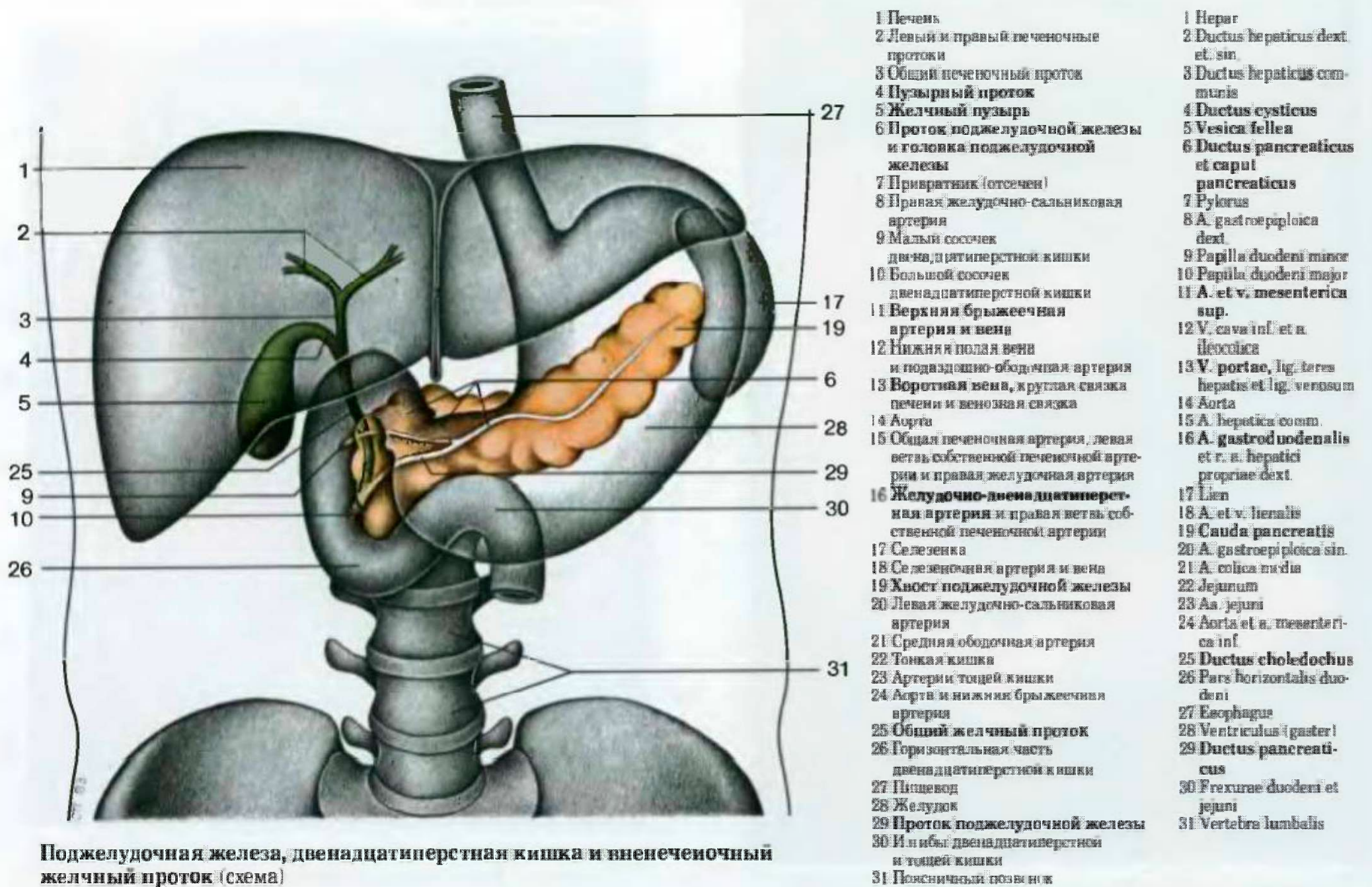


Поджелудочная железа со смежной двенадцатиперстной кишкой, селезенка, печень и относящиеся к ним артерии. Проток поджелудочной железы частично рассечен. Сосок двенадцатиперстной кишки обозначен с помощью зондов. Левая часть печени удалена



Поджелудочная железа, двенадцатиперстная кишка и внепеченочный желчный проток (схема)

- | | | |
|---|--|---|
| 1 Печень | 17 Селезенка | 1 Hepar |
| 2 Левый и правый печеночные протоки | 18 Селезеночная артерия и вена | 2 Ductus hepaticus dext. et. sin. |
| 3 Общий печеночный проток | 19 Хвост поджелудочной железы | 3 Ductus hepaticus communis |
| 4 Пузырный проток | 20 Левая желудочно-сальниковая артерия | 4 Ductus cysticus |
| 5 Желчный пузырь | 21 Средняя ободочная артерия | 5 Vesica fellea |
| 6 Проток поджелудочной железы и головка поджелудочной железы | 22 Тонкая кишка | 6 Ductus pancreaticus et caput pancreaticus |
| 7 Привратник (отсечен) | 23 Артерии тощей кишки | 7 Pylorus |
| 8 Правая желудочно-сальниковая артерия | 24 Аорта и нижняя брыжеечная артерия | 8 A. gastroepiploica dext. |
| 9 Малый сосочек двенадцатиперстной кишки | 25 Общий желчный проток | 9 Papilla duodeni minor |
| 10 Большой сосочек двенадцатиперстной кишки | 26 Горизонтальная часть двенадцатиперстной кишки | 10 Papilla duodeni major |
| 11 Верхняя брыжеечная артерия и вена | 27 Пищевод | 11 A. et v. mesenterica sup. |
| 12 Нижняя полая вена и подвздошно-ободочная артерия | 28 Желудок | 12 V. cava inf. et a. ileocolica |
| 13 Воротная вена, круглая связка печени и венозная связка | 29 Проток поджелудочной железы | 13 V. portae, lig. teres hepatis et lig. venosum |
| 14 Аорта | 30 Ил иобы двенадцатиперстной и тощей кишки | 14 Aorta |
| 15 Общая печеночная артерия, левая ветвь собственной печеночной артерии и правая желудочная артерия | 31 Поясничный позвонок | 15 A. hepatica comm. |
| 16 Желудочно-двенадцатиперстная артерия и правая ветвь собственной печеночной артерии | | 16 A. gastroduodenalis et r. a. hepatici propriae dext. |
| | | 17 Lien |
| | | 18 A. et v. lienalis |
| | | 19 Cauda pancreatis |
| | | 20 A. gastropiploica sin. |
| | | 21 A. colica media |
| | | 22 Jejunum |
| | | 23 Aa. jejuni |
| | | 24 Aorta et a. mesenterica inf. |
| | | 25 Ductus choledochus |
| | | 26 Pars horizontalis duodeni |
| | | 27 Esophagus |
| | | 28 Ventriculus (gaster) |
| | | 29 Ductus pancreaticus |
| | | 30 Flexurae duodeni et jejuni |
| | | 31 Vertebrae lumbales |

1	1 Ductus hepaticus sin
2	2 Ductus hepaticum dext.
3	3 Ductus cysticus
4	4 Collum vesicae felleae
5	5 Corpus vesicae felleae
6	6 Fundus vesicae felleae
7	7 Ductus hepaticus communis
8	8 Ductus choledochus
9	9 Ductus pancreaticus
10	10 Papilla duodeni major
11	11 Vertebra Lumbalis n
12	12 Pars tunicae mucosae vesicae felleae
13	13 Tunica muscularis vesicae felleae
14	14 Collum vesicae felleae
15	15 Ductus cysticus et plica spiralis
16	16 Papilla duodeni minor
17	17 Ductus pancreaticus ascendens
18	18 Processus uncinatus
19	19 Plica duodeni
20	20 Caput pancreatis
21	21 Corpus pancreatis
22	22 Cauda pancreatis
23	23 Pars descendens duodeni
24	24 Incisura pancreatis