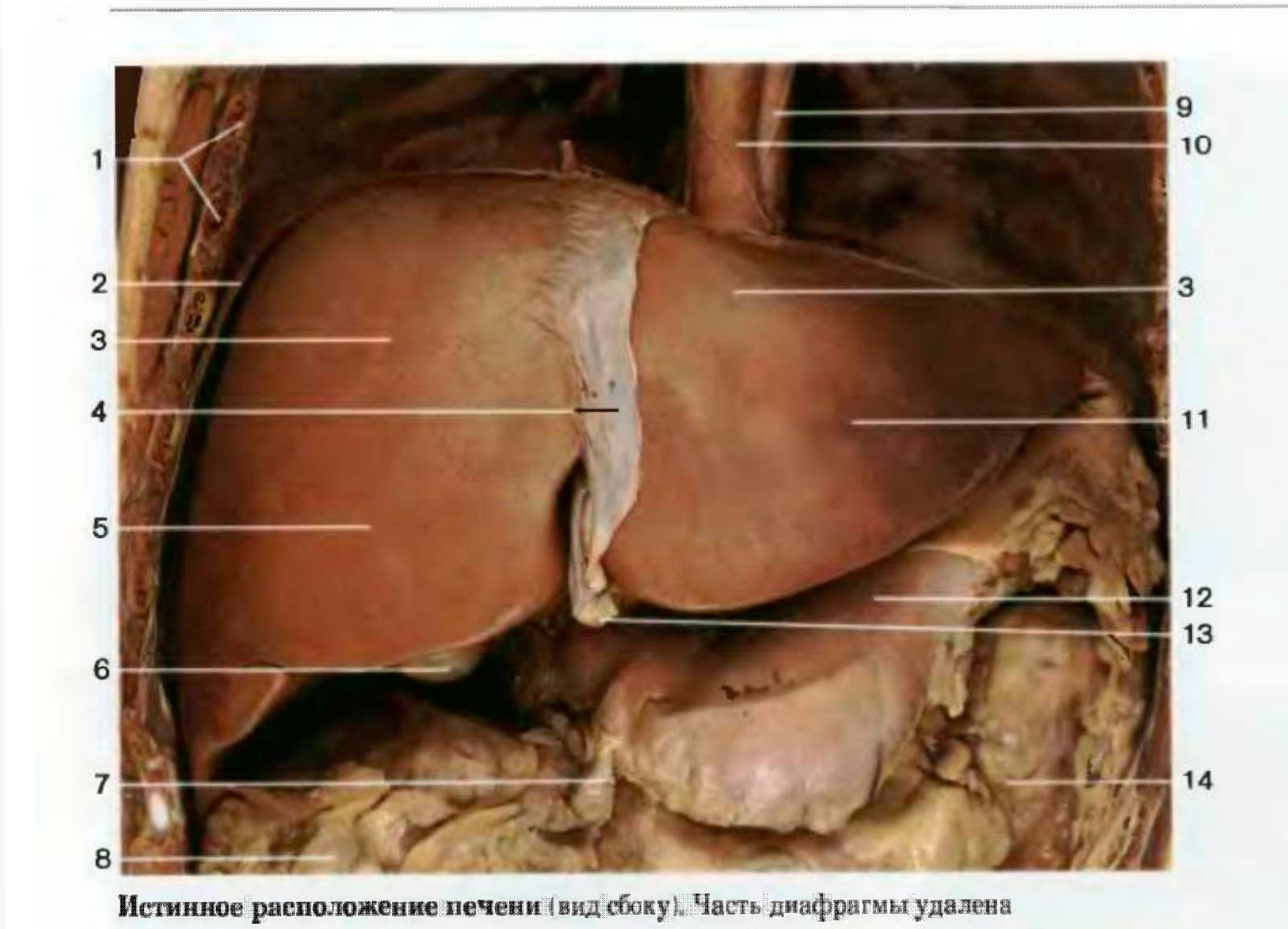

1 Ребра (частично отрезаны)
2 Диафрагма
3 Диафрагмальная поверхность печени
4 **Серповидная связка печени**
5 Правая доля печени
6 Дно желчного пузыря
7 Желудочно-ободочная связка
8 Большой сальник
9 Аорта
10 Пищевод
11 Левая доля печени
12 Желудок
13 **Круглая связка**
14 Поперечная ободочная кишка
15 Правое предсердие
16 Сухожильный центр и грудинная часть диафрагмы
17 Печень (частично отрезана)
18 Отверстие привратника
19 Желудок
20 Двенадцатиперстная кишка
21 Поперечная ободочная кишка (рассечена, расширена)
22 Тонкая кишка
23 Грудная аорта (продольно рассечена)
24 Пищевод (продольно рассечен)
25 Пищеводное отверстие диафрагмы
26 **Сальниковая сумка** (малый сальник)
27 Селезеночная артерия
28 Поджелудочная железа
29 Левая почечная вена
30 Межпозвонковый диск
31 Брюшная аорта (продольно рассечена)

Истинное расположение печени (вид сбоку). Часть диафрагмы удалена

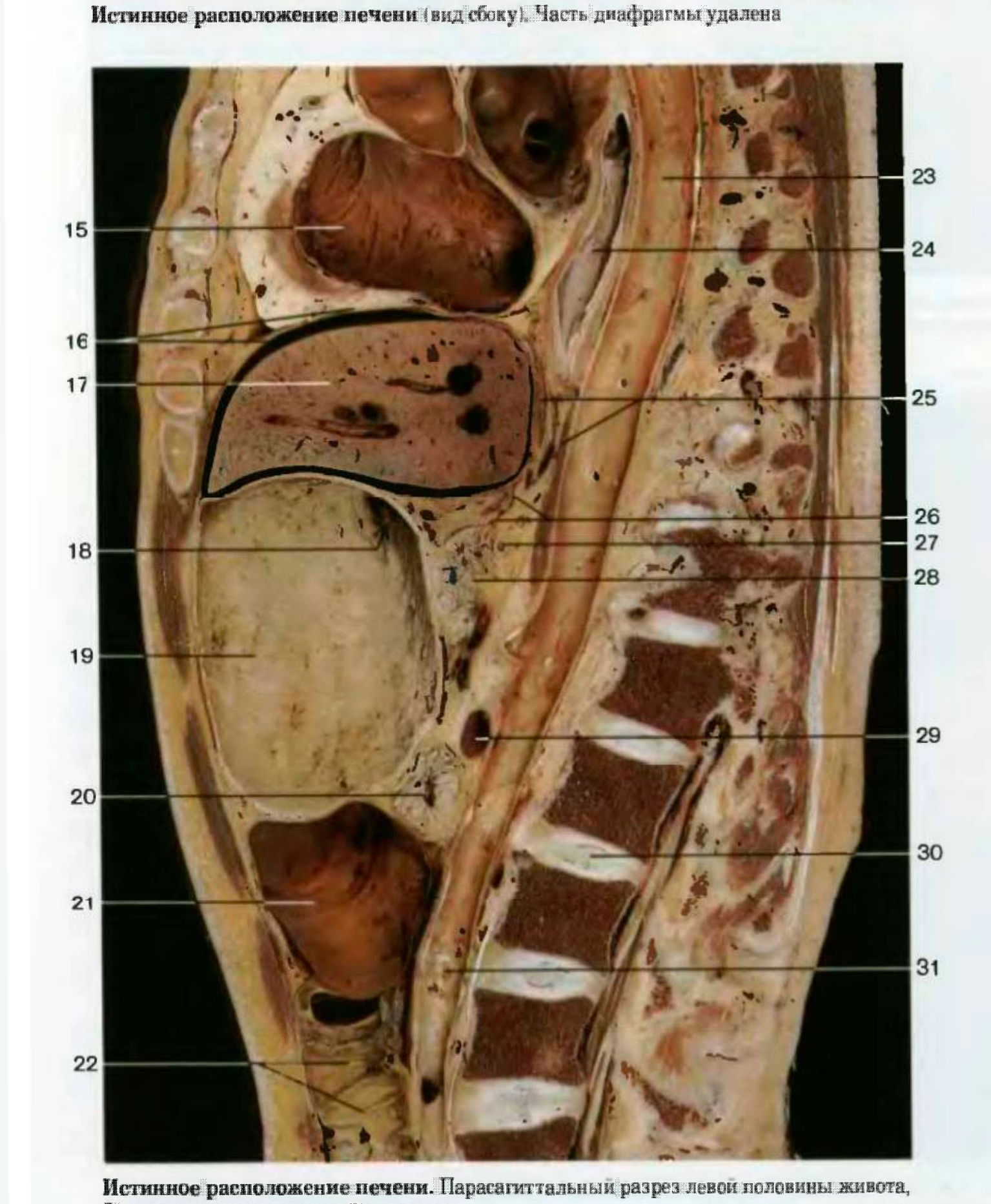

1 Costae
2 Diaphragma
3 Facies diaphragmatica hepatis
4 **Lig. falciforme hepatis**
5 Lobus hepatis dext.
6 Fundus vesicae fellae
7 Lig. gastrocolicum
8 Omentum majus
9 Aorta
10 Oesophagus
11 Lobus sin. hepatis
12 Ventriculus (gaster)
13 **Lig. teres hepatis**
14 Colon transversum
15 Cor – atrium dext.
16 Diaphragma – pars sternalis et centrum tendineum
17 Hepar
18 Ostium pyloricum
19 Ventriculus (gaster)
20 Duodenum – pars horizontalis
21 Colon transverusm
22 Intestinum tenue
23 Aorta thoracica
24 Oesophagus
25 Hiatus oesophageus diaphragmatis
26 **Bursa omentalis**
27 A. lienalis
28 Pancreas
29 A. renalis sin.
30 Discus intervertebralis
31 Aorta abdominalis

Истинное расположение печени. Парасагиттальный разрез левой половины живота, 2 см латеральнее срединной плоскости

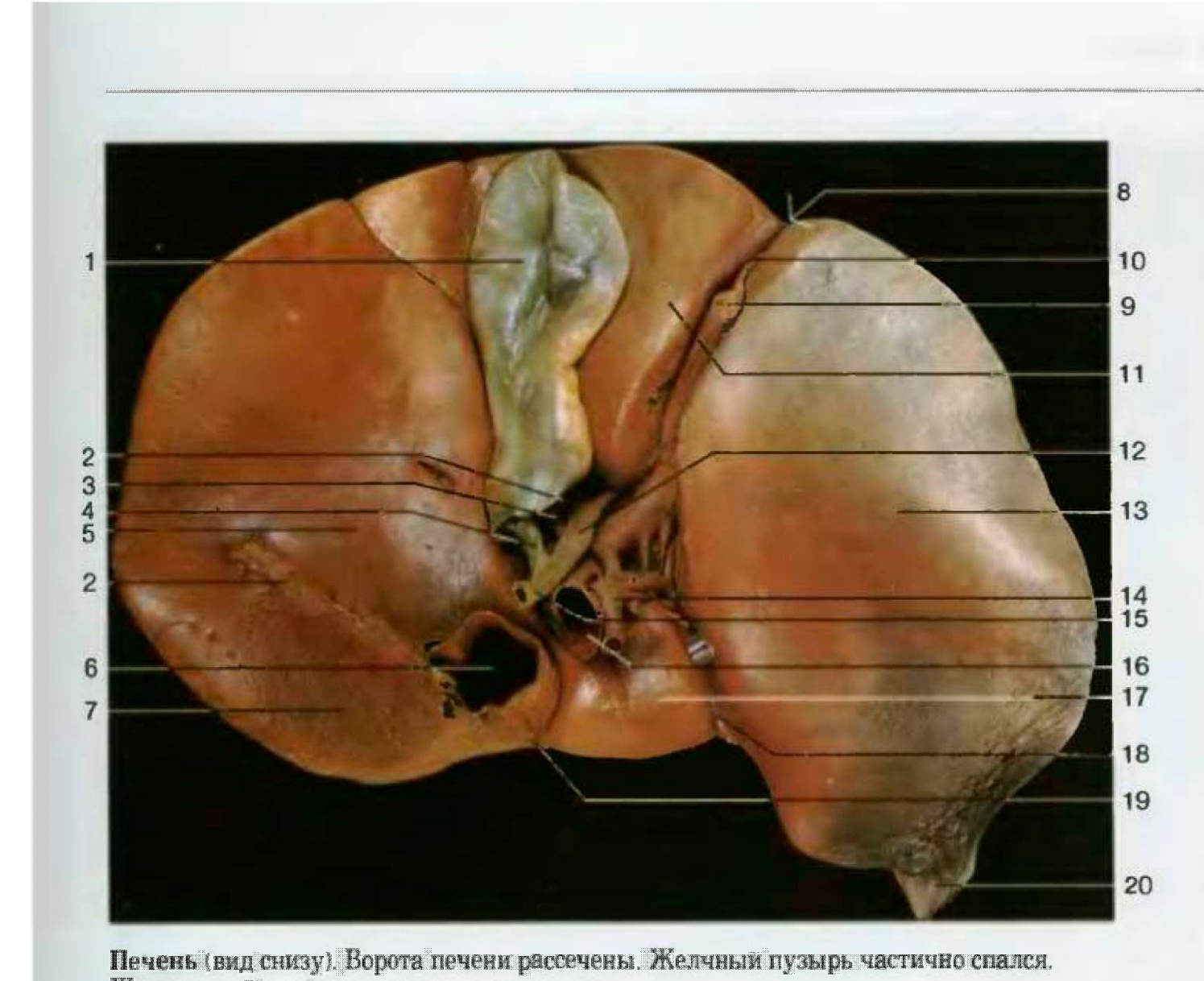

Печень (вид снизу). Ворота печени рассечены. Желчный пузырь частично спался. Желудочный край печени находится внизу

1 **Дно желчного пузыря**
2 Брюшина (частично отсечена)
3 Пузырная артерия
4 **Пузырный проток**
5 **Правая доля печени**
6 Нижняя полая вена
7 Голая зона печени
8 Вырезка круглой и серповидной связок
9 Круглая связка
10 Серповидная связка печени
11 **Квадратная доля печени**
12 Общий печеночный проток
13 **Левая доля печени**
14 Собственная печеночная артерия } Триада
15 **Общий желчный проток** } ворот
16 **Воротная вена** } печени
17 **Хвостатая доля печени**
18 Венозная связка
19 Связка нижней полой вены
20 Соединительнотканый отросток (левая треугольная связка)
21 Венечная связка печени
22 Печеночные вены
23 Ворота печени

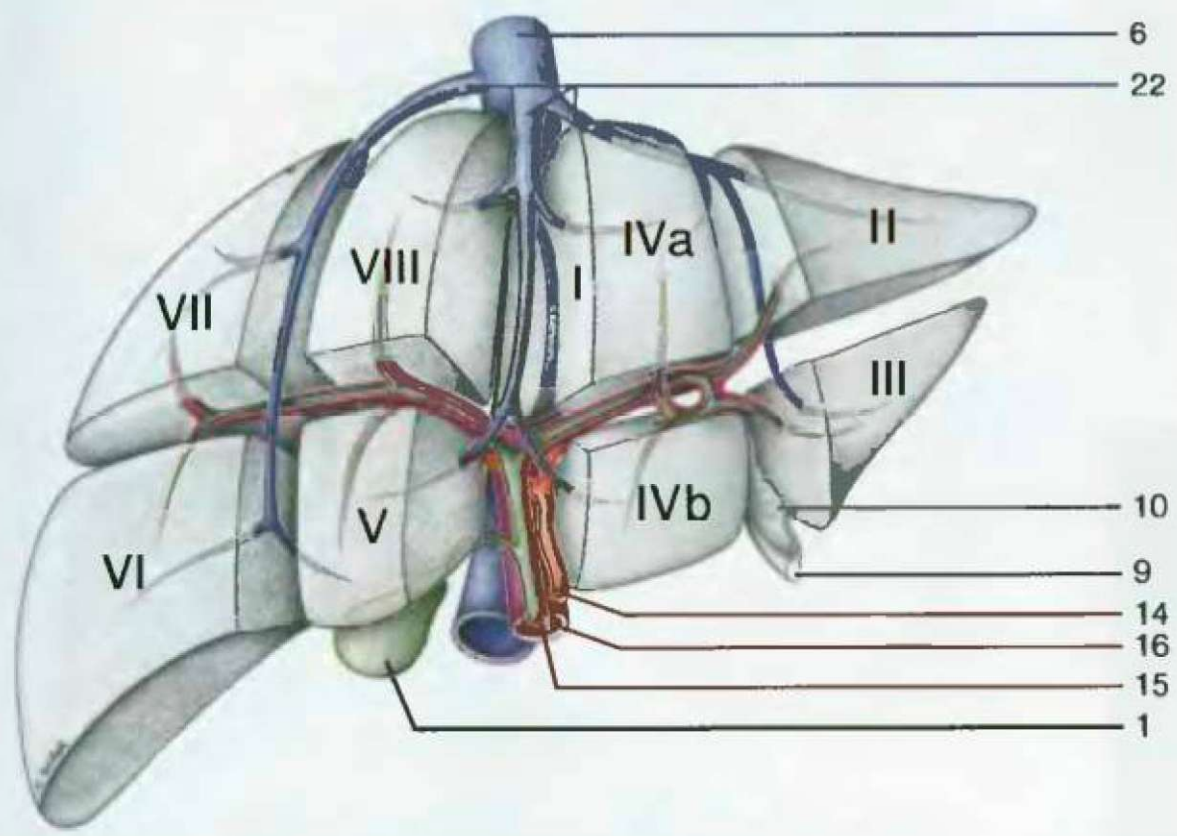

Сегменты печени (вид спереди). Печеночные сегменты обозначены римскими цифрами

1 **Vesica fellea – fundus**
2 Peritoneum
3 A. cystica
4 **Ductus cysticus**
5 **Lobus dext. hepatis**
6 V. cava inf.
7 Area nuda hepatis
8 Incisura lig. teretis
9 Lig. teres hepatis
10 Lig. falciforme hepatis
11 **Lobus quadratus heparis**
12 Ductus hepaticus communis
13 **Lobus sin. hepatis**
14 A. hepatica propria } in lig.
15 **Ductus choledochus** } hepatoduodenale
16 **V. portae** }
17 **Lobus caudatus hepatis**
18 Lig. venosum hepatis
19 Lig. venae cavae
20 Appendix fibrosa hepatis
21 Lig. coronarium hepatis
22 Vv. hepaticae
23 Porta hepatis

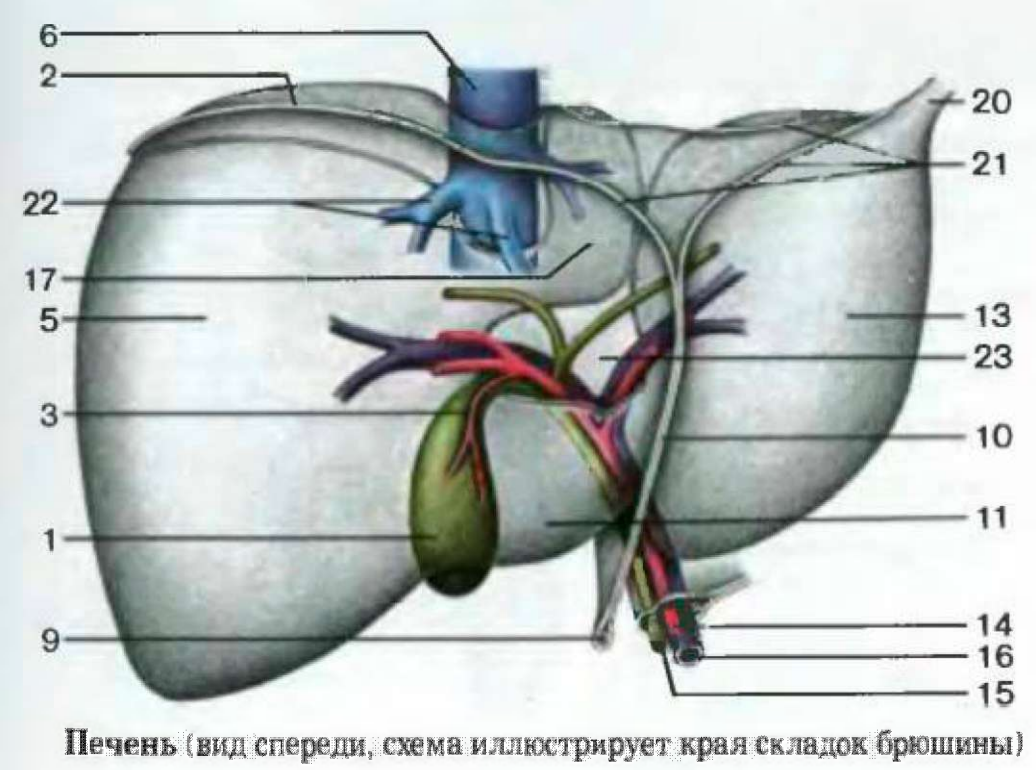

Печень (вид спереди, схема иллюстрирует края складок брюшины)

Надо отметить, что анатомически левая и правая доли печени не отображают внутреннего расположения печеночной артерии, воротной вены и желчного протока. Если анатомическое разделение печени использовать как критерий, то левая доля включает в себя хвостатую и квадратную доли, и, таким образом, линия, разделяющая печень на левую и правую функциональные доли, проходит вдоль желчного пузыря и нижней полой вены. Три основные печеночные вены отводят кровь от сегментов печени, которые не имеют видимых наружных границ.

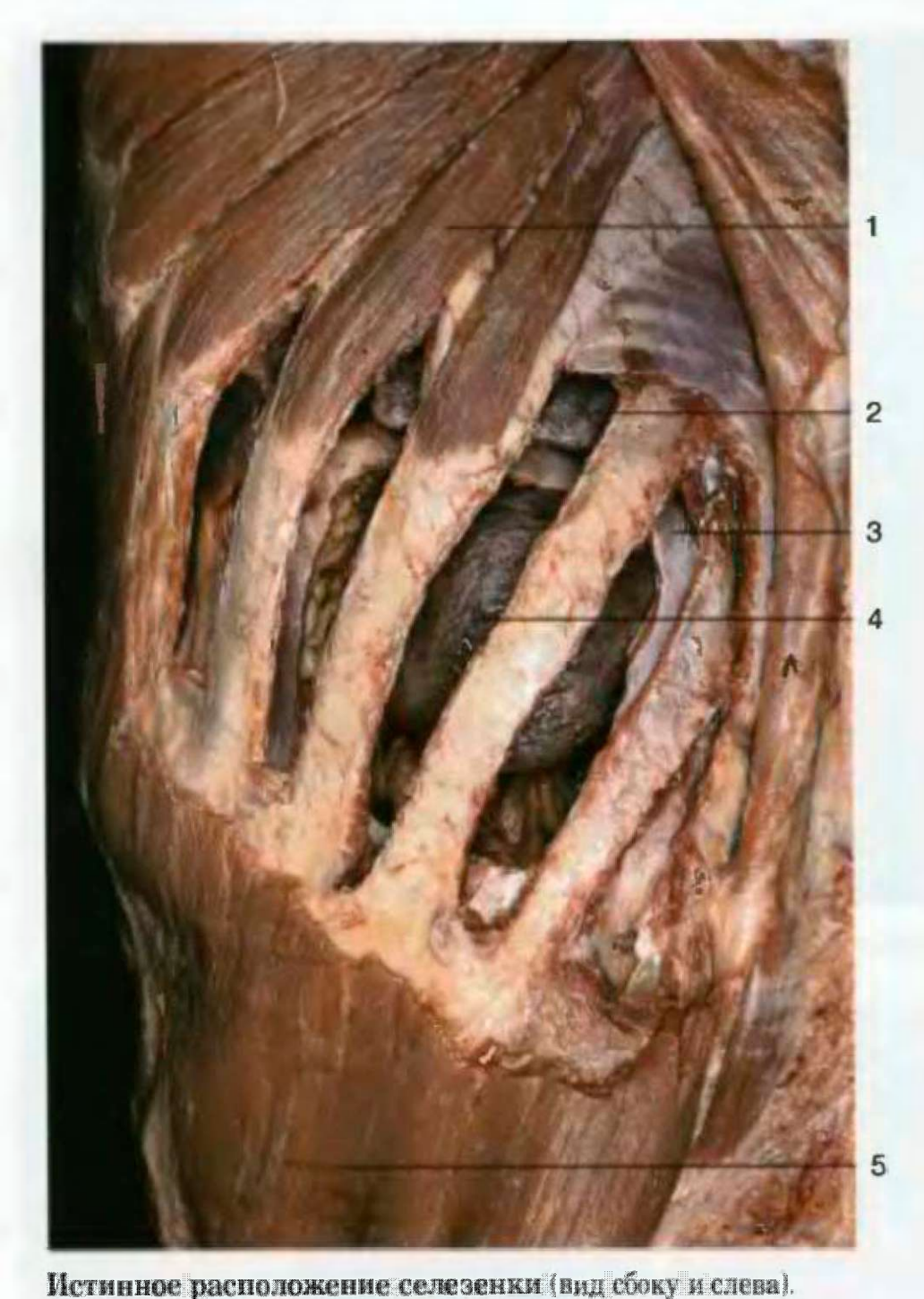

1 Передняя зубчатая мышца
2 Левое легкое
3 Диафрагма
4 Селезенка
5 Наружная косая мышца живота
6 Желудочно-селезеночная связка
7 **Селезеночная артерия**
8 Хвост поджелудочной железы
9 Верхний край селезенки
10 Передняя граница селезенки
11 Нижняя полая вена
12 **Печеночные вены**
13 Печень
14 **Воротная вена**
15 Околопупочные вены внутри серповидной связки
16 **Верхняя брыжеечная вена**
17 Средняя ободочная вена
18 Правая ободочная вена
19 Восходящая ободочная кишка
20 Подвздошно-ободочная вена
21 Червеобразный отросток и вена червеобразного отростка
22 Селезенка
23 Желудочные и пищеводные вены
24 **Селезеночная вена**
25 **Нижняя брыжеечная вена**
26 Правая желудочно-сальниковая вена
27 Вены подвздошной кишки
28 Нисходящая часть толстой кишки
29 Подвздошная кишка
30 Вены сигмовидной кишки
31 Верхние прямокишечные вены

1 M. serratus ant.
2 Pulmo sin.
3 Diaphragma
4 Lien
5 M. obliquus externus abdominis
6 Lig. gastrolienalis
7 **A. lienalis**
8 Cauda pancreatis
9 Margo lienali sup.
10 Extremitas ant.
11 V. cava inf.
12 **Vv. hepaticae**
13 Hepar
14 **V. portae**
15 Vv. paraumbilicales
16 **V. mesenterica sup.**
17 V. colica media
18 V. colica dext.
19 Colon ascendens
20 V. ileocolica
21 Appendix vermiformis et v. appendicularis
22 Lien
23 V. gastrica sin. et rr. oesophagei
24 **V. lienalis**
25 **V. mesenterica inf.**
26 V. gastroomentalis dext.
27 Vv. ileales
28 Colon descendens
29 Ileum
30 Vv. sigmoideae
31 V. rect. sup.

Истинное расположение селезенки (вид сбоку и слева). Межреберные пространства и диафрагма частично вырезаны

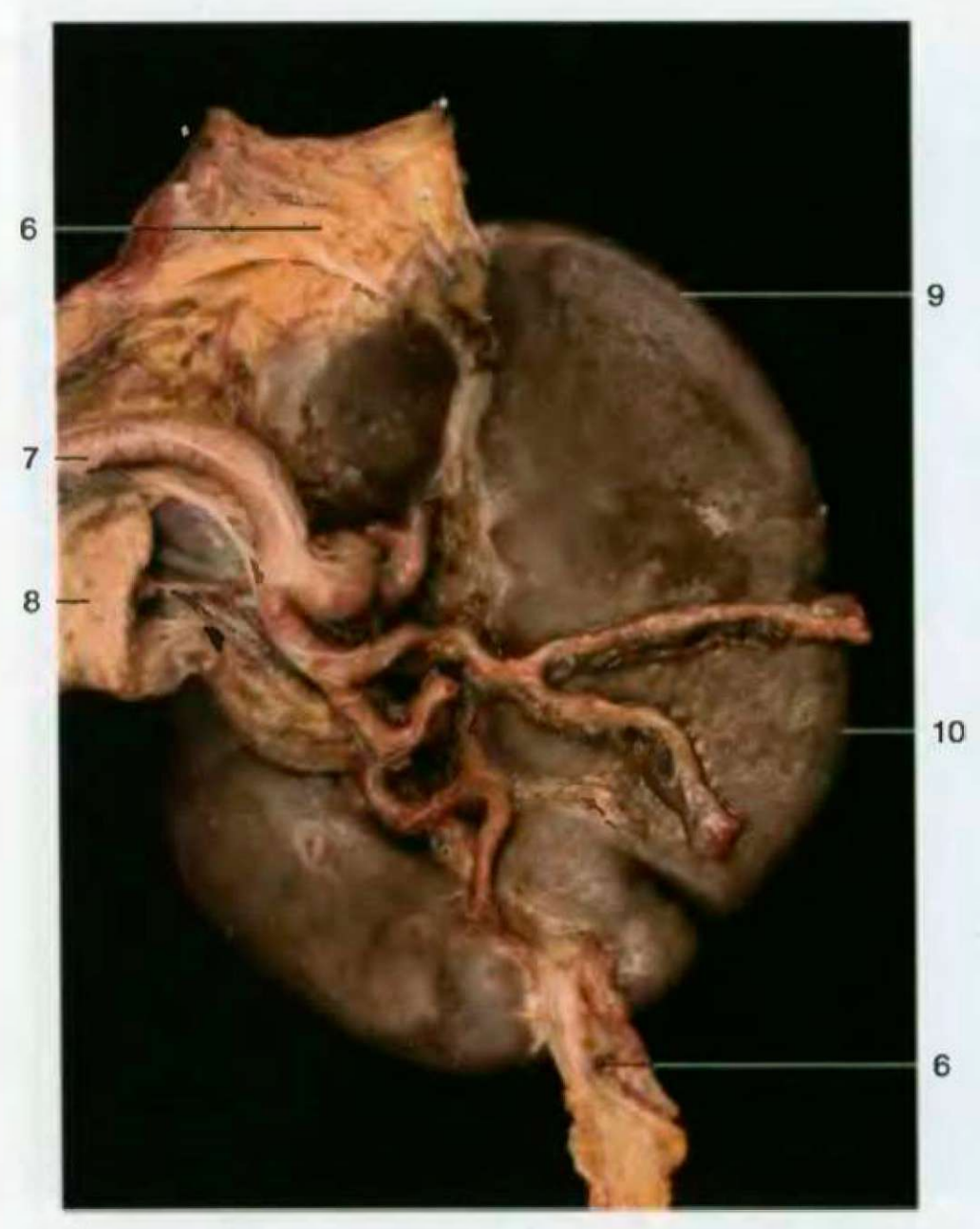

Селезенка (органная поверхность), ворота с сосудами, нервами и связками

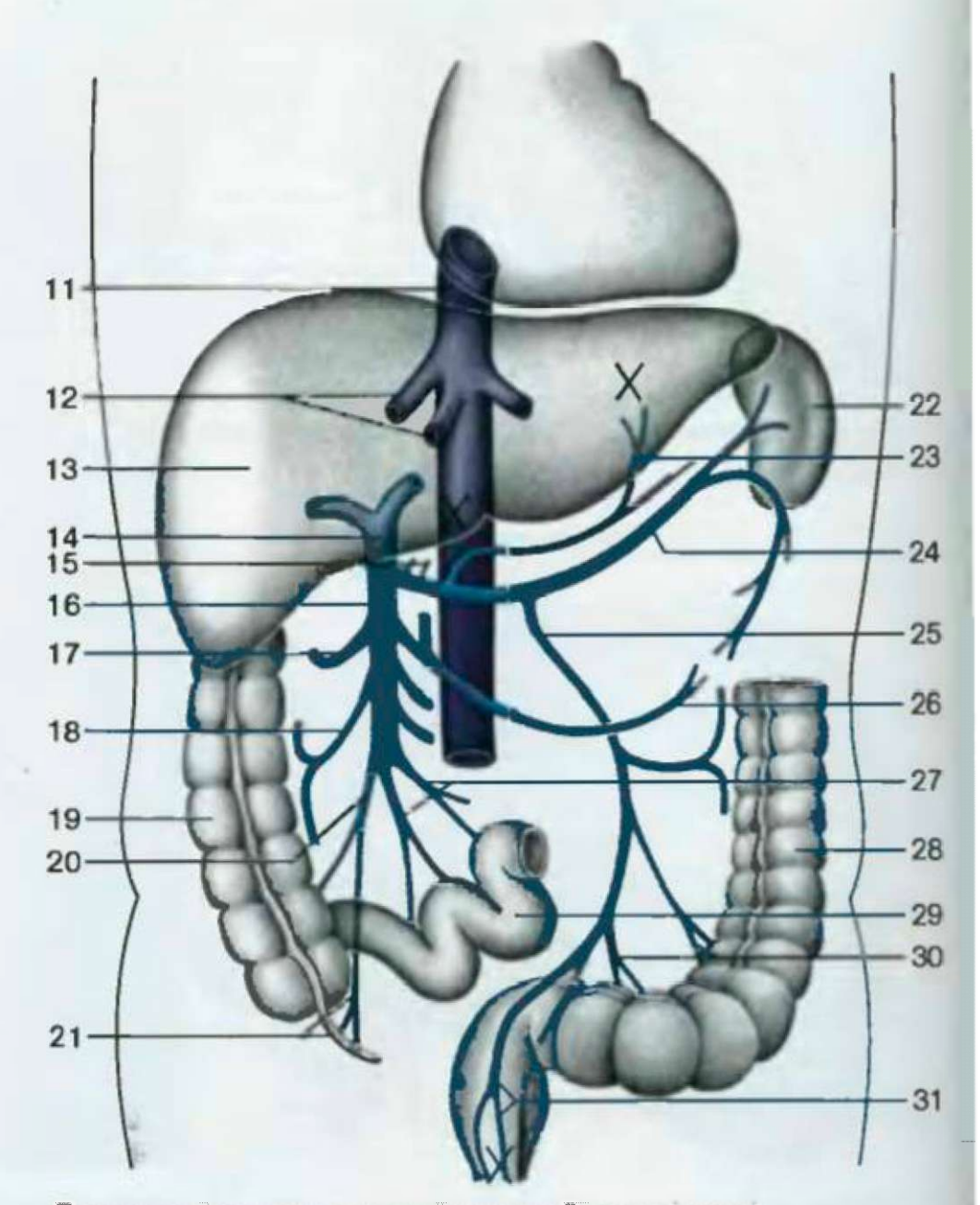

Основные венозные пути воротной вены (схема). X = участки порто-кавальных анастомозов

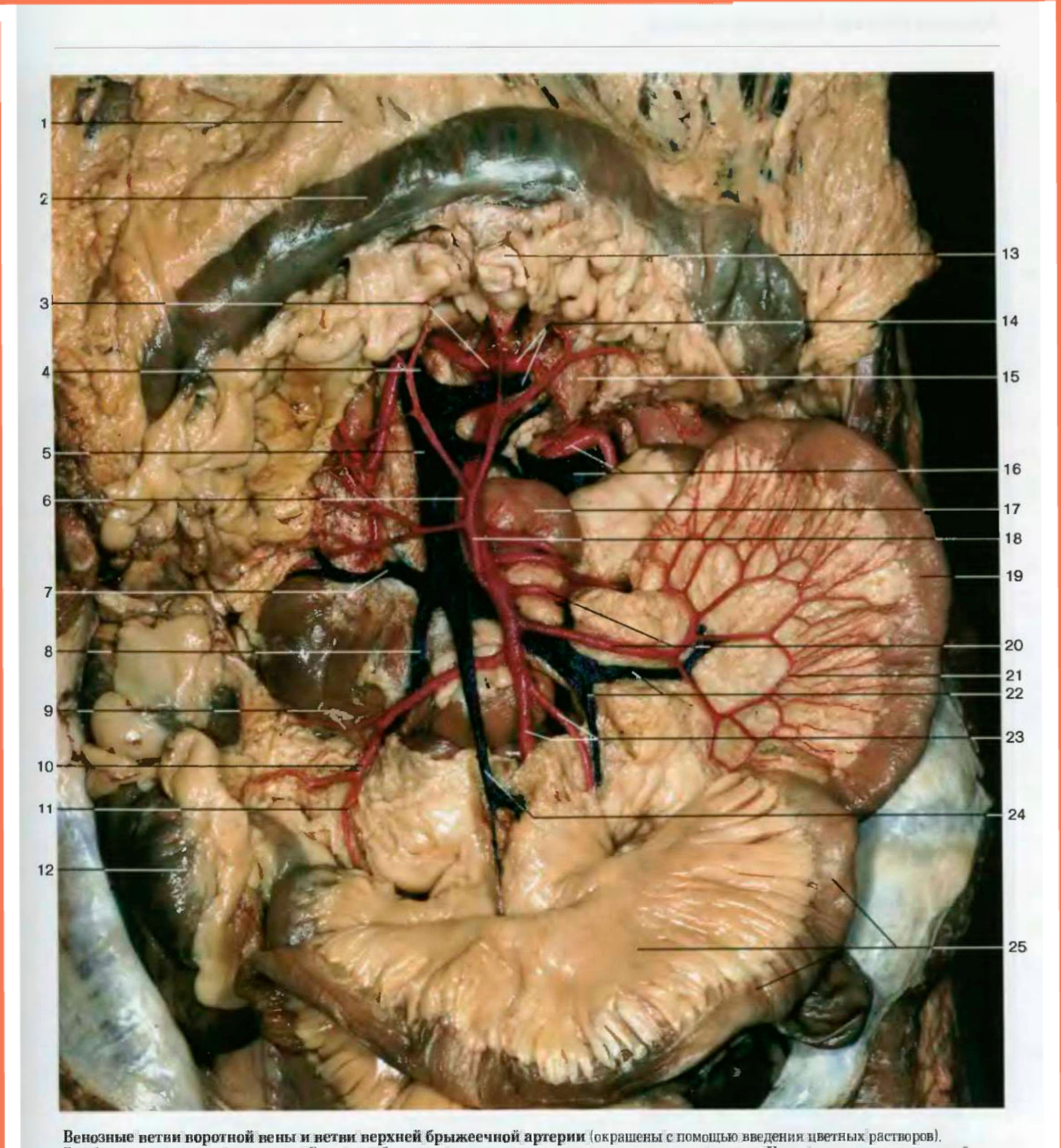

Венозные ветви воротной вены и ветви верхней брыжеечной артерии (окрашены с помощью введения цветных растворов). Голубой = вены; красный = артерии. Один слой брюшины удален, видны сосудистые дуги тонкой кишки. Часть головки поджелудочной железы и брыжейка поперечной ободочной кишки также удалены, видны глубокие сосуды

1 Большой сальник (отогнут)
2 Поперечная ободочная кишка (поднята вверх)
3 Чревный ствол
4 **Воротная вена**
5 Верхняя брыжеечная вена
6 **Верхняя брыжеечная артерия**
7 Правая ободочная вена
8 Подвздошно-ободочная вена
9 Правая ободочная артерия
10 Подвздошно-ободочная артерия
11 Артерия червеобразного отростка
12 Слепая кишка
13 Поперечная ободочная кишка
14 **Селезеночные артерии и вена**
15 Поджелудочная железа (рассечена)
16 Почечные артерия и вена
17 Изгиб двенадцатиперстной и тощей кишки
18 Средняя ободочная артерия
19 Тощая кишка
20 Артерии тощей кишки
21 Артериальные дуги тонкой кишки
22 Вены тощей кишки
23 Подвздошные артерии
24 Подвздошные вены
25 Подвздошная кишка с брыжейкой

1 Omentum majus
2 Colon transversum
3 Truncus coeliacus
4 **V. portae**
5 V. mesenterica sup.
6 **A. mesenterica sup.**
7 V. colica sin.
8 V. ileocolica
9 A. colica dext.
10 A. ileocolica
11 A. appendicularis
12 Caecum
13 Mesocolon transversum
14 **A et. v. lienalis**
15 Pancreas
16 A. et v. renalis
17 Flexura duodenojejunalis
18 A. colica media
19 Jejunum
20 A. jejunalis
21 Arcus arterialis
22 Vv. jejunales
23 Aa. ileales
24 Vv. ileales
25 Ileum et mesenterium