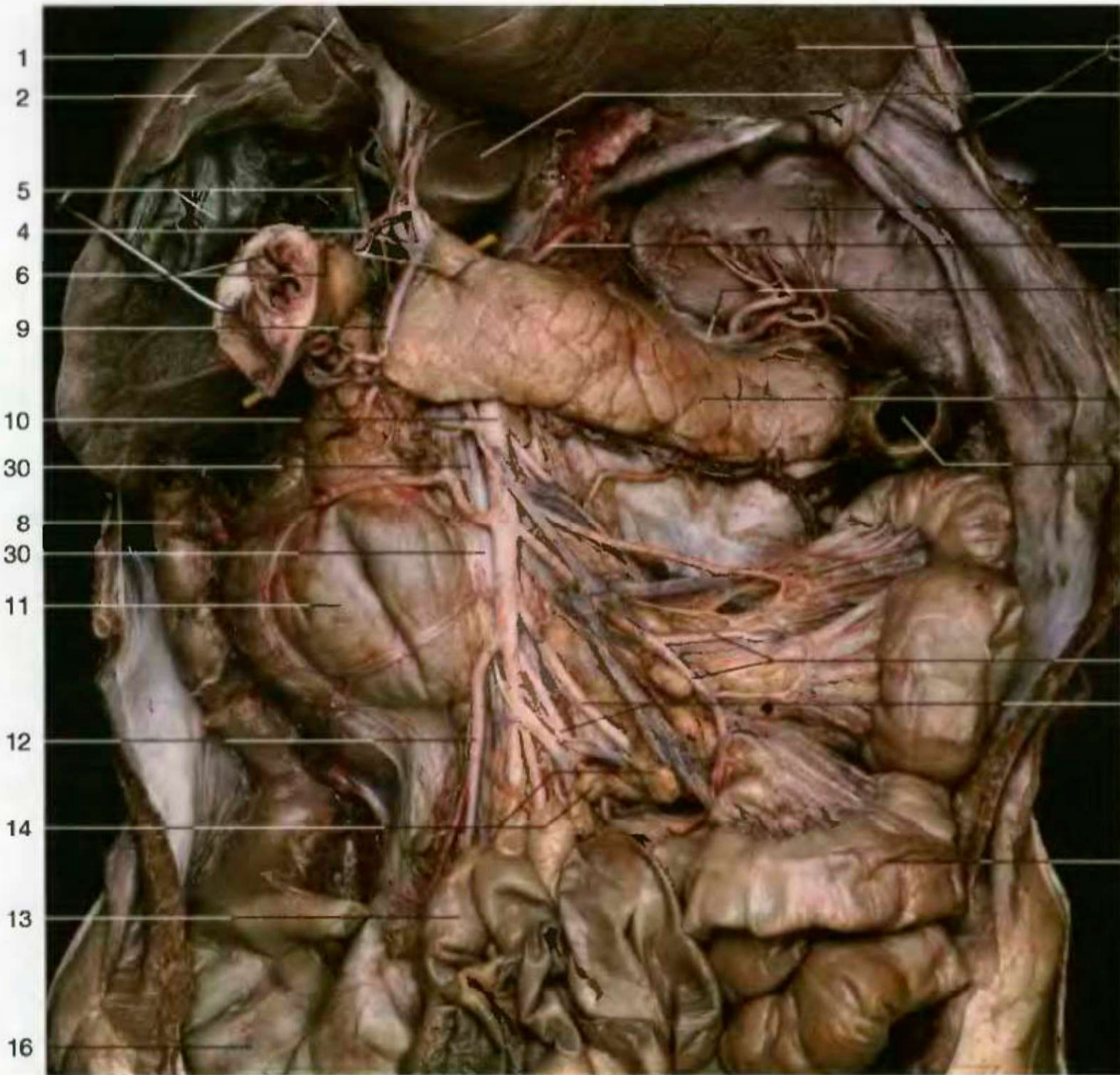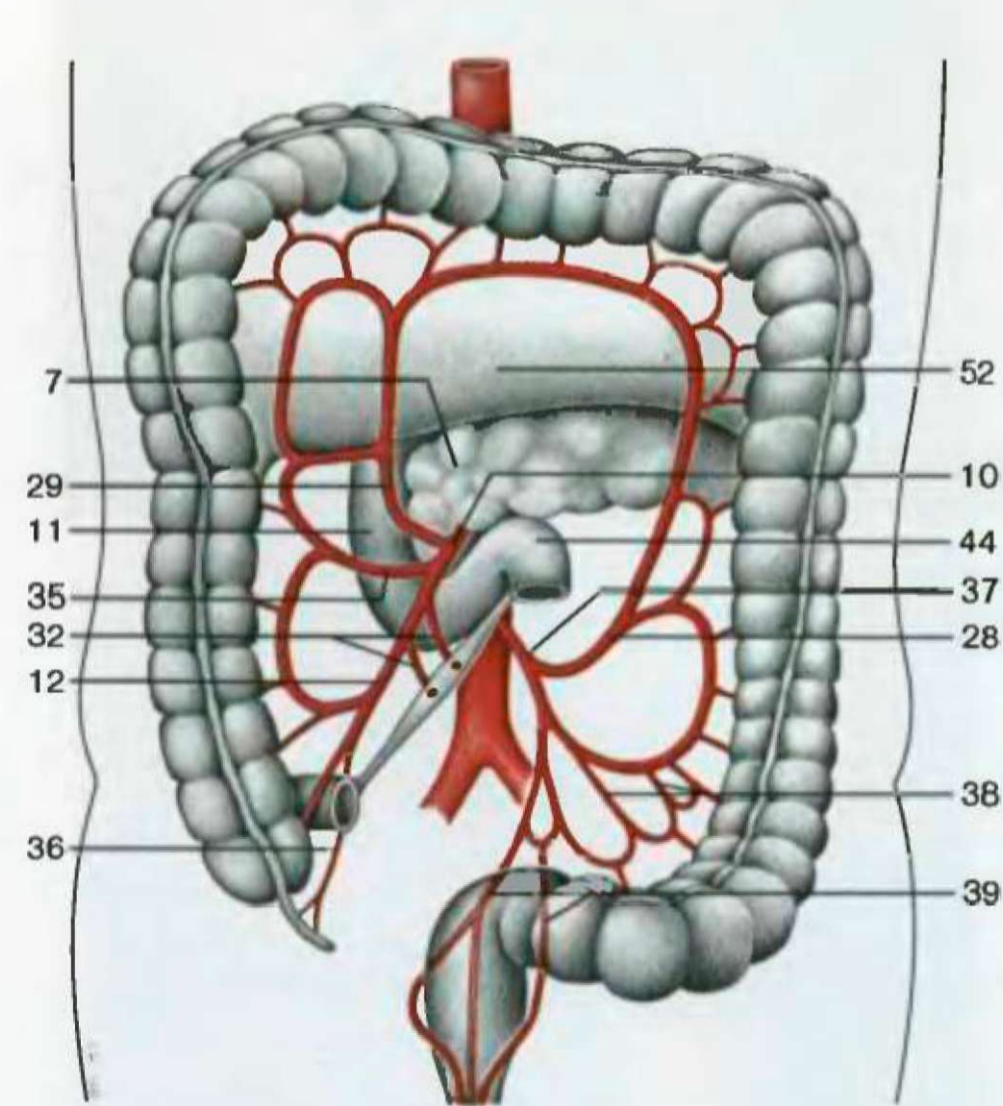


- 17 Почечная артерия
- 26 Артерии подвздошной кишки
- 27 Левая почка
- 3 Левая ободочная артерия
- 28 Левая ободочная артерия
- 29 Средняя ободочная артерия
- 30 Верхняя брыжеечная вена
- 31 Тощая кишка
- 32 Артерии тощей кишки
- 18 Нижняя полая вена
- 33 Нижняя полая вена
- 34 Сигмовидная кишка
- 21 Правая ободочная артерия
- 35 Правая ободочная артерия
- 23 Артерия червеобразного отростка
- 36 Артерия червеобразного отростка
- 37 Нижняя брыжеечная артерия
- 38 Артерии сигмовидной кишки
- 39 Верхняя прямокишечная артерия
- 7 Дно желчного пузыря
- 40 Дно желчного пузыря
- 41 Общий желчный проток
- 22 Воротная вена
- 42 Воротная вена
- 43 Начало тощей кишки
- 44 Изгиб двенадцатиперстной и тощей кишки
- 45 Мочеточник
- 46 Селезеночная артерия
- 47 Чревный ствол
- 48 Почечная вена
- 32 Брюшная аорта
- 49 Брюшная аорта
- 50 Нисходящая часть толстой кишки
- 26 Кишки
- 51 Левая общая подвздошная артерия
- 52 Поперечная ободочная кишка

Взаимоотношения верхней брыжеечной артерии с поджелудочной железой и двенадцатиперстной кишкой. Желудок и поперечная ободочная кишка удалены, печень поднята. Обратите внимание на расположение селезенки. Желтый зонд пропущен через отверстие сальниковой сумки



- 1 Круглая связка
- 2 Печень
- 3 Хвостатая доля печени
- 4 Собственная артерия печени
- 5 Желчный пузырь и общий желчный проток
- 6 Правая желудочная артерия и привратник
- 7 Поджелудочная железа
- 8 Восходящая часть толстой кишки
- 9 Желудочно-двенадцатиперстная артерия
- 10 Верхняя брыжеечная артерия
- 11 Двенадцатиперстная кишка
- 12 Подвздошно-ободочная артерия
- 13 Терминальная часть подвздошной кишки
- 14 Брыжеечные лимфатические узлы
- 15 Правая общая подвздошная артерия
- 16 Слепая кишка
- 17 Левая доля печени
- 18 Селезенка
- 19 Левая желудочно-сальниковая артерия
- 20 Желудок
- 21 Левая желудочная артерия
- 22 Левый изгиб толстой кишки (отрезан)
- 23 Селезеночная артерия
- 24 Правая желудочно-сальниковая артерия
- 25 Почечная артерия
- 26 Артерии подвздошной кишки
- 27 Левая почка
- 28 Левая ободочная артерия
- 29 Средняя ободочная артерия
- 30 Верхняя брыжеечная вена
- 31 Тощая кишка
- 32 Артерии тощей кишки
- 33 Нижняя полая вена
- 34 Сигмовидная кишка
- 35 Правая ободочная артерия
- 36 Артерия червеобразного отростка
- 37 Нижняя брыжеечная артерия
- 38 Артерии сигмовидной кишки
- 39 Верхняя прямокишечная артерия
- 40 Дно желчного пузыря
- 41 Общий желчный проток
- 42 Воротная вена
- 43 Начало тощей кишки
- 44 Изгиб двенадцатиперстной и тощей кишки
- 45 Мочеточник
- 46 Селезеночная артерия
- 47 Чревный ствол
- 48 Почечная вена
- 49 Брюшная аорта
- 50 Нисходящая часть толстой кишки
- 51 Левая общая подвздошная артерия
- 52 Поперечная ободочная кишка

Основные ветви верхней и нижней брыжеечных артерий (схема)

). = ; = . , , (, , ,

, " , - , -
() - . , -
() (- ; -
, , .