Верхний этаж брюшной полости. Грудная клетка и передняя часть диафрагмы удалены, печень поднята вверх, виден малый сальник. Зонд введен в отверстие малого сальника и сам малый сальник

1 Серповидная и круглая связки
2 Печень
3 Желчный пузырь (дно)
4 Печеночно-двенадцатиперстная связка
5 **Отверстие сальниковой сумки** (зонд)
6 Привратник
7 Нисходящая часть двенадцатиперстной кишки
8 Правый изгиб ободочной кишки
9 **Желудочно-ободочная связка**
10 Хвостатая доля печени
11 **Малый сальник**
12 Желудок
13 Малая кривизна желудка
14 Верхняя часть двенадцатиперстной кишки
15 Диафрагма
16 Большая кривизна желудка с желудочно-сальниковыми сосудами
17 Двенадцатый грудной позвонок
18 Правая почка
19 Правый надпочечник
20 Нижняя полая вена
21 Серповидная связка печени
22 Брюшная аорта
23 Селезенка
24 Селезеночно-почечная связка
25 Желудочно-селезеночная связка
26 Поджелудочная железа
27 Малый сальник

1 Lig. falciforme hepatis et lig. teres hepatis
2 Hepar
3 Vesica fellea
4 Lig. hepatoduodenale
5 **Foramen omentale s. epiploicum**
6 Pylorus
7 Duodenum – pars descendens
8 Flexura coli dextra
9 **Lig. gastrocolicum**
10 Lobus caudatus hepatis
11 **Omentum minus**
12 Gaster
13 Curvatura gastrica minor
14 Pars sup. duodeni
15 Diaphragma
16 Curvatura gastrica major et vasa gastroomentalia
17 Vertebra thoracica XII
18 Ren dext.
19 Gl. suprarenalis dext.
20 V. cava inf.
21 Lig falciforme hepatis
22 Aorta abdominalis
23 Lien
24 Lig. lienorenale
25 Lig. gastrosplenicum
26 Pancreas
27 Bursa omentalis

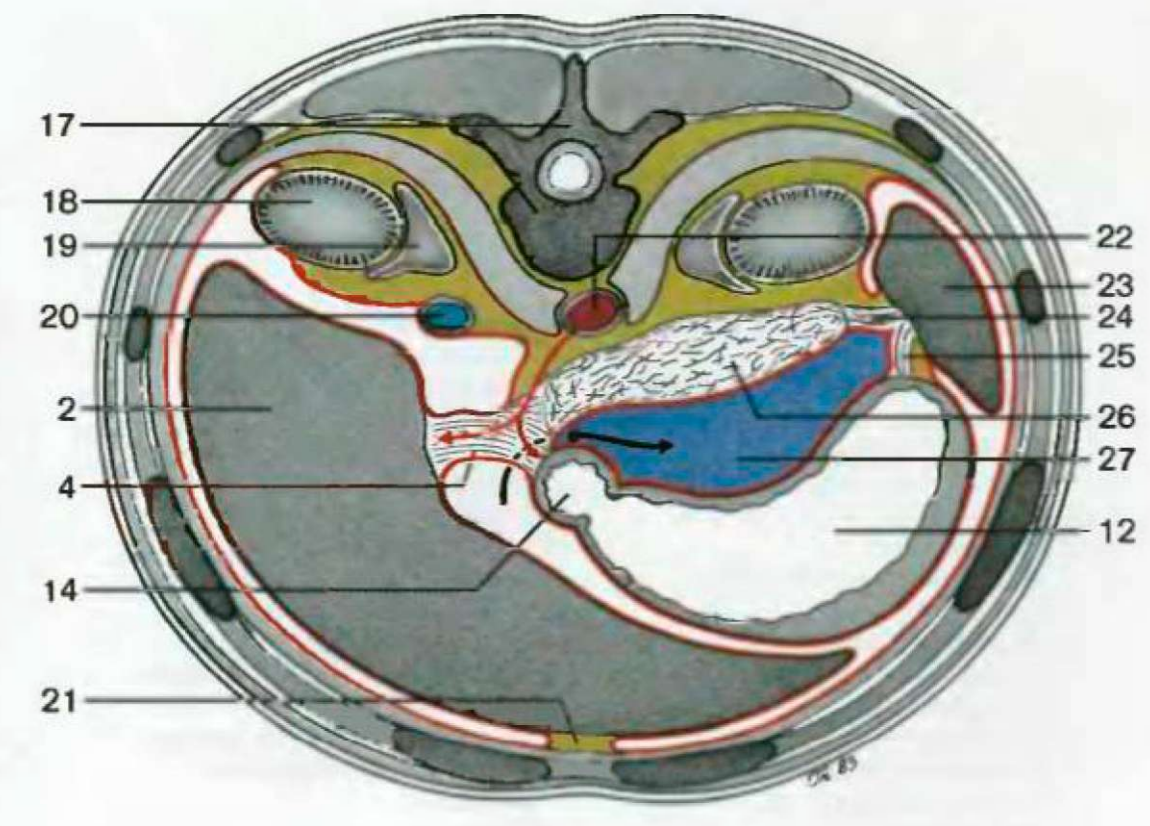

Горизонтальный разрез сальниковой сумки выше уровня отверстия малого сальника (черная стрелка). Вид сверху. Красные стрелки: пути распространения артериальных ветвей чревного ствола к печени, желудку, двенадцатиперстной кишке и поджелудочной железе (схема)

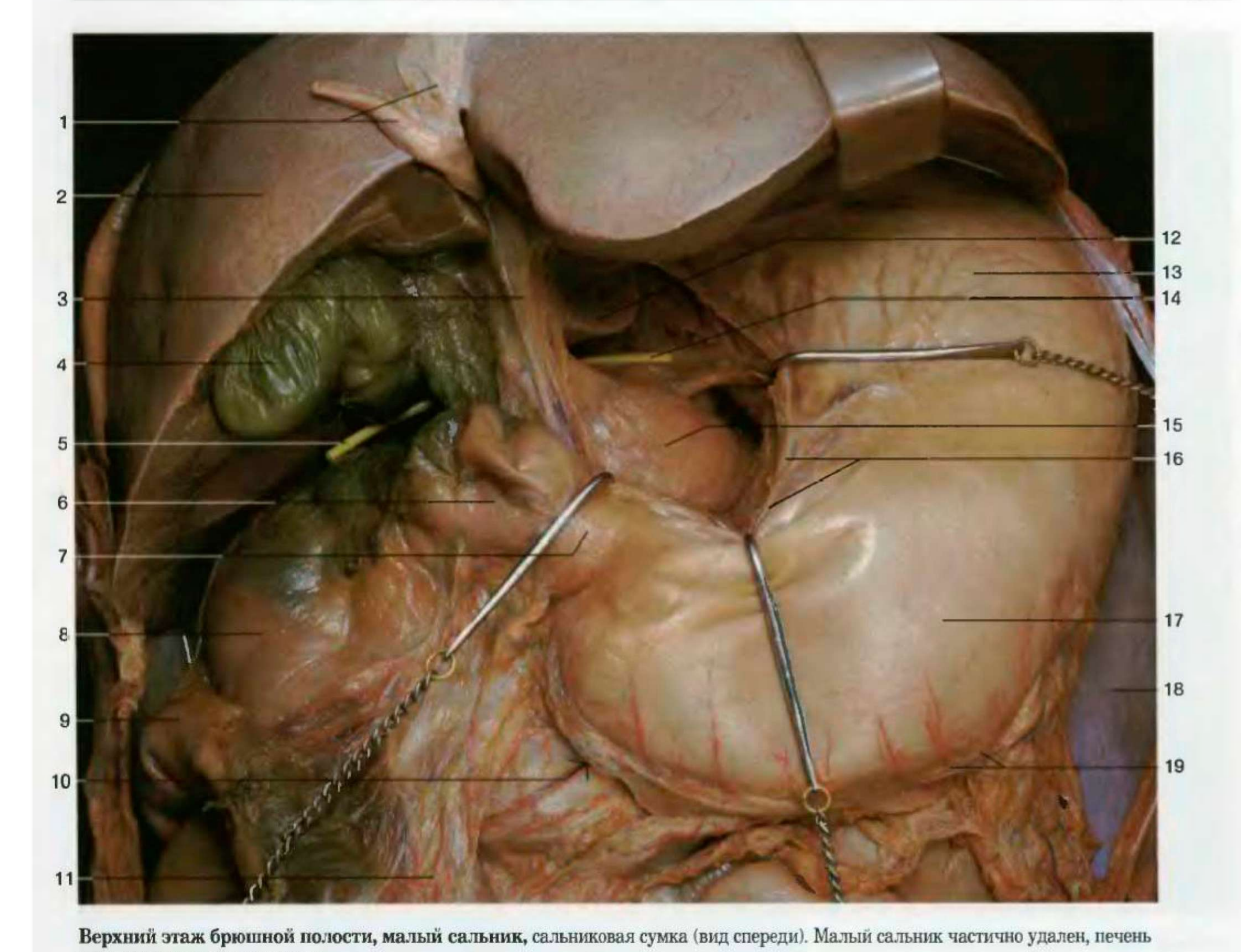

Верхний этаж брюшной полости, малый сальник, сальниковая сумка (вид спереди). Малый сальник частично удален, печень и желудок частично отогнуты

1 Серповидная и круглая связки
2 Печень
3 **Печеночно-двенадцатиперстная связка**
4 Желчный пузырь
5 Зонд внутри отверстия сальниковой сумки
6 Верхняя часть двенадцатиперстной кишки
7 Привратник
8 Нисходящая часть двенадцатиперстной кишки
9 Правый изгиб ободочной кишки
10 Желудочно-ободочная связка
11 **Большой сальник**
12 Хвостатая доля печени
13 Дно желудка
14 Зонд на уровне преддверия сальниковой сумки
15 **Головка поджелудочной железы**
16 Малая кривизна желудка
17 **Тело желудка**
18 Диафрагма
19 Большая кривизна с желудочно-сальниковыми сосудами
20 Головка поджелудочной железы и желудочно-поджелудочная складка
21 **Селезенка**
22 **Хвост поджелудочной железы**
23 Левый изгиб ободочной кишки
24 Корень брыжейки поперечной ободочной кишки
25 Брыжейка поперечной ободочной кишки
26 Желудочно-ободочная связка
27 **Поперечная ободочная кишка**
28 Пупок
29 Тонкая кишка
30 Малый сальник
31 Сальниковая сумка
32 Двенадцатиперстная кишка
33 Брыжейка
34 Сигмовидная кишка

1 Lig. falciforme hepatis
2 Hepar
3 **Lig. hepatoduodenale**
4 Vesica fellea
5 Foramen omentale
6 Pars superior duodeni
7 Pylorus
8 Pars descendens duodeni
9 Flexura coli dext.
10 Lig. gastrocolium
11 **Omentum majus**
12 Lobus caudatus hepatis
13 Fundus gastircus
14 Vestibulum b. omentalis minor
15 **Caput pancreatis**
16 Curvatura gastrica minor
17 **Corpus gastricum**
18 Diaphragma
19 Curvatura gastrica major et vasa gastoromentalia
20 Caput pancreatis et plica gastropancreatica
21 **Lien**
22 **Cauda pancreatis**
23 Flexura coli sin.
24 Radix mesocoli transversi
25 Mesocolon transversum
26 Lig. gastrocolicum
27 **Colon transversum**
28 Umbilicus
29 Intestinum tenue
30 Omentum minus
31 Bursa omentalis
32 Duodenum
33 Mesenterium
34 Colon sigmoideum

Верхний этаж брюшной полости, малый сальник, сальниковая сумка (вид спереди). Желудочно-ободочная связка рассечена, весь желудок поднят вверх, видна задняя стенка сальниковой сумки

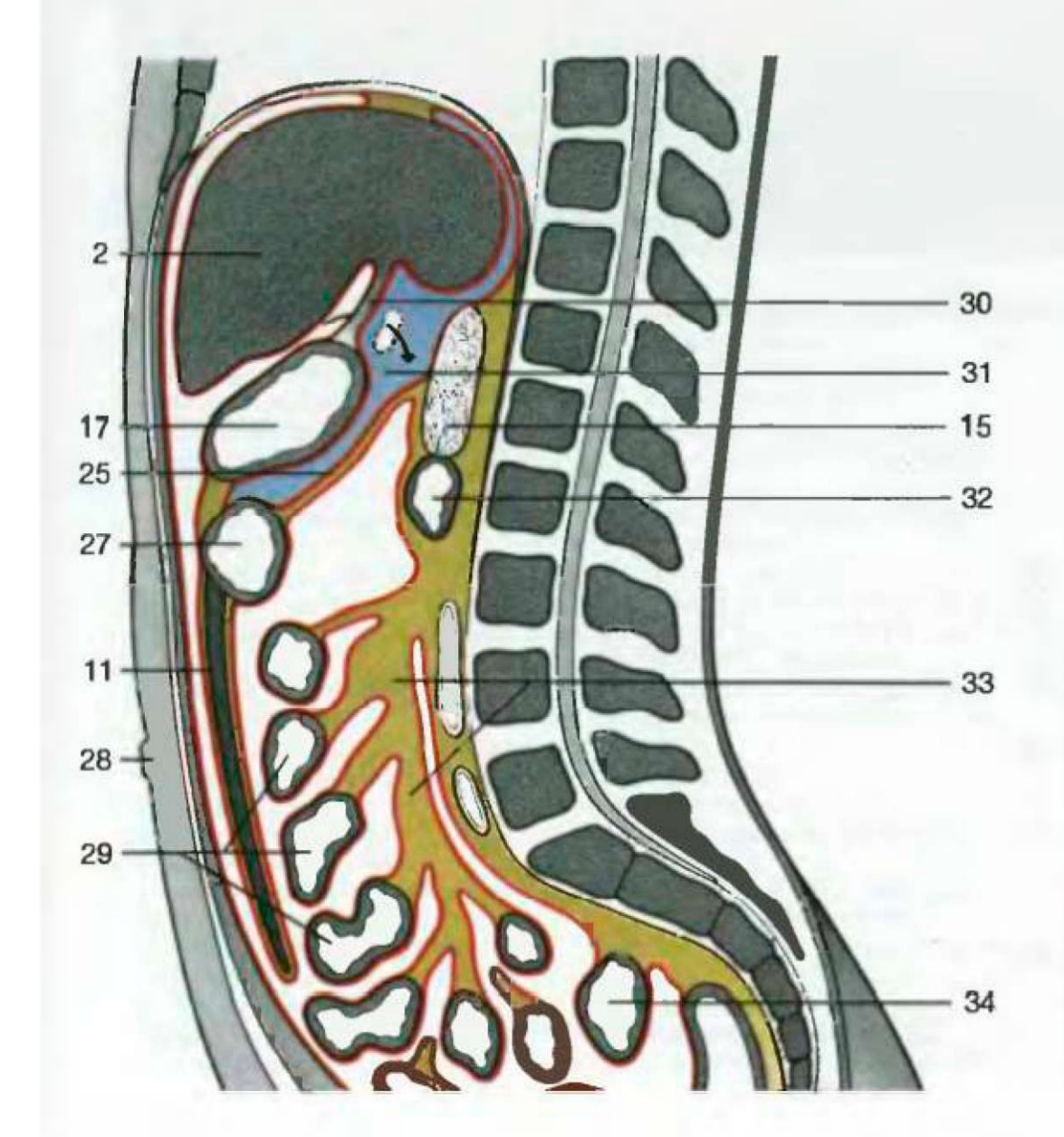

Средне-сагиттальный разрез брюшной полости, демонстрирующий участок сальниковой сумки (голубой) (схема). Отверстие сальниковой сумки, вход в сальниковую сумку обозначены стрелками. Красный = брюшина

Артерии верхнего этажа брюшной полости; разрез чревного ствола. Малый сальник удален, малая кривизна желудка оттянута, видны ветви чревного ствола

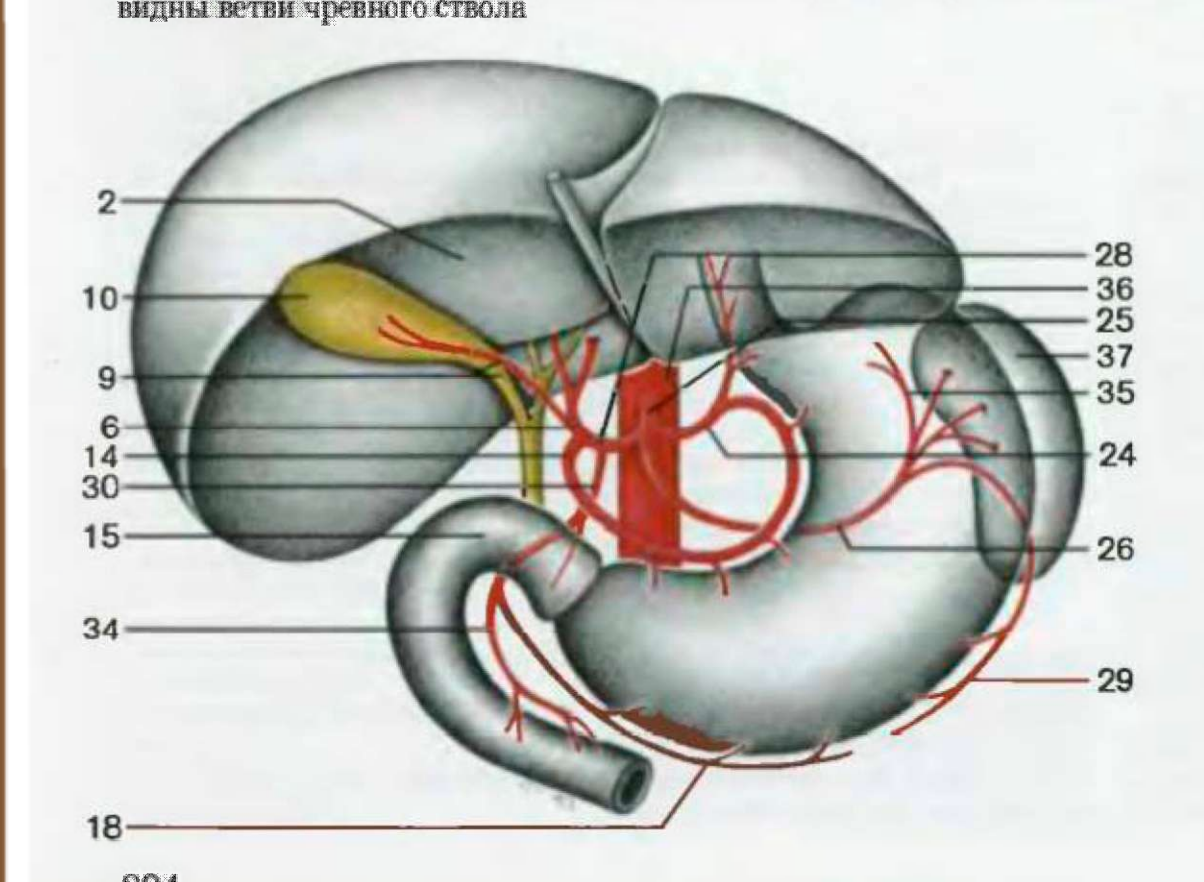

Ветви чревного ствола
(схема)

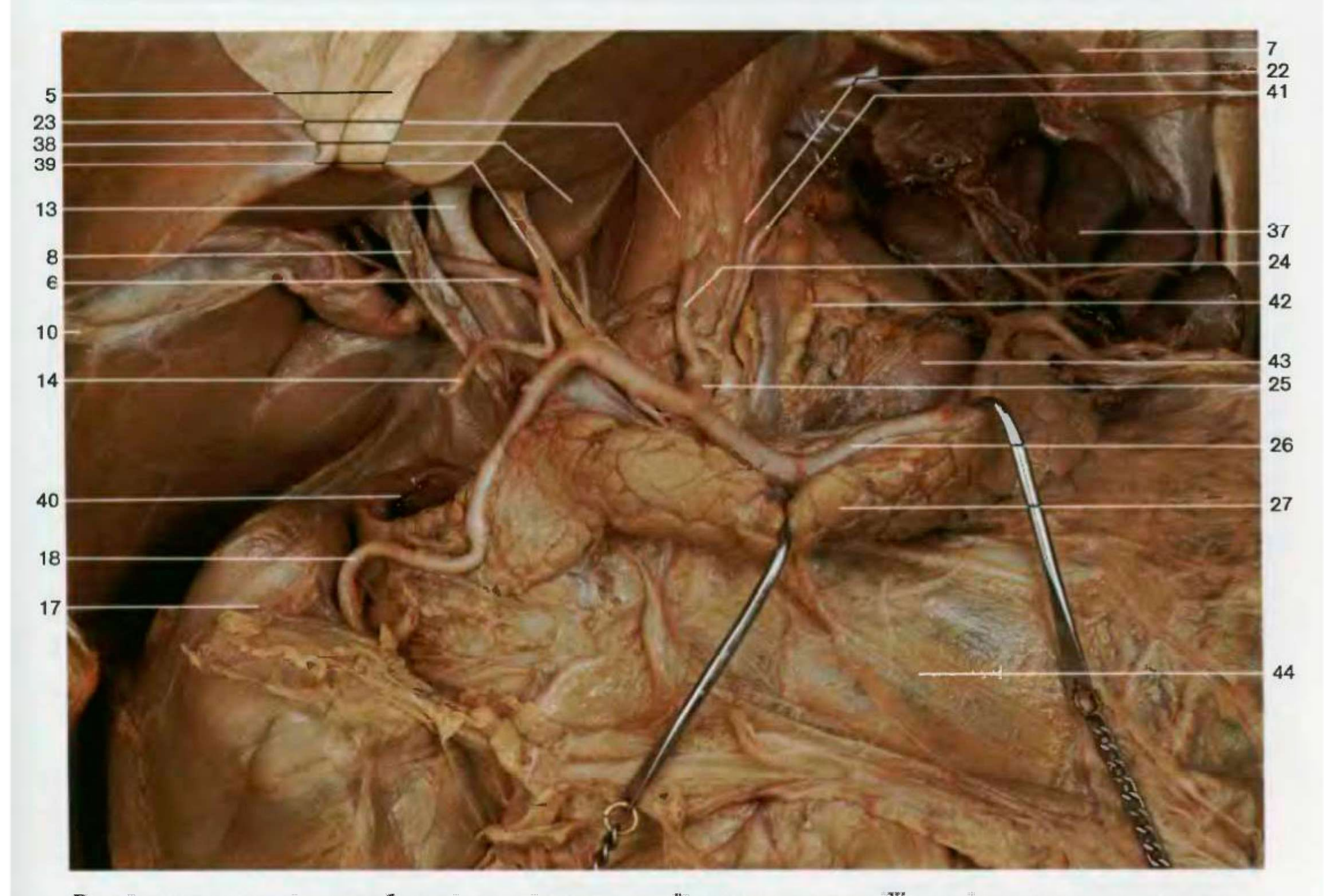

Ветви чревного ствола; кровоснабжение печени, поджелудочной железы и селезенки. Желудок, верхняя часть двенадцатиперстной кишки и чревный узел удалены, видны задняя стенка сальниковой сумки и сосуды и протоки печеночно-двенадцатиперстной связки. Поджелудочная железа незначительно отогнута вперед

1 Легкие
2 Печень (органная поверхность)
3 Лимфатические узлы
4 Нижняя полая вена
5 Круглая связка (отогнута)
6 Правая ветвь собственной печеночной артерии
7 Диафрагма
8 **Общий печеночный проток** (расширен)
9 Пузырный проток и артерия
10 Желчный пузырь
11 Зонд в отверстии сальниковой сумки
12 Правая доля печени
13 **Воротная вена**
14 **Правая желудочная артерия**
15 Двенадцатиперстная кишка
16 Привратник
17 Правый изгиб ободочной кишки
18 **Правая желудочно-сальниковая артерия**
19 Поперечная ободочная кишка
20 Брюшной отдел пищевода (кардиальный отдел желудка)
21 Дно желудка
22 Пищеводные ветви левой печеночной артерии
23 Поясничная часть диафрагмы
24 Левая желудочная артерия
25 **Чревный ствол**
26 **Селезеночная артерия**
27 Поджелудочная железа
28 **Общая печеночная артерия**
29 Левая желудочно-сальниковая артерия
30 **Желудочно-двенадцатиперстная артерия**
31 Привратниковый отдел желудка
32 Большая кривизна желудка
33 Желудочно-ободочная связка
34 Верхняя поджелудочно-двенадцатиперстная артерия
35 Короткие желудочные артерии
36 Аорта
37 Селезенка
38 Хвостатая доля печени
39 Левая ветвь собственной артерии печени
40 Нисходящая часть двенадцатиперстной кишки (отсечена)
41 Левая нижняя диафрагмальная артерия
42 Надпочечник
43 Почка
44 Поперечная ободочная кишка

1 Pulmones
2 Hepar – facies diaphragmatica
3 Nodus lymphticus
4 V. cava inf.
5 Lig. teres hepatis
6 A. hepatis propria
7 Diaphragma
8 **Ductus hepaticus communis**
9 Ductus cysticus et a. cystica
10 Vesica fellea
11 For. omentale
12 Lobus dexter hepatis
13 **V. portae**
14 **A gastrica dext.**
15 Duodenum – pars sup.
16 Pylorus
17 Flexura coli dext.
18 **A. gastromentalis dext.**
19 Colon transverusm
20 Pars abdominalis oesaphagi
21 Fundus gastricus
22 Rr. oesophagei a. gasticae sin.
23 Pars lumbalis diphragmatis
24 A. gastica sin.
25 **Truncus coeliacus**
26 **A. lienalis**
27 Pancreas
28 **A. hepatica communis**
29 A. gastroomentalis sin.
30 **A. gastorduodenalis**
31 Pars pylorica gastri
32 Curvatura gastrica major
33 Lig. gastricilicum
34 A. supraduodenalis
35 Aa. gastricae breves
36 Aorta
37 Lien
38 Lobus caudatus hepatis
39 A. hepatica propria – ramus sin.
40 Pars descendens duodeni
41 A. phrenica inf. sin.
42 Gl. suprarenalis
43 Ren
44 Mesocolon transversum

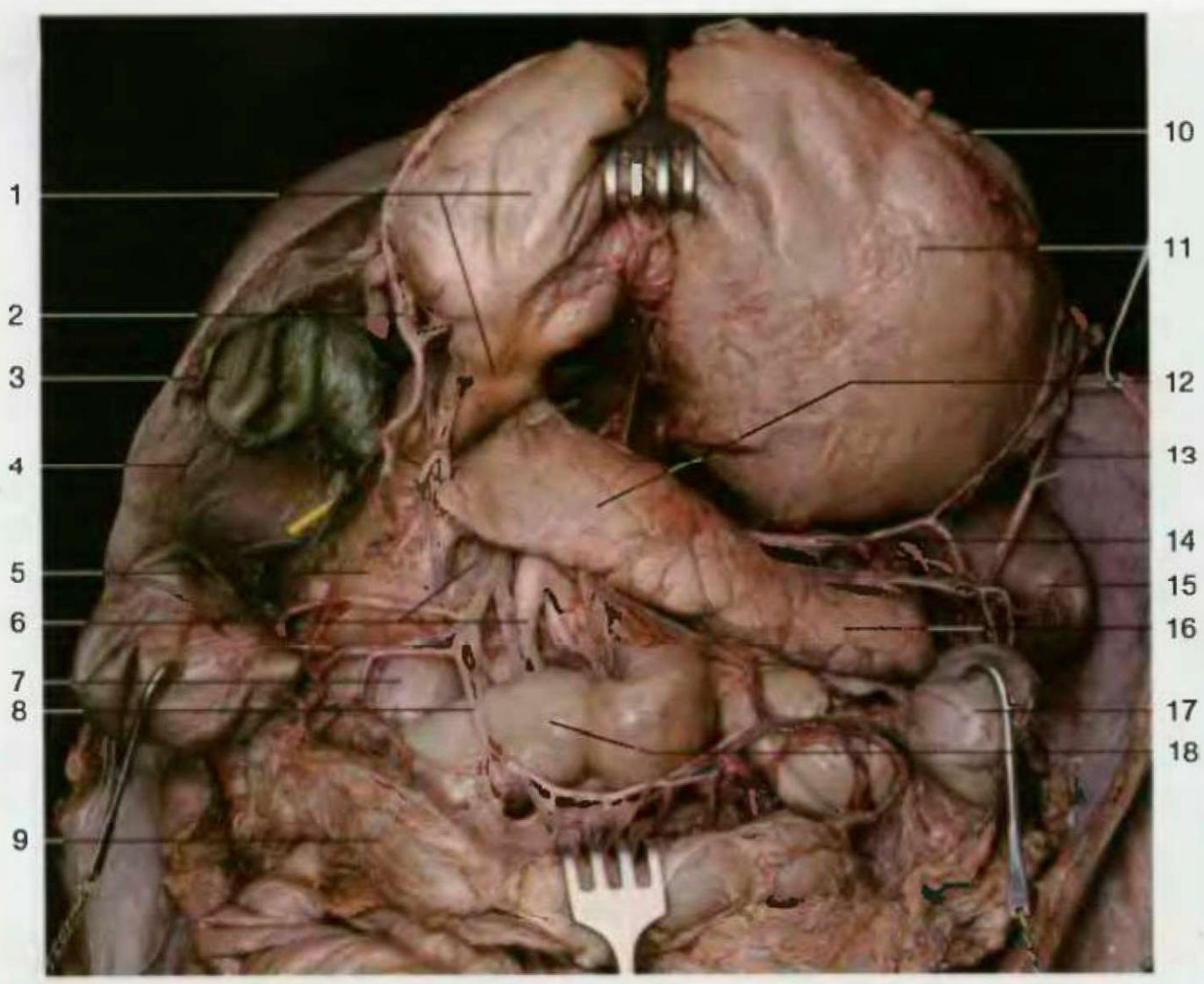

Истинное расположение поджелудочной железы и внепеченочных желчных протоков (вид спереди). Желудочно-ободочная связка рассечена, поперечная ободочная кишка и желудок смещены, видны поджелудочная железа и верхние брыжеечные сосуды

1 Желудок (привратниковая часть) и привратник
2 Правая желудочно-сальниковая артерия
3 **Дно желчного пузыря**
4 Печень (правая доля)
5 Головка поджелудочной железы
6 **Верхняя брыжеечная артерия и вена**
7 Двенадцатиперстная кишка
8 Средняя ободочная артерия
9 Поперечная ободочная кишка
10 Большая кривизна желудка (остаток желудочно-ободочной связки)
11 **Тело желудка**
12 **Тело поджелудочной железы**
13 Левая желудочно-сальниковая артерия
14 **Селезеночная артерия**
15 **Селезенка**
16 Хвост поджелудочной железы
17 Левый изгиб ободочной кишки
18 Тощая кишка
19 Легкое (нижняя доля правого легкого)
20 **Общий печеночный проток** и хвостатая доля печени
21 Воротная вена и собственная печеночная артерия
22 Пузырный проток и правая желудочная артерия
23 **Общий желчный проток** и желудочно-двенадцатиперстная артерия
24 Привратник (отсечен)
25 Большой и малый сосочки двенадцатиперстной кишки (зонды)
26 Двенадцатиперстная кишка (нижняя часть)
27 Правая почка, мочеточник, артерия яичника
28 Подвздошно-ободочная артерия
29 Правый и левый стволы блуждающего нерва
30 **Пищевод**
31 Диафрагма
32 Частично удаленный пищевод, левая желудочная артерия с пищеводной ветвью
33 Чревный ствол
34 Общая печеночная артерия, главный проток поджелудочной железы и **поджелудочная железа**
35 Почечная вена
36 Изгиб двенадцатиперстной и тощей кишки
37 Левая почка
38 Артерии тощей кишки
39 Брюшная аорта и левый мочеточник
40 Пузырная артерия
41 Собственная печеночная артерия
42 **Чревный ствол**
43 Правая желудочная артерия
44 **Общая печеночная артерия**
45 Желудочно-двенадцатиперстная артерия
46 **Верхняя брыжеечная артерия**
47 Верхняя задняя поджелудочно-двенадцатиперстная артерия
48 Верхняя передняя поджелудочно-двенадцатиперстная артерия
49 Короткие желудочные артерии
50 Левая желудочная артерия
51 Задняя поджелудочная ветвь селезеночной артерии
52 Нижняя поджелудочно-двенадцатиперстная артерия

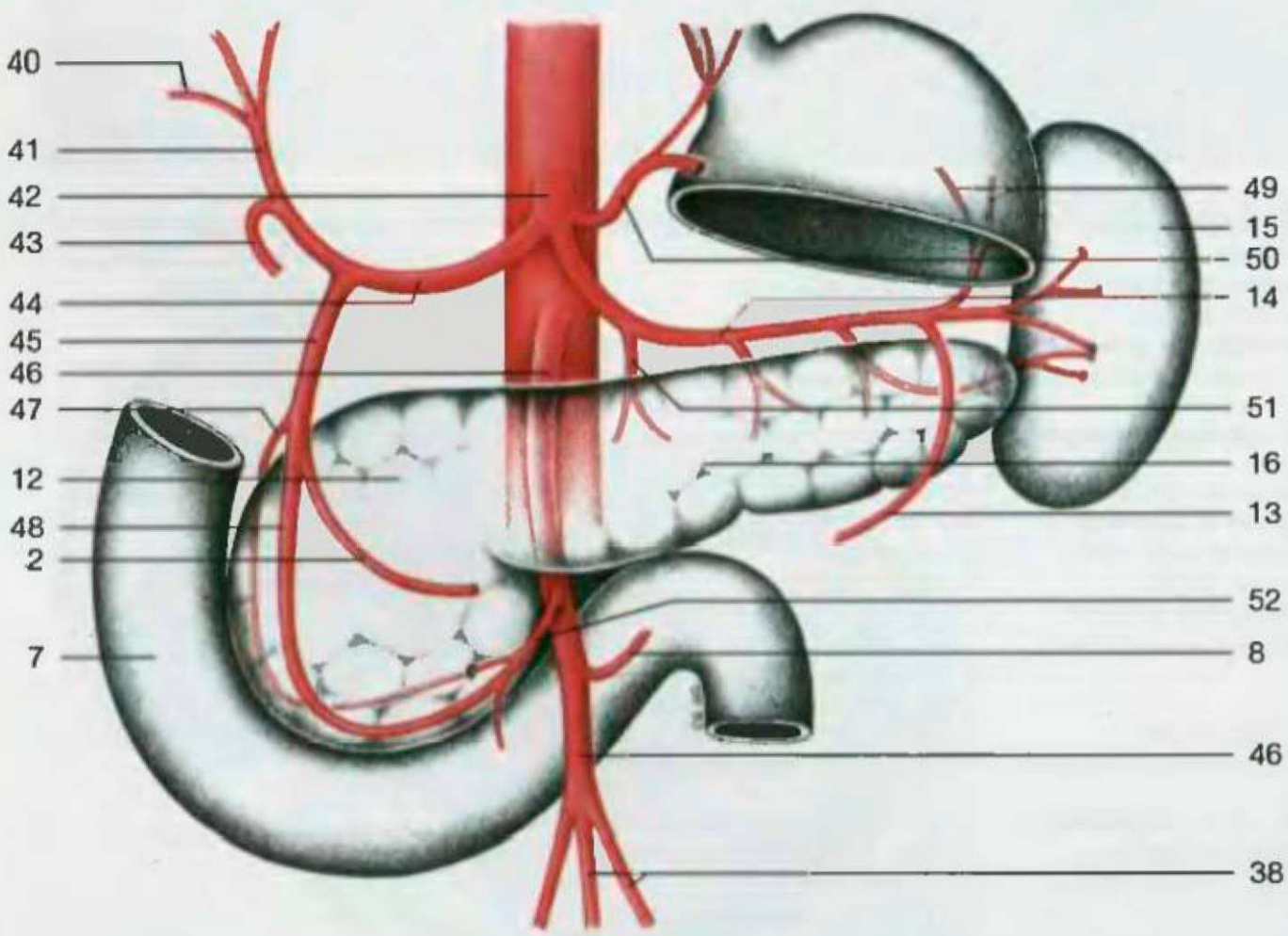

Кровоснабжение верхнего этажа брюшной полости (ветви чревного ствола и верхней брыжеечной артерии) (схема)

1 Ventriculus (gaster)
2 A. gastroepiploica dext.
3 **Fundus vesicae fellea**
4 Lobus hepatis dext.
5 Caput pancreatis
6 A. et **v. mesenterica sup. et inf.**
7 Duodenum
8 A. colica media
9 Colon transversum
10 Curvatura ventriculi major
11 **Corpus ventriculi**
12 **Corpus pancreatis**
13 A. gastroepiploica sin.
14 **A. lienalis**
15 **Lien**
16 Cauda pancreatis
17 Flexura coli sin.
18 Jejunum
19 Pulmo dext. lobus inf.
20 **Ductus hepaticus comm.**
21 V. portae et a. hepatica propria
22 Ductus cysticus
23 **Ductus choledochus**
24 Pylorus
25 Papillae duodeni maj. et min.
26 Flexura duodeni inf.
27 Ren dext. ureter et a. ovarii
28 A. ileocolica
29 Truncus vagalis dext. et sin.
30 **Esophagus**
31 Diaphragma
32 Esophagus, a. gastrica sin. et rr. esophageales
33 Truncus coeliacus
34 A. hepatica comm. ductus pancreaticus et **pancreas**
35 V. renalis
36 Flexura duodeni et jejuni
37 Ren sin.
38 Aa. jejunales
39 Pars abdominalis aortae et ureter
40 A. vesicalis
41 A. hepatica propira
42 **Truncus coeliacus**
43 A. gastrica dext.
44 **A. hepatica comm.**
45 A. gastroduodenalis
46 **A. mesenterica sup.**
47 A. puncreatoduodendis sup. post.
48 A. pancreatoduodenelis sup. ant.
49 Aa. gastricae breves
50 A. gastrica sin.
51 R. pancreatici a. lienalae
52 A. pancreatoduodenalis inf.

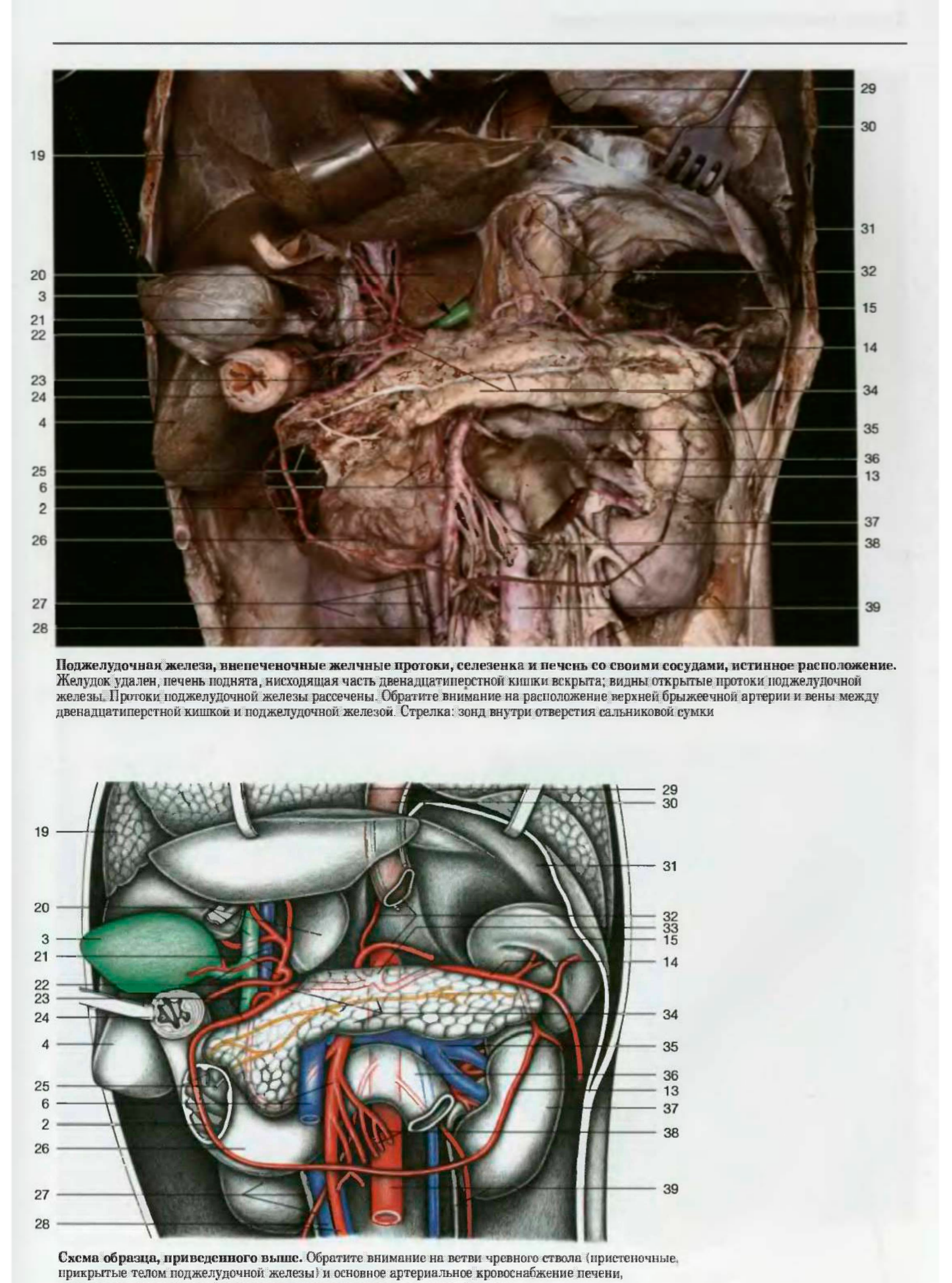

Поджелудочная железа, внепеченочные желчные протоки, селезенка и печень со своими сосудами, истинное расположение. Желудок удален, печень поднята, нисходящая часть двенадцатиперстной кишки вскрыта; видны открытые протоки поджелудочной железы. Протоки поджелудочной железы рассечены. Обратите внимание на расположение верхней брыжеечной артерии и вены между двенадцатиперстной кишкой и поджелудочной железой. Стрелка: зонд внутри отверстия сальниковой сумки

Схема образца, приведенного выше. Обратите внимание на ветви чревного ствола (пристеночные, прикрытые телом поджелудочной железы) и основное артериальное кровоснабжение печени, селезенки, поджелудочной железы, желудка и двенадцатиперстной кишки