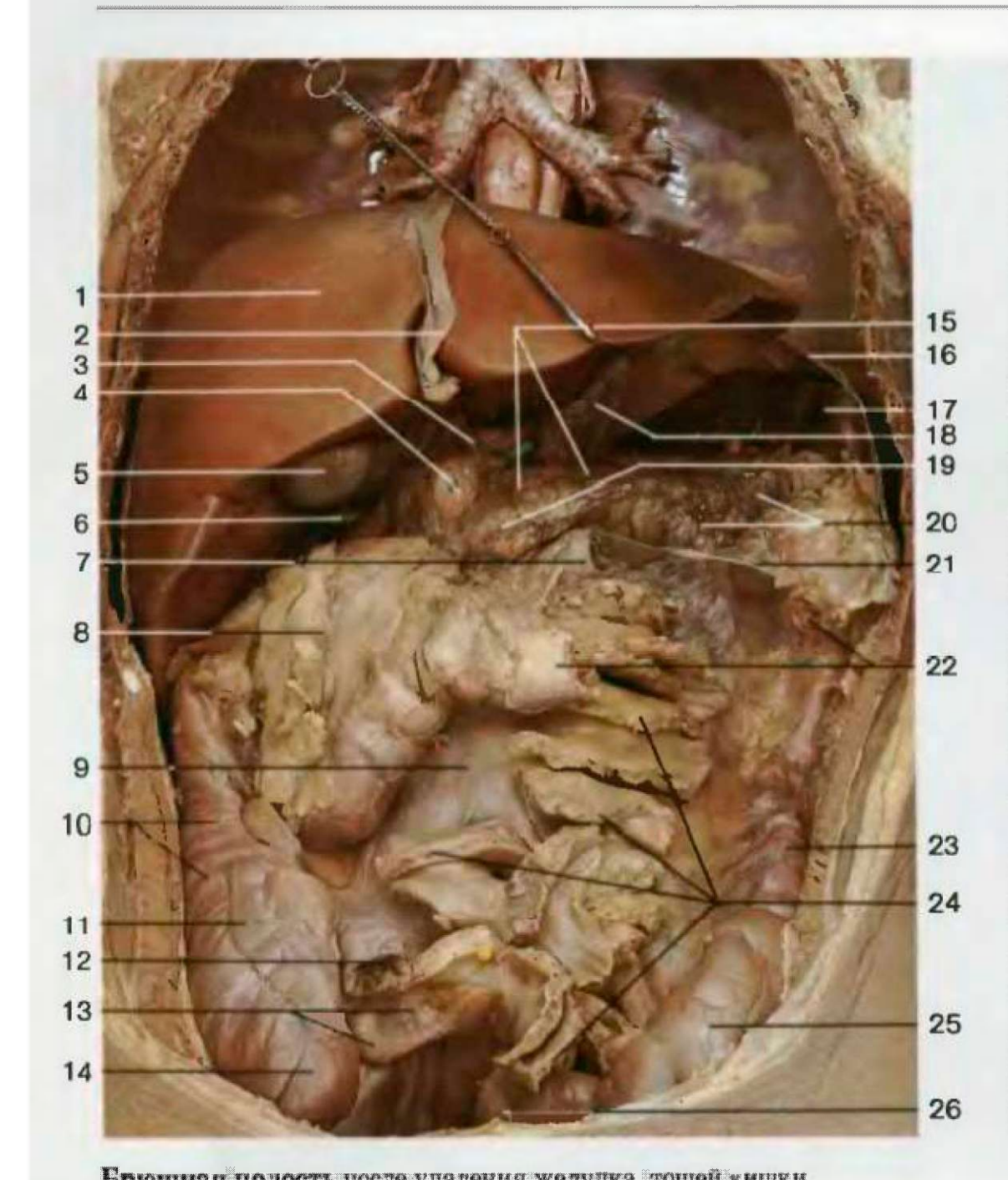

1 Печень
2 Серповидная связка
3 Печеночно-двенадцатиперстная связка
4 Привратник (рассечен)
5 Желчный пузырь
6 Зонд внутри отверстия сальниковой сумки
7 Изгиб двенадцатиперстной и тощей кишки (рассечен)
8 **Большой сальник**
9 Корень брыжейки
10 Восходящая ободочная кишка
11 Свободная лента ободочной кишки
12 Окончание подвздошной кишки (рассечена)
13 Червеобразный отросток с брыжейкой
14 Слепая кишка
15 Поджелудочная железа и часть сальниковой сумки
16 Диафрагма
17 Селезенка
18 Кардия (часть желудка, рассечена)
19 Головка поджелудочной железы
20 Тело и хвост поджелудочной железы
21 **Брыжейка поперечной ободочной кишки**
22 Поперечная ободочная кишка (рассечена)
23 Нисходящая ободочная кишка
24 Частично отрезанная брыжейка
25 Сигмовидная кишка
26 Прямая кишка
27 Положение голой зоны печени
28 Нижняя полая вена
29 Почка
30 Положение правого изгиба ободочной кишки
31 Корень брыжейки поперечной ободочной кишки
32 Соединение между нисходящей и горизонтальной частями двенадцатиперстной кишки
33 Расположение восходящей ободочной кишки
34 **Подвздошно-слепокишечный карман**
35 **Прямокишечно-слепокишечный карман**
36 Корень брыжейки червеобразного отростка
37 Верхний карман } **малого сальника**
38 Перешеек (вскрыт) } **малого сальника**
39 Селезеночный карман } **малого сальника**
40 **Верхний карман двенадцатиперстной кишки**
41 **Нижний карман двенадцатиперстной кишки**
42 Расположение нисходящей ободочной кишки
43 **Околоободочный карман**
44 **Корень брыжейки**
45 Корень брыжейки сигмовидной кишки
46 **Межсигмовидный карман**
47 Печеночные вены
48 Изгиб двенадцатиперстной и тощей кишки
49 Расположение левого изгиба ободочной кишки
50 Пищевод
51 Вход в малый сальник через сальниковое отверстие

Брюшная полость после удаления желудка, тощей кишки, подвздошной кишки и части поперечной ободочной кишки. Печень слегка приподнята

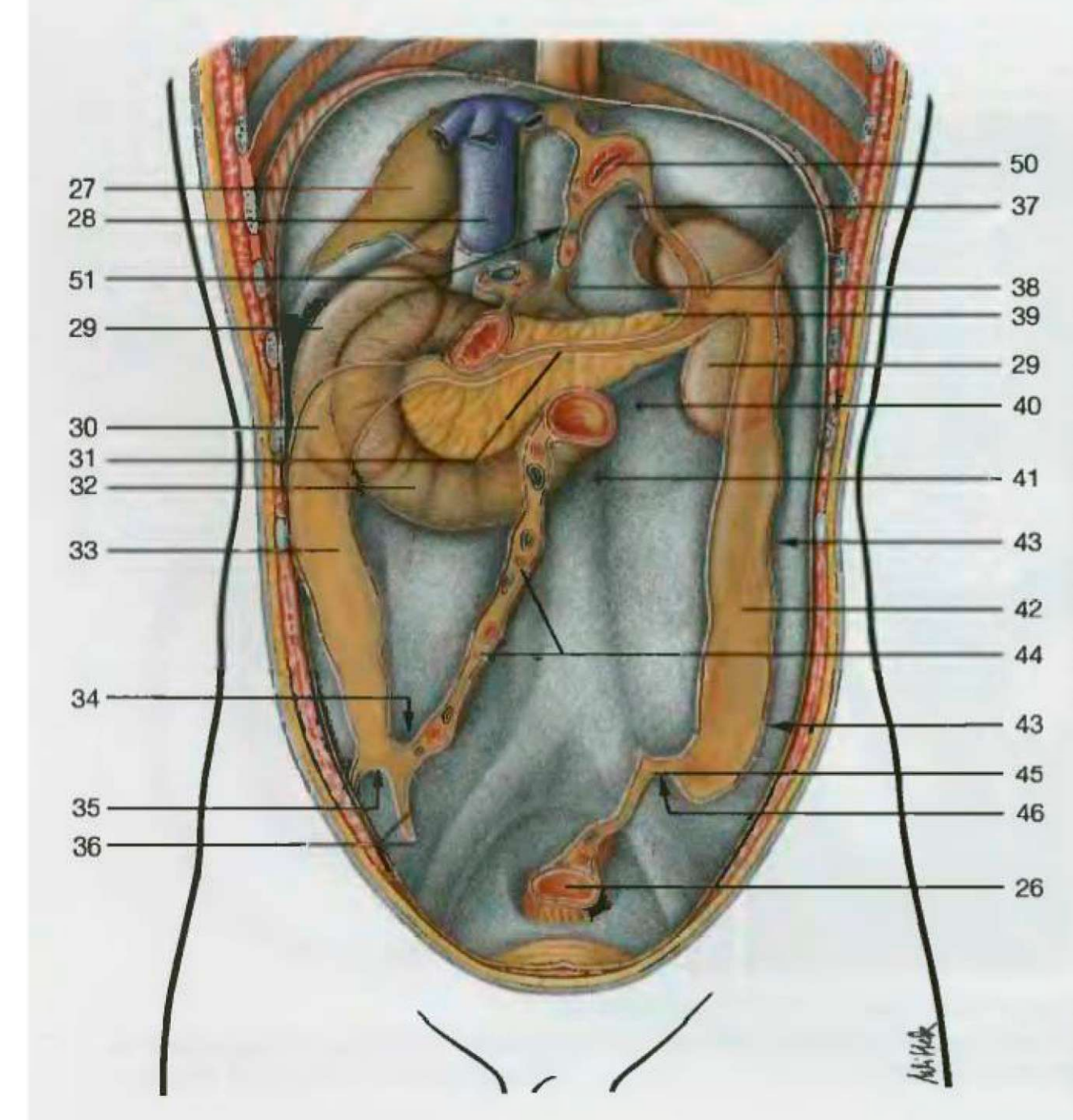

1 Hepar
2 Lig. falciforme hepatis
3 Lig. hepatoduodenale
4 Pylorus
5 Vesica fellea
6 Foramen omentale s. epiploicum
7 Flexura duodenojejunalis
8 **Omentum majus**
9 Mesenterium
10 Colon ascendens
11 Taenia libera
12 Ileum
13 Appendix vermiformis
14 Caecum
15 Bursa omentalis et pancreas
16 Diaphragma
17 Lien
18 Cardia
19 Caput pancreatis
20 Corpus et cauda pancreatis
21 **Mesocolon transverusm**
22 Colon transverusm
23 Colon descendens
24 Mesenterium
25 Colon sigmoideum
26 Rectum
27 Area nuda
28 V. cava inf.
29 Ren
30 Flexura coli dextra
31 Radix mesocoli transversi
32 Pars descendens duodeni
33 Colon ascendens
34 **Rec. ileocaecalis**
35 **Rec. retrocaecalis**
36 Radix mesoappendicis
37 Rec. sup. } **bursae omentalis**
38 Isthmus } **bursae omentalis**
39 Rec. splenicus } **bursae omentalis**
40 **Rec. duodenalis sup.**
41 **Rec. duodenalis inf.**
42 Colon descendens
43 **Rec. paracolici**
44 **Radix mesenterii**
45 Radix esosigmoidei
46 **Rec. intersigmoideus**
47 Vv. hepaticae
48 Flexura duodenojejunalis
49 Flexura coli sinistra
50 Oesophagus
51 Foramen omentale

Ход брюшины вдоль органов и расположение корня брыжейки и карманов брюшины на задней брюшной стенке (схема)

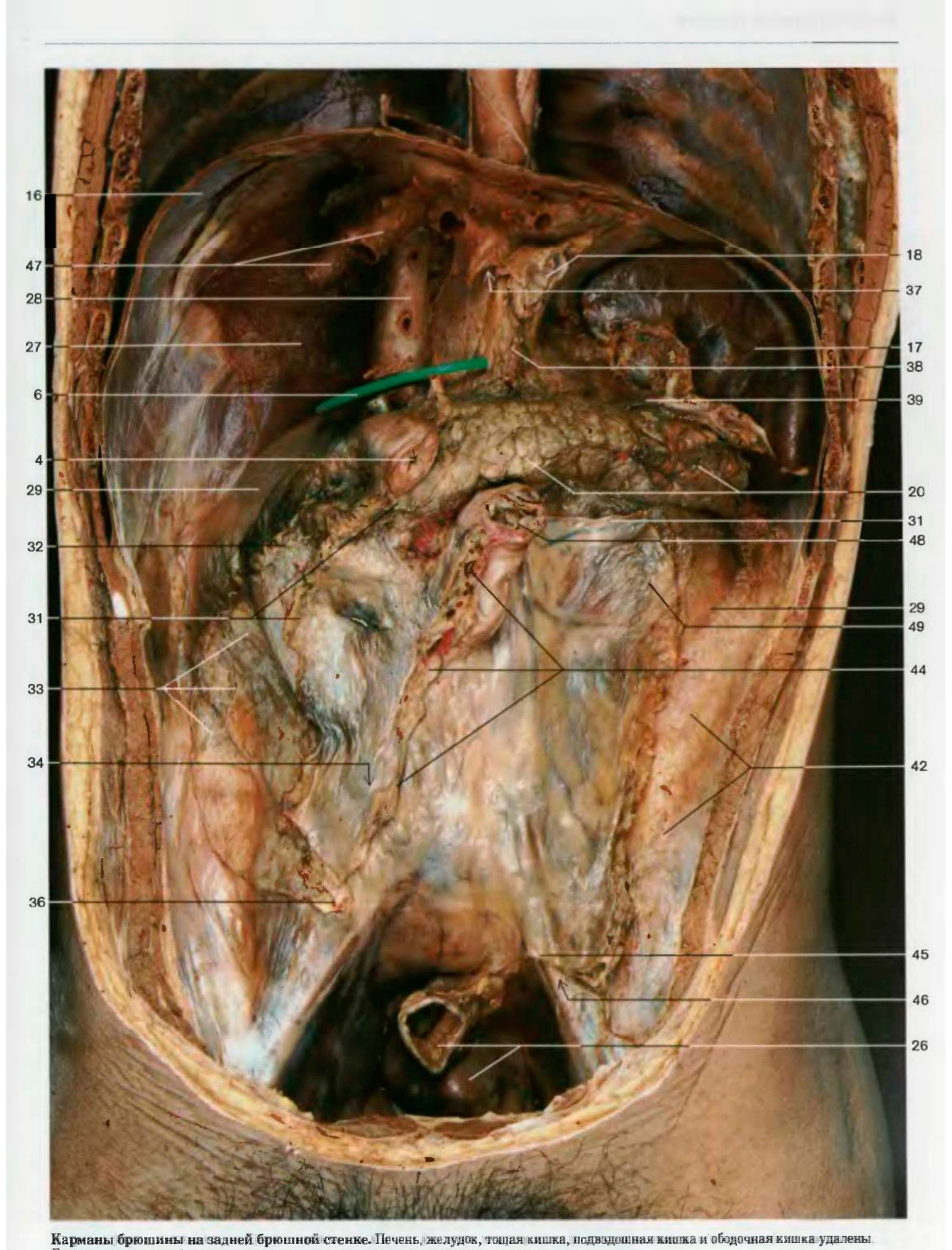

Карманы брюшины на задней брюшной стенке. Печень, желудок, тощая кишка, подвздошная кишка и ободочная кишка удалены. Двенадцатиперстная кишка, поджелудочная железа и селезенка смещены влево

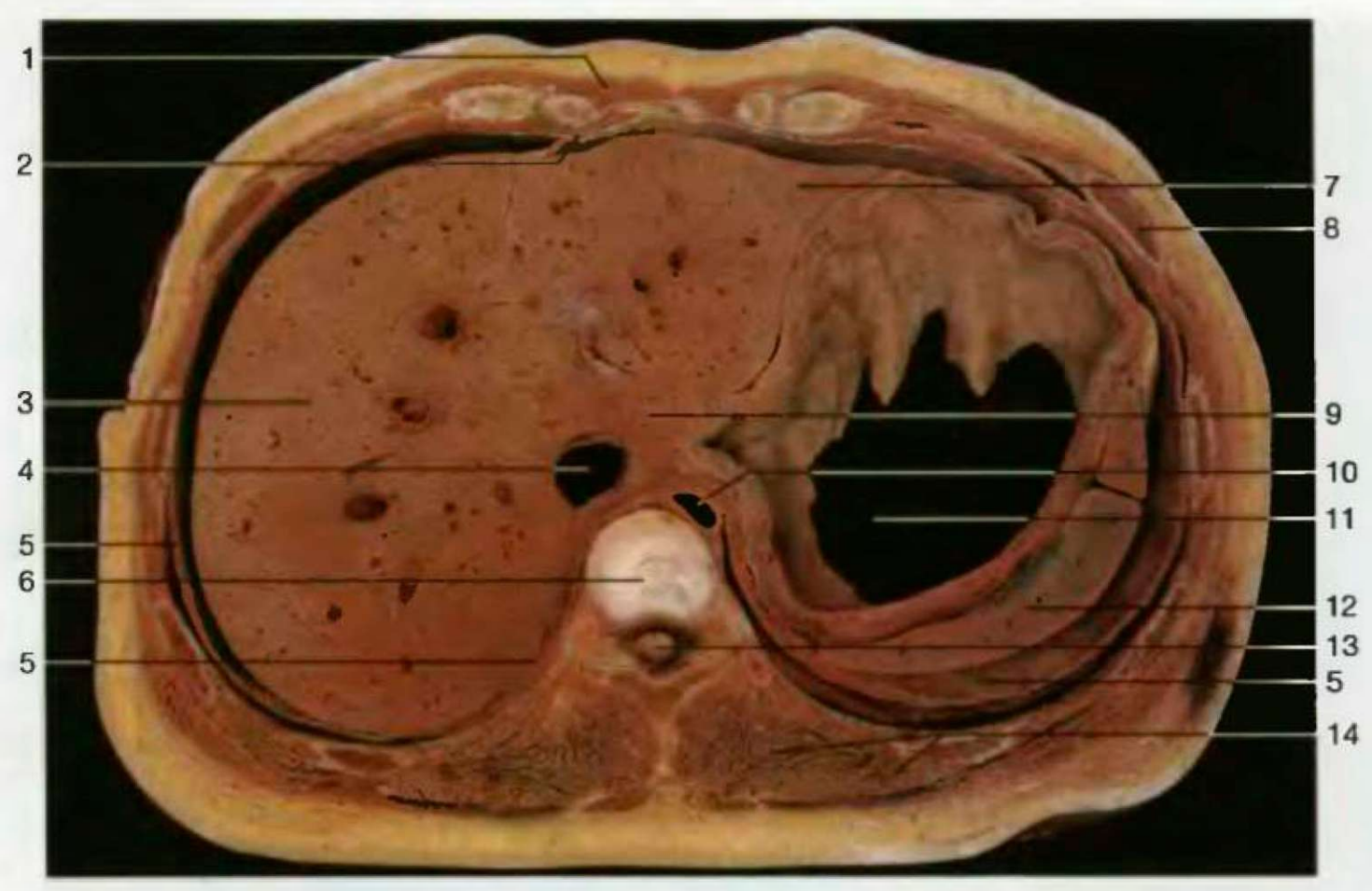

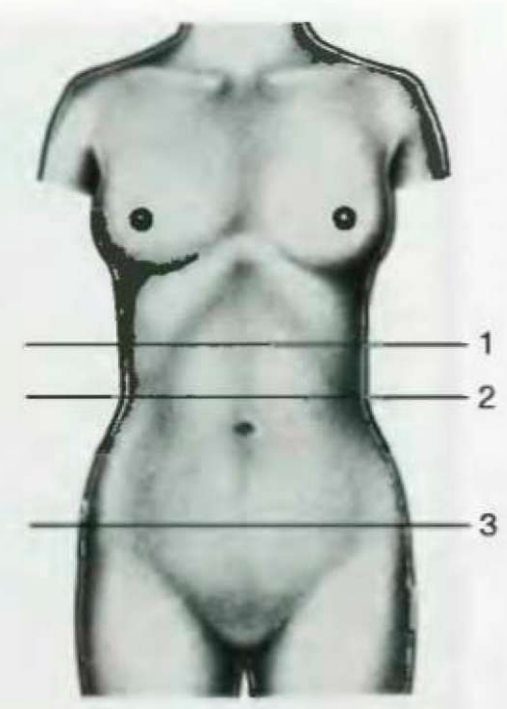

Горизонтальный разрез брюшной полости на уровне I (см. вверху)

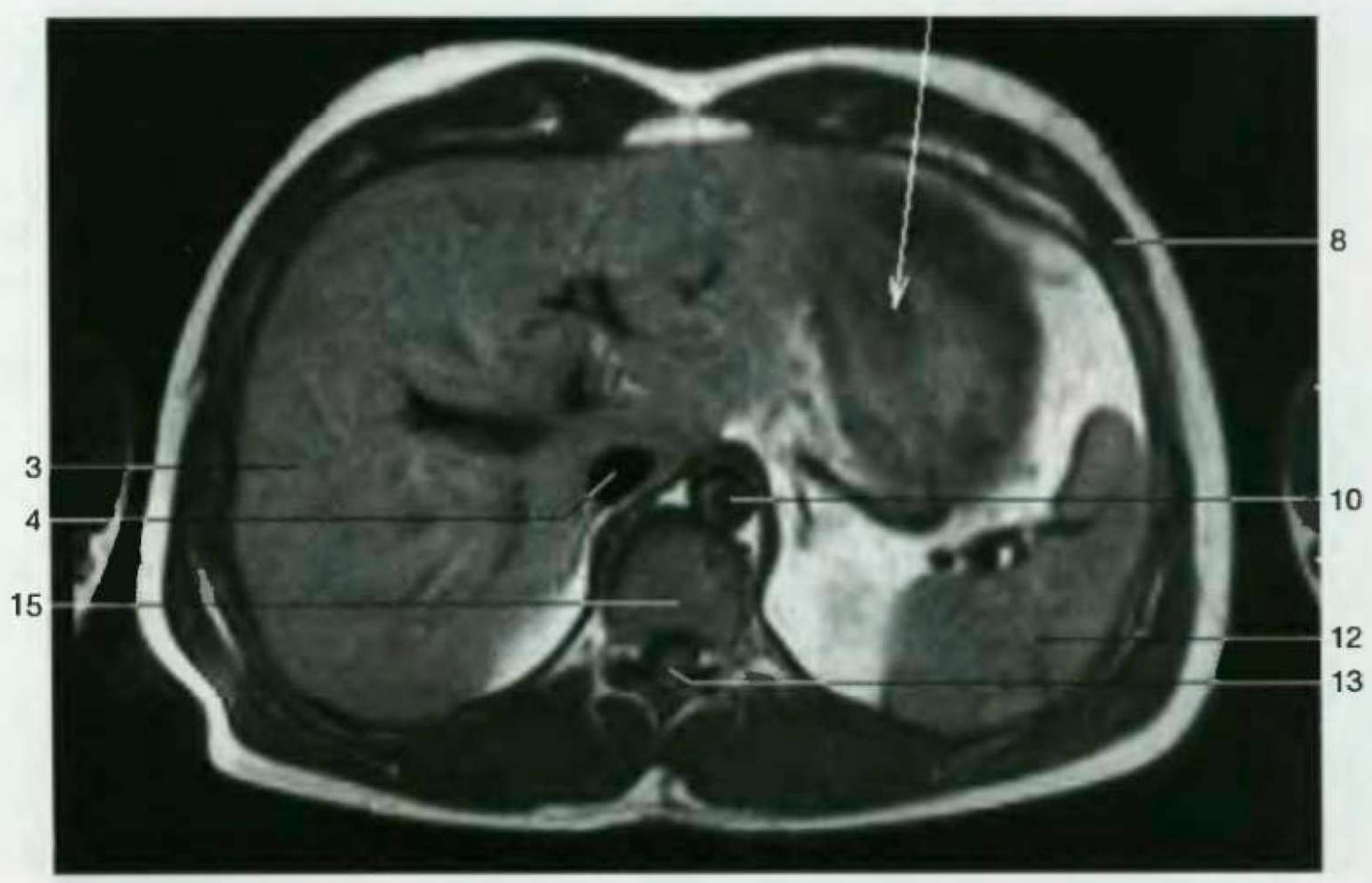

Горизонтальный разрез туловища (МР-томограмма, соответствующая уровню I). Стрелка: желудок

1 Прямая мышца живота
2 Серповидная связка
3 **Печень** (правая доля)
4 Нижняя полая вена
5 Диафрагма
6 Межпозвонковый диск
7 Печень (левая доля)
8 Ребро
9 Печень (хвостатая доля)
10 Нисходящая часть брюшной аорты
11 **Желудок**
12 **Селезенка**
13 Спинной мозг
14 Длиннейшая и подвздошно-реберная мышцы
15 Тело позвонка
16 Прямая мышца живота
17 Наружная косая мышца живота
18 Поперечная ободочная кишка
19 **Головка поджелудочной железы**
20 **Большой сосочек двенадцатиперстной кишки**
21 Двенадцатиперстная кишка
22 Надпочечник и мочеточник
23 **Почка**
24 Круглая связка печени
25 Верхние брыжеечная артерия и вена
26 Большая поясничная мышца
27 Нисходящая ободочная кишка
28 Квадратная мышца поясницы
29 Конский хвост
30 Правая почечная вена
31 **Тонкая кишка**
32 Подвздошная мышца
33 Подвздошная кишка
34 **Илеоцекальный клапан**
35 Слепая кишка
36 Общие подвздошная артерия и вена
37 Средняя ягодичная мышца
38 Позвоночный канал и твердая мозговая оболочка

1 M. rectus abdominis
2 Lig. falciforme
3 **Lobus dext. hepatis**
4 V. cava inf.
5 Diaphragma
6 Discus intervertebralis
7 Lobus sin. hepatis
8 Costa
9 Lobus caudatus hepatis
10 Aorta abdominalis – pars descendens
11 **Gaster**
12 **Lien**
13 Medulla spinalis
14 M. longissimus thoracis et m. iliocostalis
15 Corpus vertebrae
16 M. rectus abdominis
17 M. obliquus ext. abdominis
18 Colon transversum
19 **Caput pancreatis**
20 **Papilla duodeni major**
21 Duodenum
22 Gl. suprarenalis et ureter
23 **Ren**
24 Lig. teres hepatis
25 A. et v. mesenterica sup.
26 M. psoas major
27 Colon descendens
28 M. cuadratus lumborum
29 Cauda eq.
30 V. renalis dext.
31 **Intestinum tenue**
32 M. iliacus
33 Ileum
34 **Valva ileocaecalis**
35 Caecum
36 A. et v. iliaca comm.
37 M. gluteus medius
38 Canalis vertebralis et dura mater

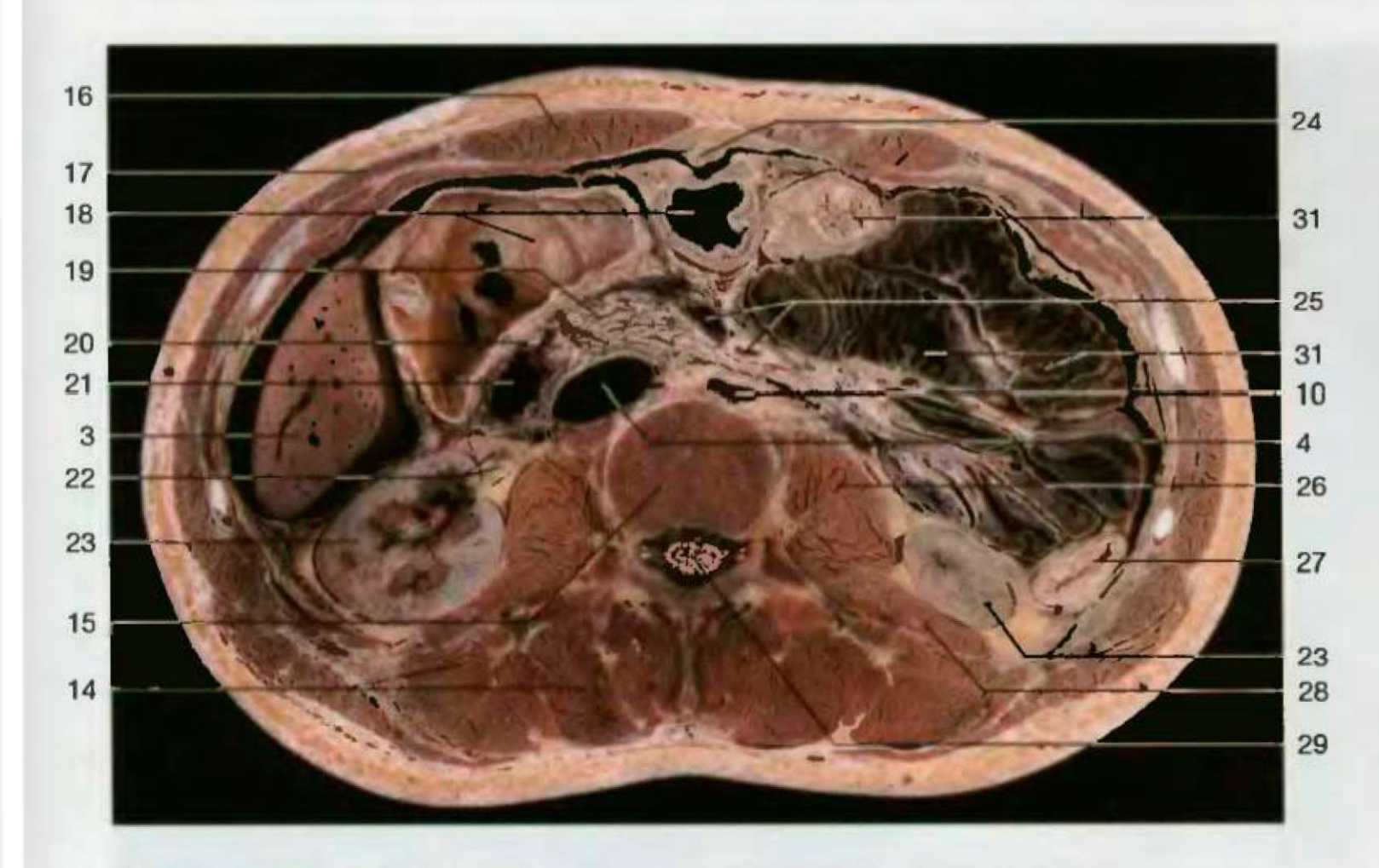

Горизонтальный разрез брюшной полости на уровне большого соска двенадцатиперстной кишки (вид снизу)

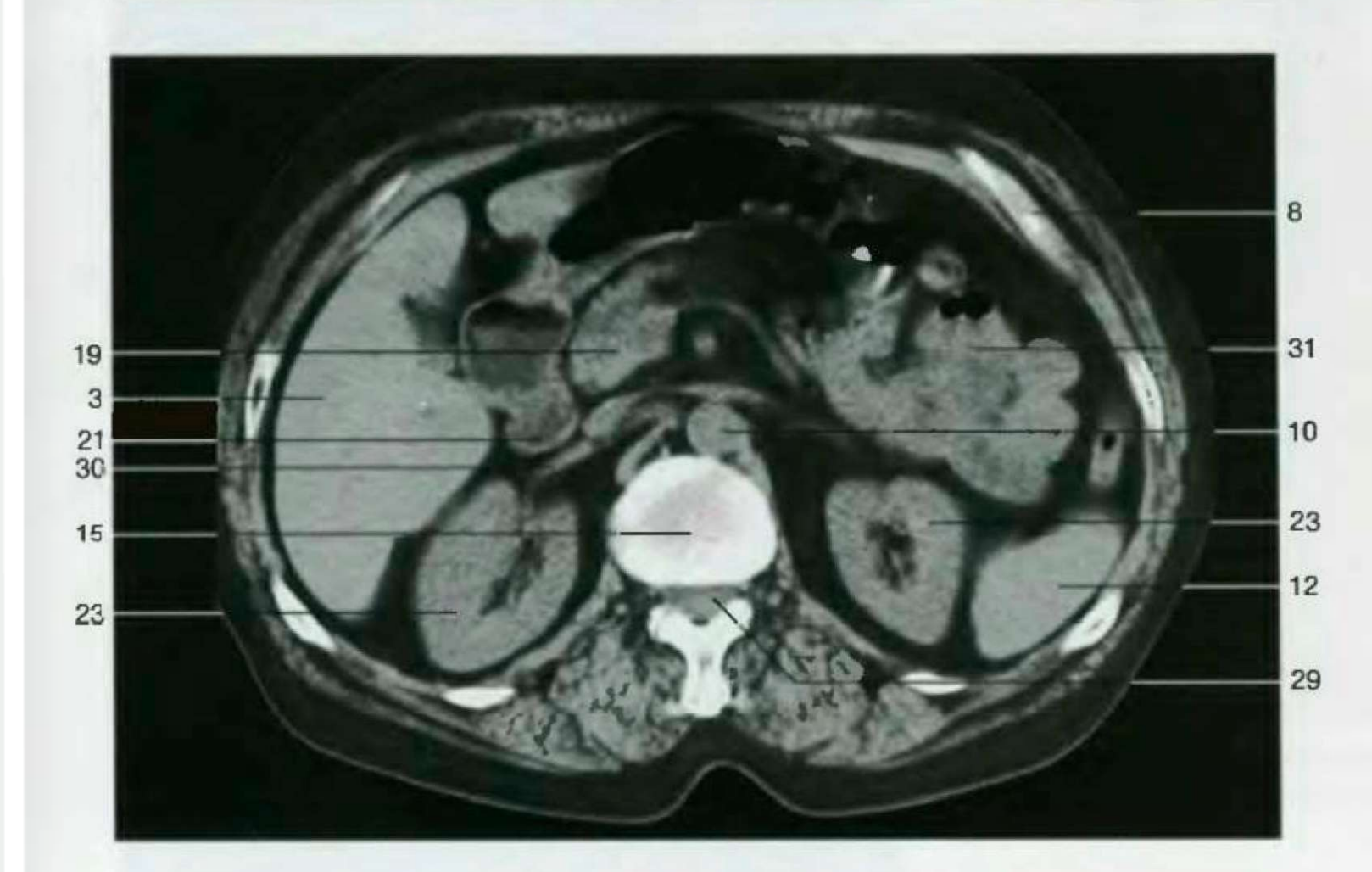

Горизонтальный разрез туловища (КТ-сканирование; соответствует уровню 2)

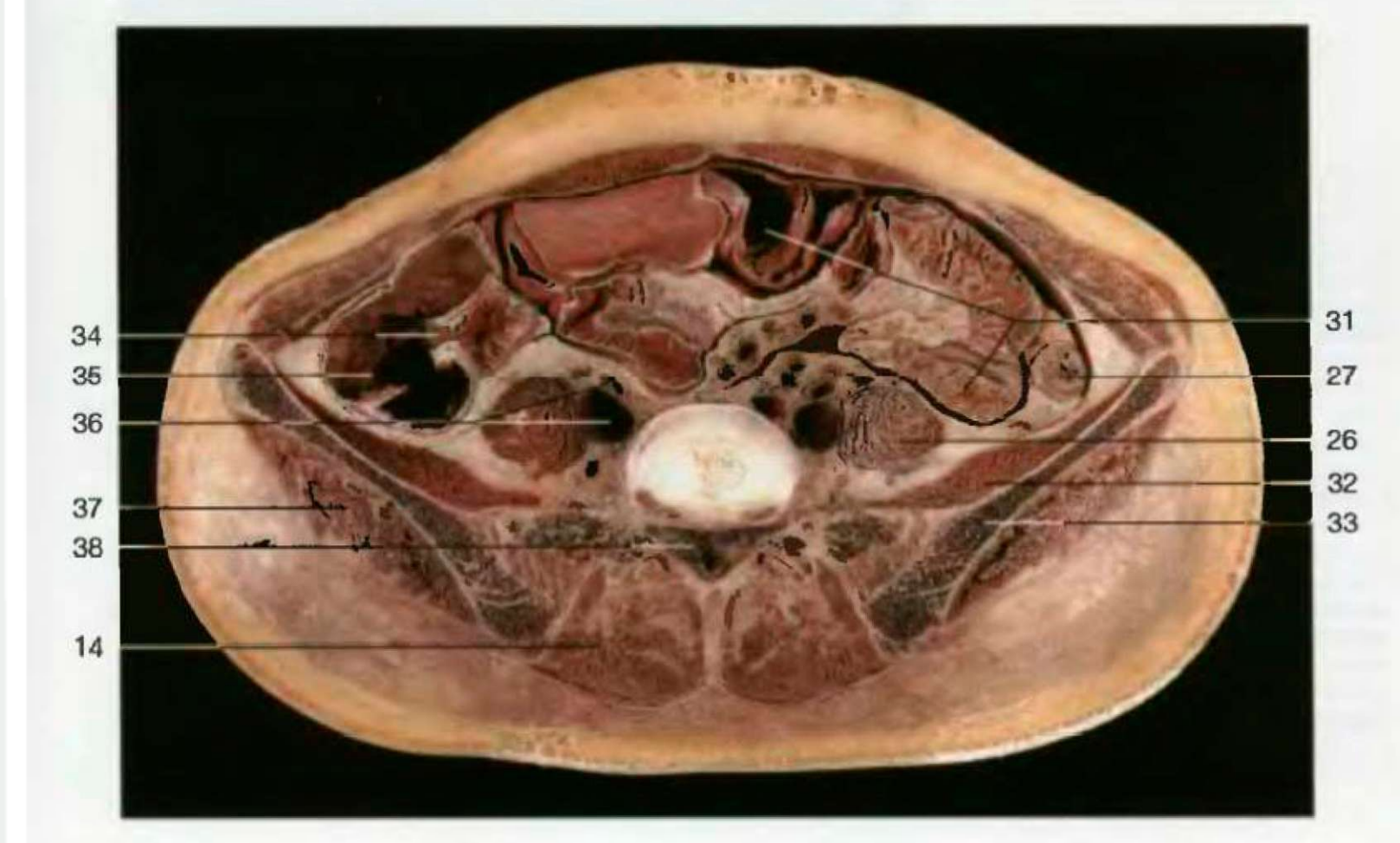

Горизонтальный разрез брюшной полости на уровне 3 (вид снизу)

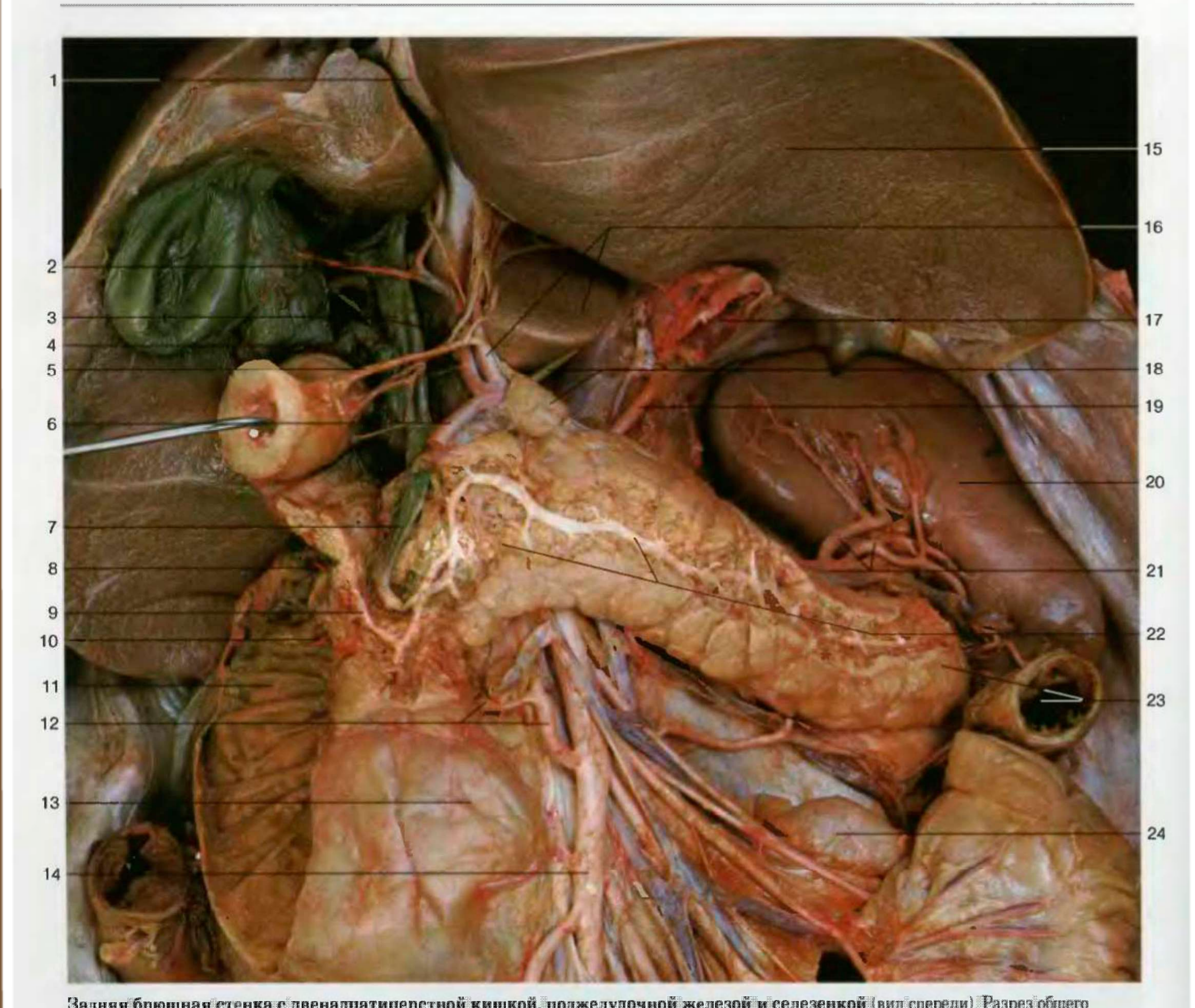

Задняя брюшная стенка с двенадцатиперстной кишкой, поджелудочной железой и селезенкой (вид спереди). Разрез общего желчного протока и протока поджелудочной железы. Желудок удален, печень поднята вверх и двенадцатиперстная кишка вскрыта спереди

1 Круглая связка
2 Желчный пузырь и пузырная артерия
3 Общий печеночный проток и воротная вена
4 Пузырный проток
5 Правая желудочная артерия (привратник с верхней частью двенадцатиперстной кишки, отсечен и отогнут)
6 Желудочно-двенадцатиперстная артерия
7 **Общий желчный проток**
8 Зонд внутри большого сосочка двенадцатиперстной кишки
9 **Добавочный проток поджелудочной железы**
10 Зонд внутри малого сосочка двенадцатиперстной кишки
11 Нисходящая часть двенадцатиперстной кишки (вскрыта)
12 Срединная ободочная артерия и нижняя поджелудочно-двенадцатиперстная артерия
13 Горизонтальная часть двенадцатиперстной кишки (смещена)
14 **Верхняя брыжеечная артерия**
15 Печень (левая доля)
16 Хвостатая доля печени и собственная печеночная артерия
17 Брюшной отдел пищевода (отсечен)
18 Зонд в отверстии сальниковой сумки и лимфатический узел
19 Левая желудочная артерия
20 **Селезенка**
21 Селезеночная вена и ветви селезеночной артерии
22 **Проток поджелудочной железы и головка поджелудочной железы**
23 Левый изгиб ободочной кишки и хвост поджелудочной железы
24 Изгиб двенадцатиперстной и тощей кишки

1. Lig. teres hepatis
2 Vesica fellea et a. cystica
3 Ductus hepaticus communis et v. portae
4 Ductus cysticus
5 A. gastrica dext.
6 A. gastroduodenalis
7 **Ductus choledochus**
8 Papilla duodeni minor
9 **Ductus pancreaticus accessoricus**
10 Papilla duodeni major
11 Pars descendens duodeni
12 A. pancreaticoduodenalis inf. et a. colica media
13 Pars horizontalis duodeni
14 **A. mesenterica sup.**
15 Lobus sin. heparis
16 Lobus caudatus hepatis et a. hepatica propria
17 Pars abdominalis oesophagi
18 Foramen omentale et nodus lymphaticus
19 A. gastrica sin.
20 **Lien**
21 V. lienalis et rr. a. lienalis
22 **Ductus pancreaticus et caput pancreatis**
23 Flexura coli sin. et cauda pancrealis
24 Flexura duodenojejunalis