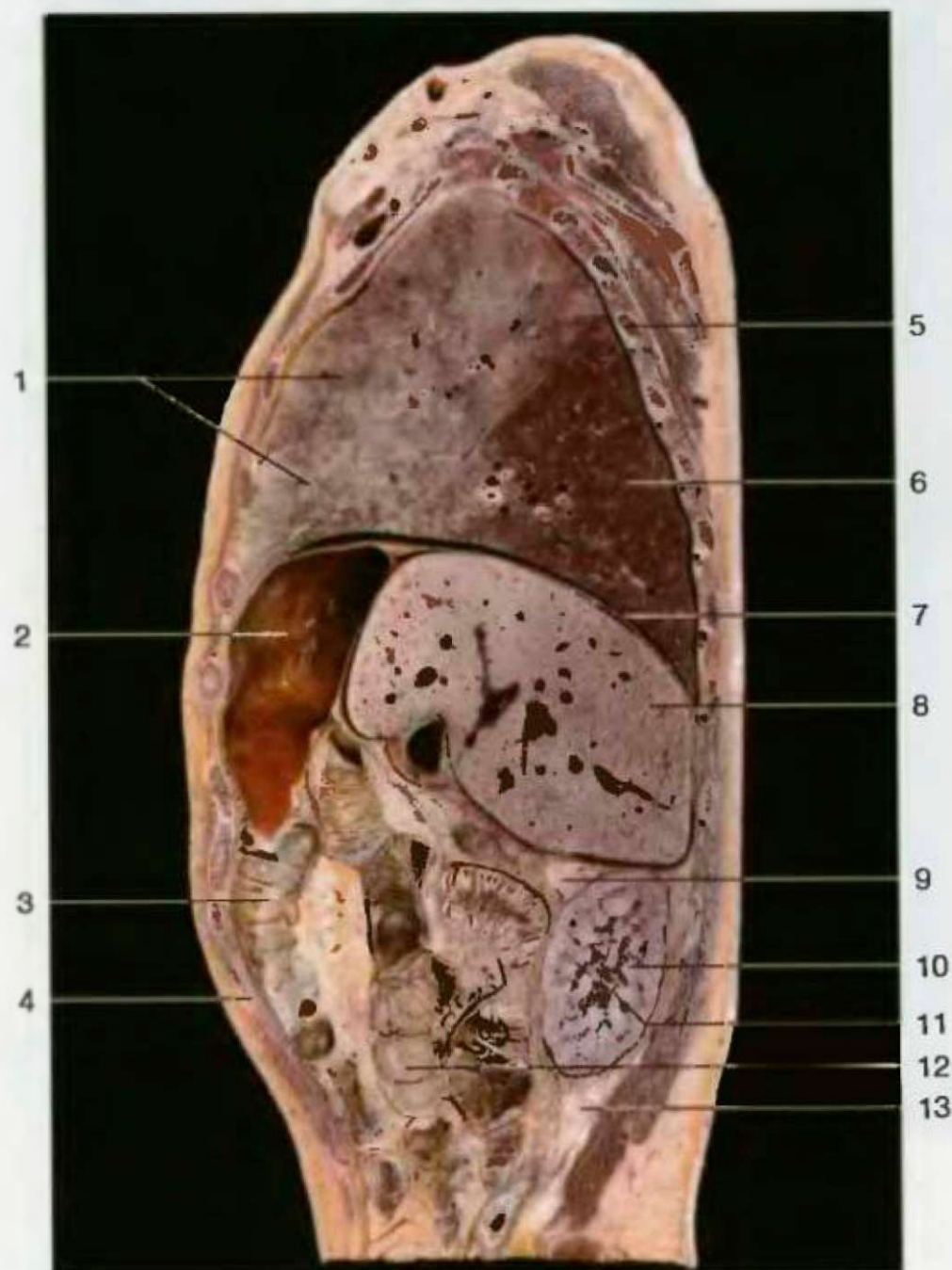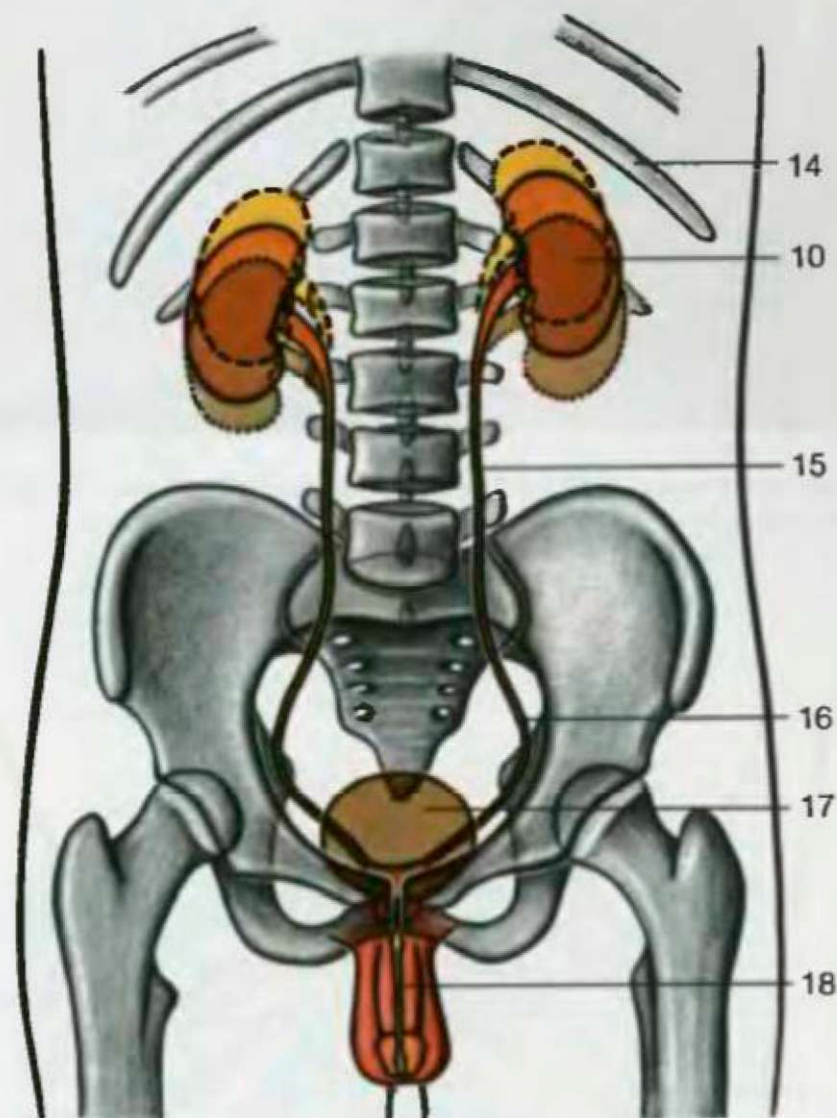

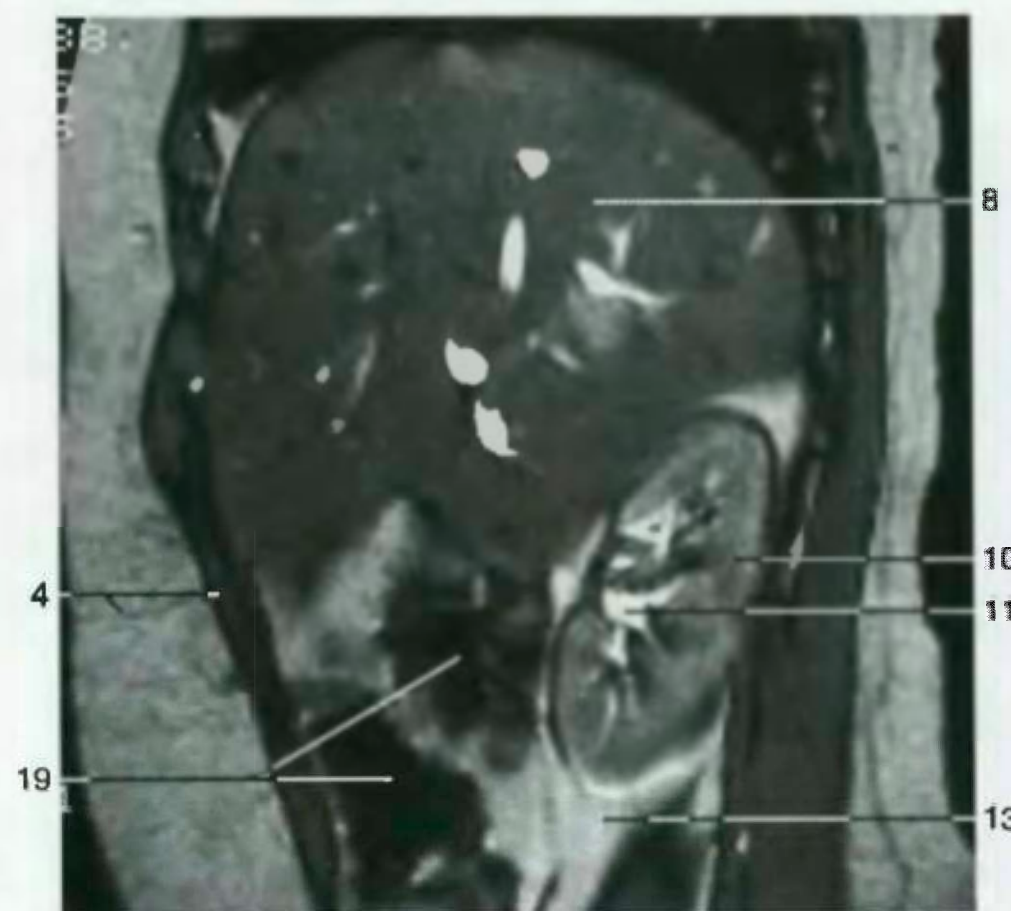
Парасагиттальный разрез грудной и брюшной полостей (правая сторона, середина)



Расположение почек и мочеполовой системы (вид спереди). Обозначены перемещения почек при дыхательных движениях диафрагмы (схема)



Парасагиттальный разрез брюшной полости. (MR-томограмма, с любезного разрешения проф. В. Редла, Эрланген)

- 1 Правое легкое (верхняя и средняя доли)
- 2 Поперечная ободочная кишка
- 3 Тонкая кишка
- 4 Стенка брюшной полости
- 5 Четвертое ребро
- 6 Правое легкое (нижняя доля)
- 7 Диафрагма
- 8 Печень
- 9 Надпочечник
- 10 Почка
- 11 Почечная лоханка
- 12 Тонкая кишка
- 13 Жировая прослойка брюшины
- 14 Одиннадцатое ребро
- 15 Мочеточник (брюшная часть)
- 16 Мочеточник (тазовая часть)
- 17 Мочевой пузырь
- 18 Мочеиспускательный канал
- 19 Ободочная кишка

- 1 Pulmo dexter (lobus sup. et lobus medius)
- 2 Colon transversum
- 3 Jejunum
- 4 —————
- 5 Costa IV
- 6 Pulmo dexter (lobus inf.)
- 7 Diaphragma
- 8 Hepar
- 9 Gl. suprarenalis
- 10 Ren
- 11 Pelvis renalis
- 12 Intestinum tenue
- 13 —————
- 14 Costa XI
- 15 Ureter (pars abdominalis)
- 16 Ureter (pars pelvina)
- 17 Vesica urinaria
- 18 Urethra
- 19 Colon