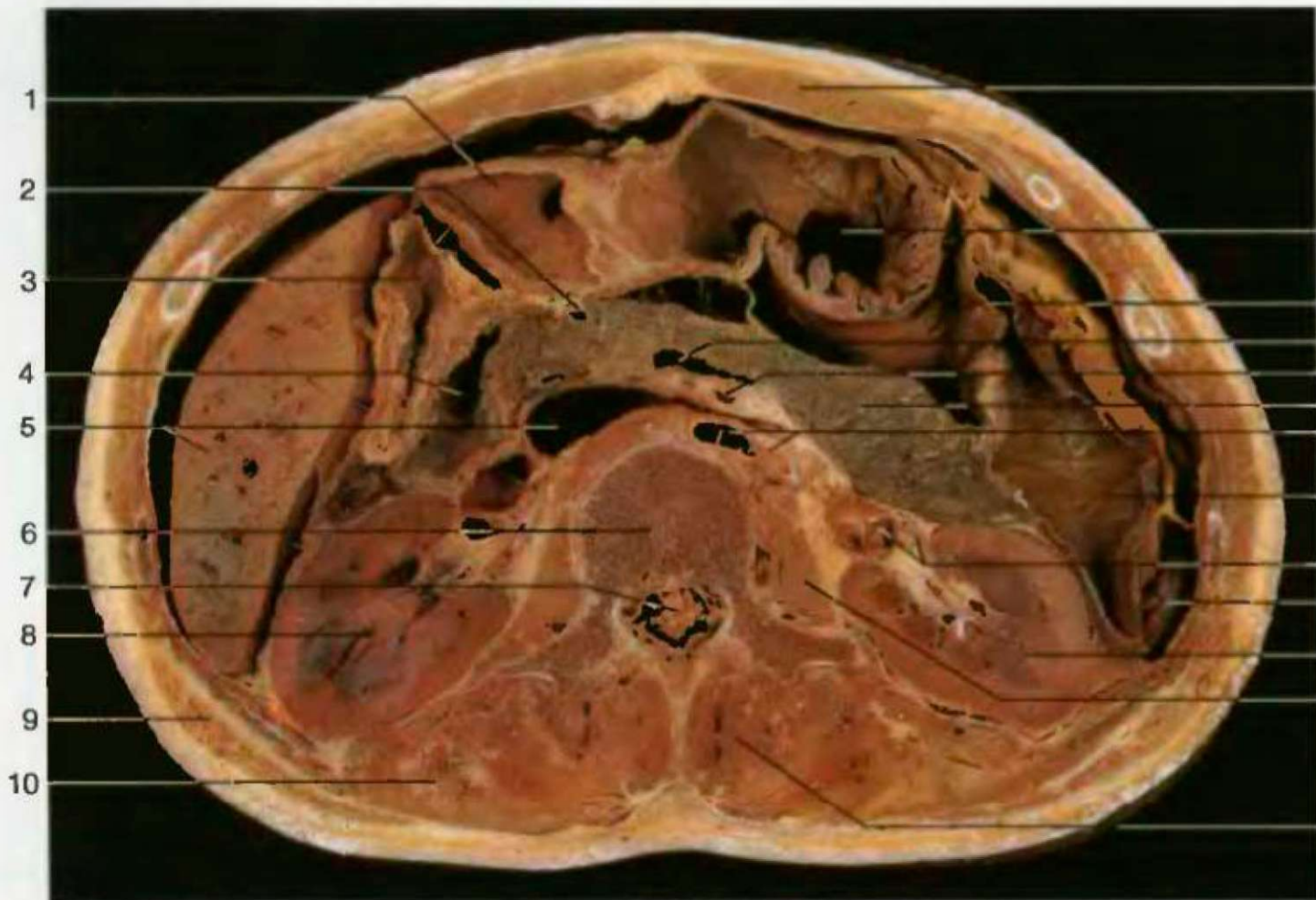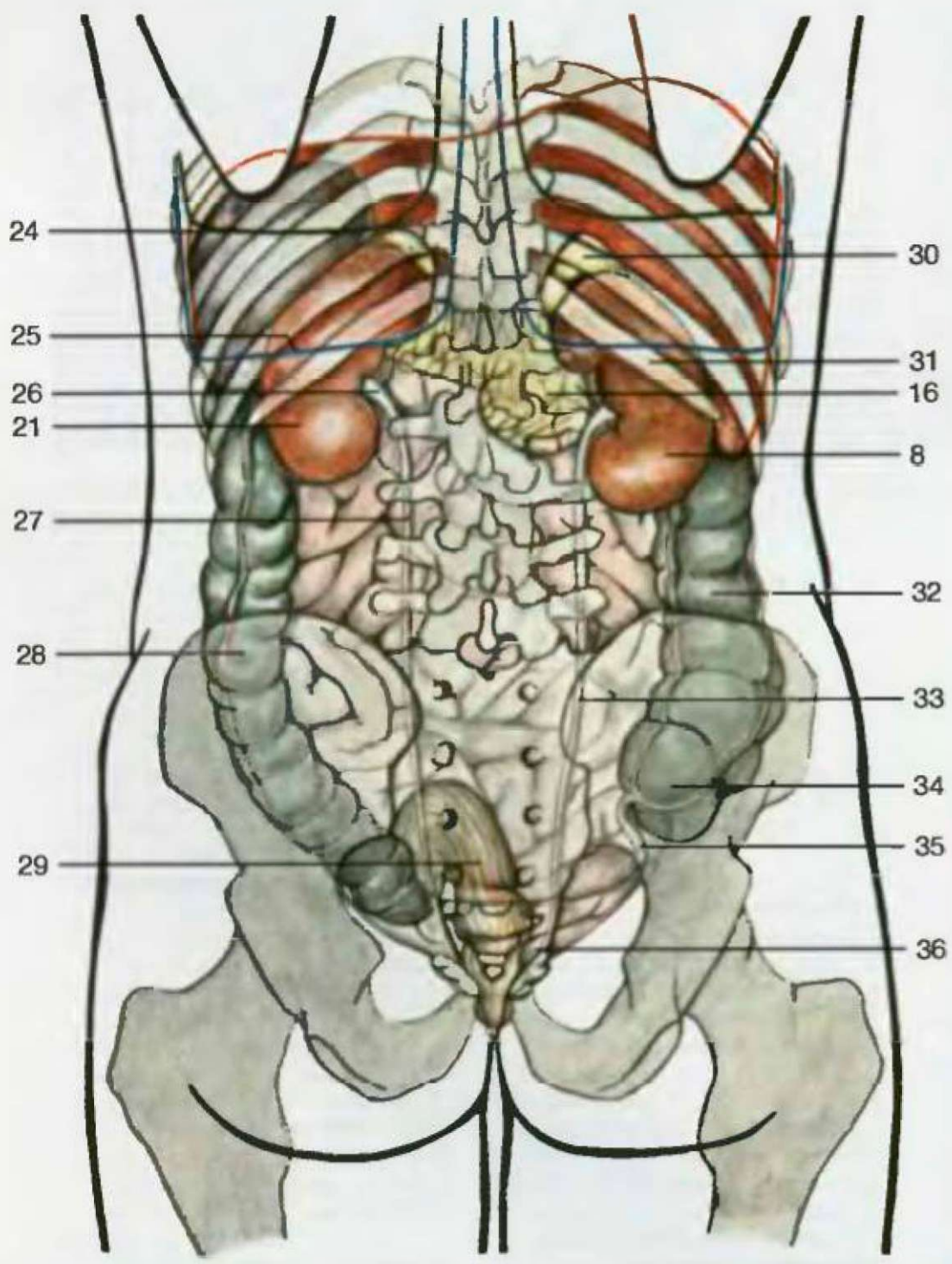


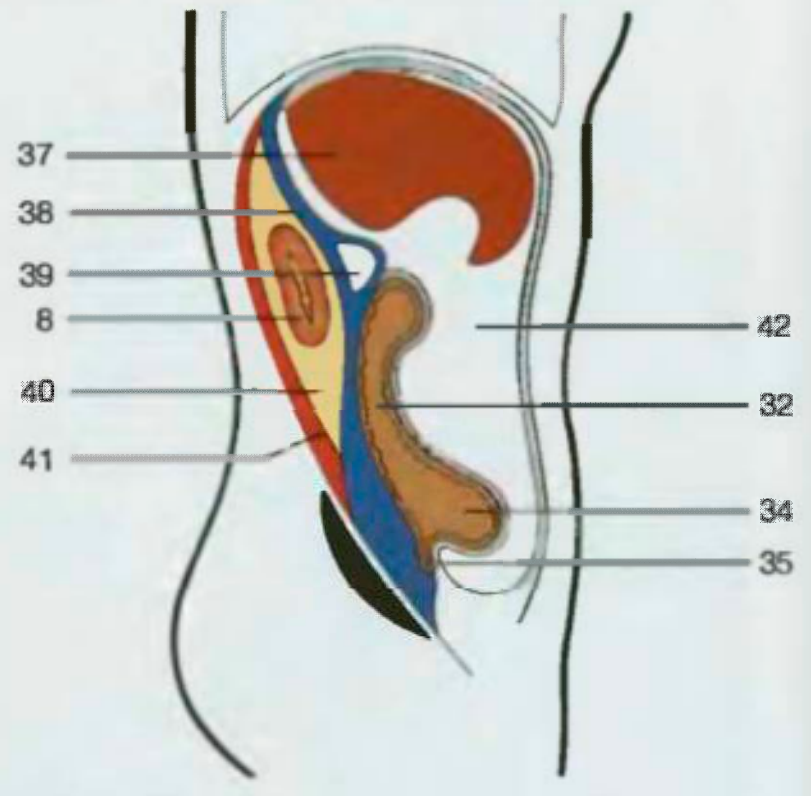
Горизонтальный разрез через брюшную полость на уровне первого поясничного позвонка (вид снизу)

- | | | | |
|----|----------------------------------|----|-----------------------------|
| 15 | Верхняя брыжеечная артерия | 1 | Antrum pyloricum |
| 11 | 16 Поджелудочная железа | 2 | A. gastroduodenalis |
| 17 | Аорта и левая почечная артерия | 3 | Pars descendens duodeni |
| 12 | 18 Поперечная ободочная кишка | 4 | Vestibulum bursae omentalis |
| 13 | 19 Почечная артерия и вена | 5 | V. cava inf. et hepar |
| 14 | 20 Селезенка | 6 | Corpus vertebrae lumbalis I |
| 15 | 21 Левая почка | 7 | Cauda equina |
| 16 | 22 Большая поясничная мышца | 8 | Ren dext. |
| 17 | 23 Многогроздельная мышца | 9 | M. latissimus dorsi |
| 18 | 24 Край легкого | 10 | M. iliocostalis |
| 19 | 25 Край плевры | 11 | M. rectus abdominis |
| 20 | 26 Почечная лоханка | 12 | Gaster |
| 21 | 27 Левый мочеточник | 13 | Bursa omentalis |
| 22 | 28 Нисходящая ободочная кишка | 14 | V. feinalis |
| 23 | 29 Прямая кишка | 15 | A. mesenterica sup. |
| | 30 Правый надпочечник | 16 | Pancreas |
| | 31 12-ое ребро | 17 | Aorta et a. renalis sin. |
| | 32 Восходящая ободочная кишка | 18 | Colon transversum |
| | 33 Правый мочеточник | 19 | A. et v. renalis |
| | 34 Слепая кишка | 20 | Lien (s. splen.) |
| | 35 Червеобразный отросток | 21 | Ren sin. |
| | 36 Мочевой пузырь | 22 | M. psoas major |
| | 37 Печень | 23 | M. multifidus |
| | 38 Передний слой почечной фасции | 24 | Margo pulm. |
| | 39 Двенадцатиперстная кишка | 25 | Margo pleurae |
| | 40 Жировое ложе почки | 26 | Pelvis renalis |
| | 41 Задний слой почечной фасции | 27 | Ureter sin. |
| | 42 Брюшная полость | 28 | Colon descendens |
| | | 29 | Rectum |
| | | 30 | Gl. supra renalis |
| | | 31 | Costa XII |
| | | 32 | Colon ascendens |
| | | 33 | Ureter dext. |
| | | 34 | Caecum |
| | | 35 | Appendix vermiformis |
| | | 36 | Vesica urinaria |
| | | 37 | Hepar |
| | | 38 | Fascia prerenalis |
| | | 39 | Duodenum |
| | | 40 | Capsula adiposa |
| | | 41 | Fascia retrorenalis |
| | | 42 | Cavum abdominis |



- | | |
|----|---|
| 1 | Пещера привратника |
| 2 | Желудочно-двенадцатиперстная артерия |
| 3 | Нисходящая часть двенадцатиперстной кишки |
| 4 | Преддверие малого сальника |
| 5 | Нижняя полая вена и печень |
| 6 | Тело первого поясничного позвонка |
| 7 | Конский хвост |
| 8 | Правая почка |
| 9 | Широчайшая мышца спины |
| 10 | Подвздошно-реберная мышца |
| 11 | Прямая мышца живота |
| 12 | Желудок |
| 13 | Малый сальник |
| 14 | Селезеночная вена |
| 15 | Селезенка |
| 16 | Почечная лоханка |
| 17 | Левая почка |
| 18 | Большая поясничная мышца |
| 19 | Почечная артерия и вена |
| 20 | Селезенка |
| 21 | Левая почка |
| 22 | Большая поясничная мышца |
| 23 | Многогроздельная мышца |
| 24 | Край легкого |
| 25 | Край плевры |
| 26 | Почечная лоханка |
| 27 | Левый мочеточник |
| 28 | Нисходящая ободочная кишка |
| 29 | Прямая кишка |
| 30 | Правый надпочечник |
| 31 | 12-ое ребро |
| 32 | Восходящая ободочная кишка |
| 33 | Правый мочеточник |
| 34 | Слепая кишка |
| 35 | Червеобразный отросток |
| 36 | Мочевой пузырь |
| 37 | Печень |
| 38 | Передний слой почечной фасции |
| 39 | Двенадцатиперстная кишка |
| 40 | Жировое ложе почки |
| 41 | Задний слой почечной фасции |
| 42 | Брюшная полость |

Расположение органов мочеиспускания (вид сзади). Видно, что верхняя часть почек достигает края плевры и легких



Ткань забрюшинного пространства, расположение правой почки (схема). Желтый = жировая капсула почки

1	,	1 M scalenus ant, med et post
2		2 A. subclavia sin.
3		3 V. subclavia sin.
4		4 Valva trunci pulmonalis
5		5 Conus arteriosus
6		6 Ventriculii; dext
7		7 Hepar
6		8 Gaster
9		9 Colon transversum
10		10 Intestinum tenue
11		11 Pulmo sin.
12		12 Bronchi; principalis sin.
13		13 Rr. v. pulmonalis
14		14 Vent neu h;- sin.
15		15 Lien
16		16 A et v. hepatis et pancreas
		17 Ren sin.
17		18 M. psoas major
18		19 V. cava inf
19		20 V. renalis
20		21 Corpus vertebrae thoracico et cervic-vertebralis
21	12-	22 Ren. dext
22		23 A mesenterica sup
23		24 V. mesenterica sup.
24		25 Pancreas
25		26 Aorta abdominalis
26		27 M. psoas major et m quadratus lumborum
27		28 Fascia prerenalis
		29 Fascia retrorenalis
28		30 Capsula adiposa
		31 Cavum abdominis
29		32 Colon descendens et colon sigmoideum
30		
31		
32		

(5,5

)

*

(- ; ()

)