Женские половые органы, изолированные (вид спереди). Передняя стенка влагалища вскрыта, видна влагалищная порция шейки матки

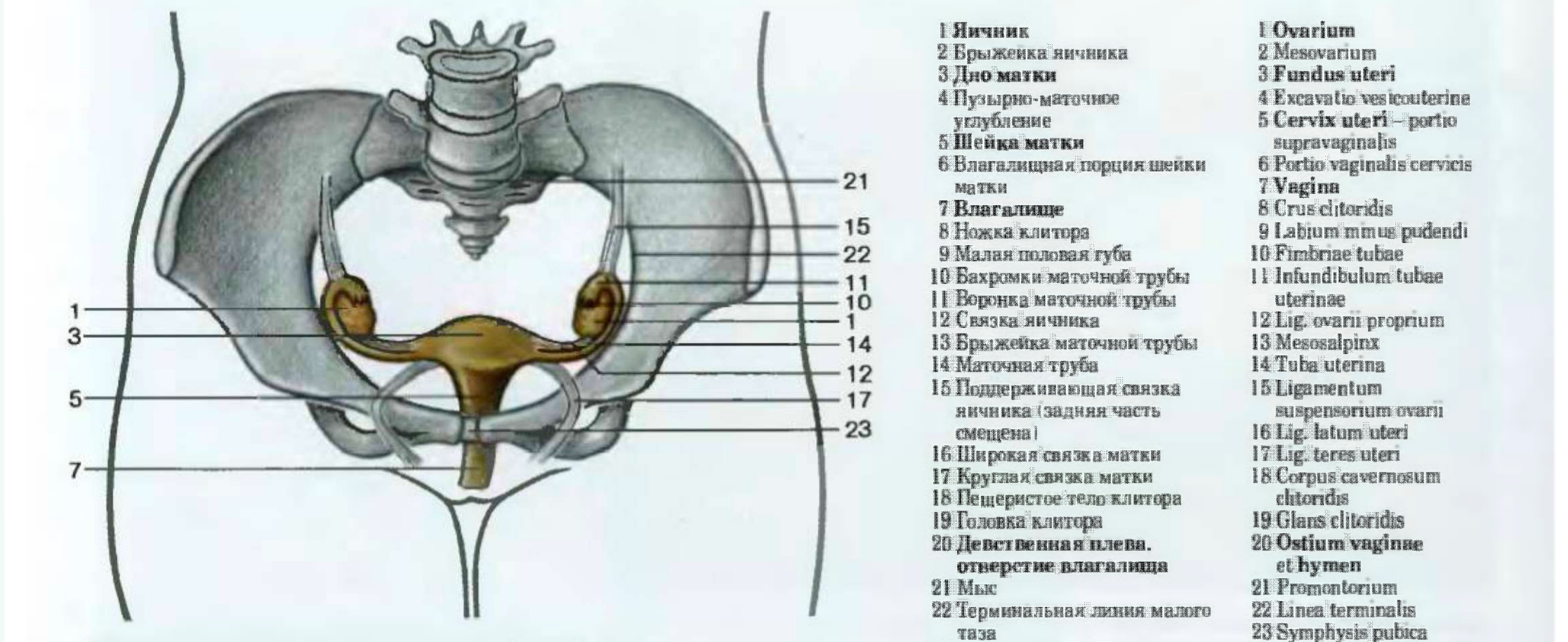

Женские внутренние половые органы (схема)

1 **Яичник**
2 Брыжейка яичника
3 **Дно матки**
4 Пузырно-маточное углубление
5 **Шейка матки**
6 Влагалищная порция шейки матки
7 **Влагалище**
8 Ножка клитора
9 Малая половая губа
10 Бахромки маточной трубы
11 Воронка маточной трубы
12 Связка яичника
13 Брыжейка маточной трубы
14 Маточная труба
15 Поддерживающая связка яичника (задняя часть смещена)
16 Широкая связка матки
17 Круглая связка матки
18 Пещеристое тело клитора
19 Головка клитора
20 **Девственная плева, отверстие влагалища**
21 Мыс
22 Терминальная линия малого таза
23 Лобковый симфиз

1 **Ovarium**
2 Mesovarium
3 **Fundus uteri**
4 Excavatio vesicouterine
5 **Cervix uteri** – portio supravaginalis
6 Portio vaginalis cervicis
7 **Vagina**
8 Crus clitoridis
9 Labium minus pudendi
10 Fimbriae tubae
11 Infundibulum tubae uterinae
12 Lig. ovarii proprium
13 Mesosalpinx
14 Tuba uterina
15 Ligamentum suspensorium ovarii
16 Lig. latum uteri
17 Lig. teres uteri
18 Corpus cavernosum clitoridis
19 Glans clitoridis
20 **Ostium vaginae et hymen**
21 Promontorium
22 Linea terminalis
23 Symphysis pubica

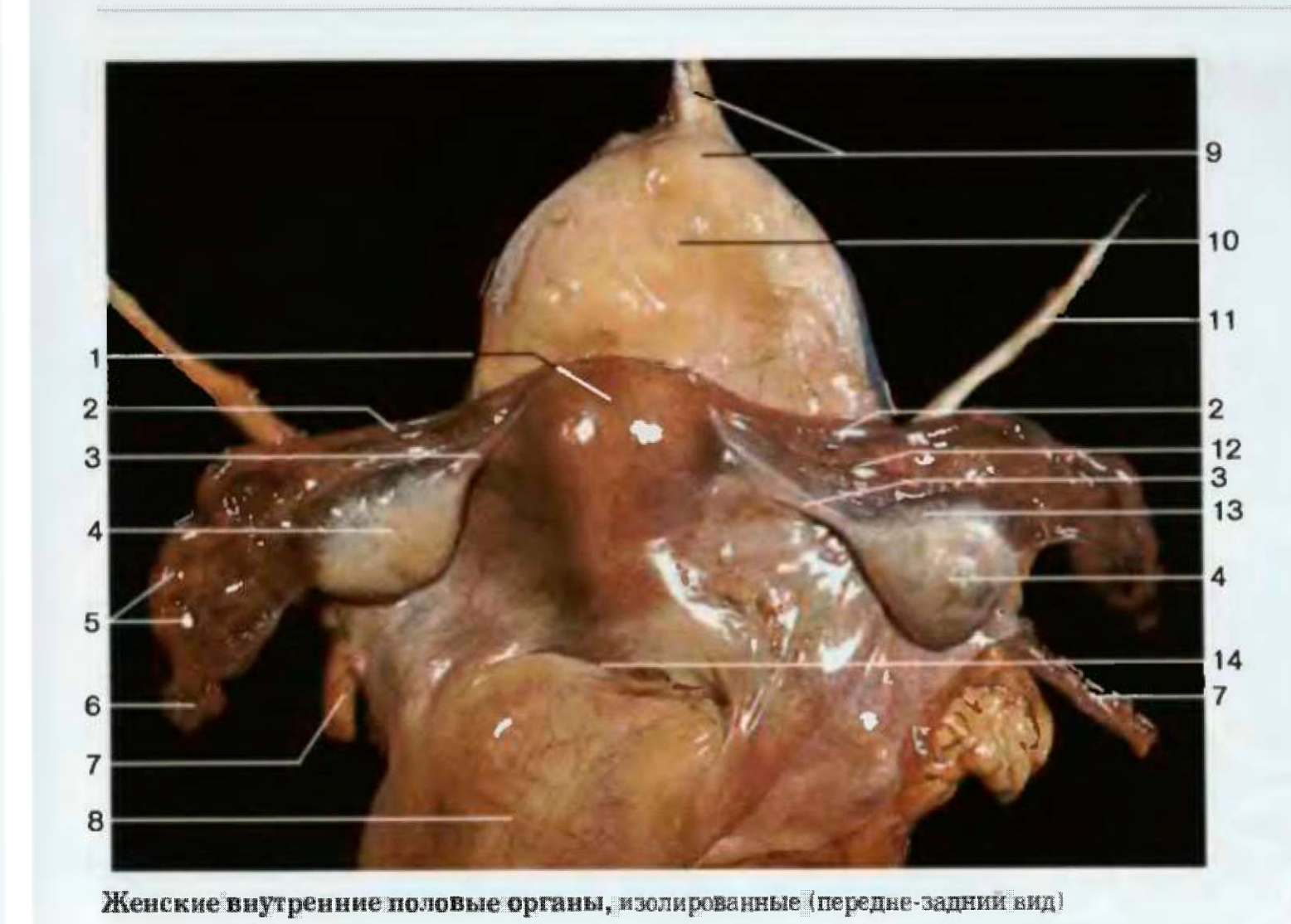

Женские внутренние половые органы, изолированные (передне-задний вид)

1 **Дно матки**
2 Маточная труба
3 **Связка яичника**
4 **Яичник**
5 Воронка маточной трубы
6 Бахромки маточной трубы
7 **Мочеточник**
8 Прямая кишка
9 Верхушка мочевого пузыря и срединная пупочная складка
10 Мочевой пузырь
11 Круглая связка матки
12 **Брыжейка маточной трубы**
13 **Брыжейка яичника**
14 **Прямокишечно-маточное углубление** Дугласа
15 Поддерживающая связка матки
16 Рубец яичника (последствие овуляции)
17 Брюшное отверстие маточной трубы
18 Тело матки
19 **Канал шейки матки**
20 Влагалищная порция шейки матки
21 Влагалище
22 Слизистая оболочка матки (эндометрий)
23 Передняя часть свода влагалища

1 **Fundus uteri**
2 Tuba iterina
3 **Lig. ovarii proprium**
4 **Ovarium**
5 Infundibulum tubae uterinae
6 Fimbriae tubae uterinae
7 **Ureter**
8 Rectum
9 Apex vesicae et ligamentum umbilicale medianum
10 Vesica urinaria
11 Lig. teres uteri
12 **Mesosalpinx**
13 **Mesovarium**
14 **Excavatio rectouterina**
15 Lig. suspensorium ovarii
16
17 Ostium abdominale tubae uterinae
18 Corpus uteri
19 **Portio uteri**
20 Portio vaginalis cervicis
21 Vagina
22 Tun. mucosa (endometrium)
23 Pars ant. fornix vaginae

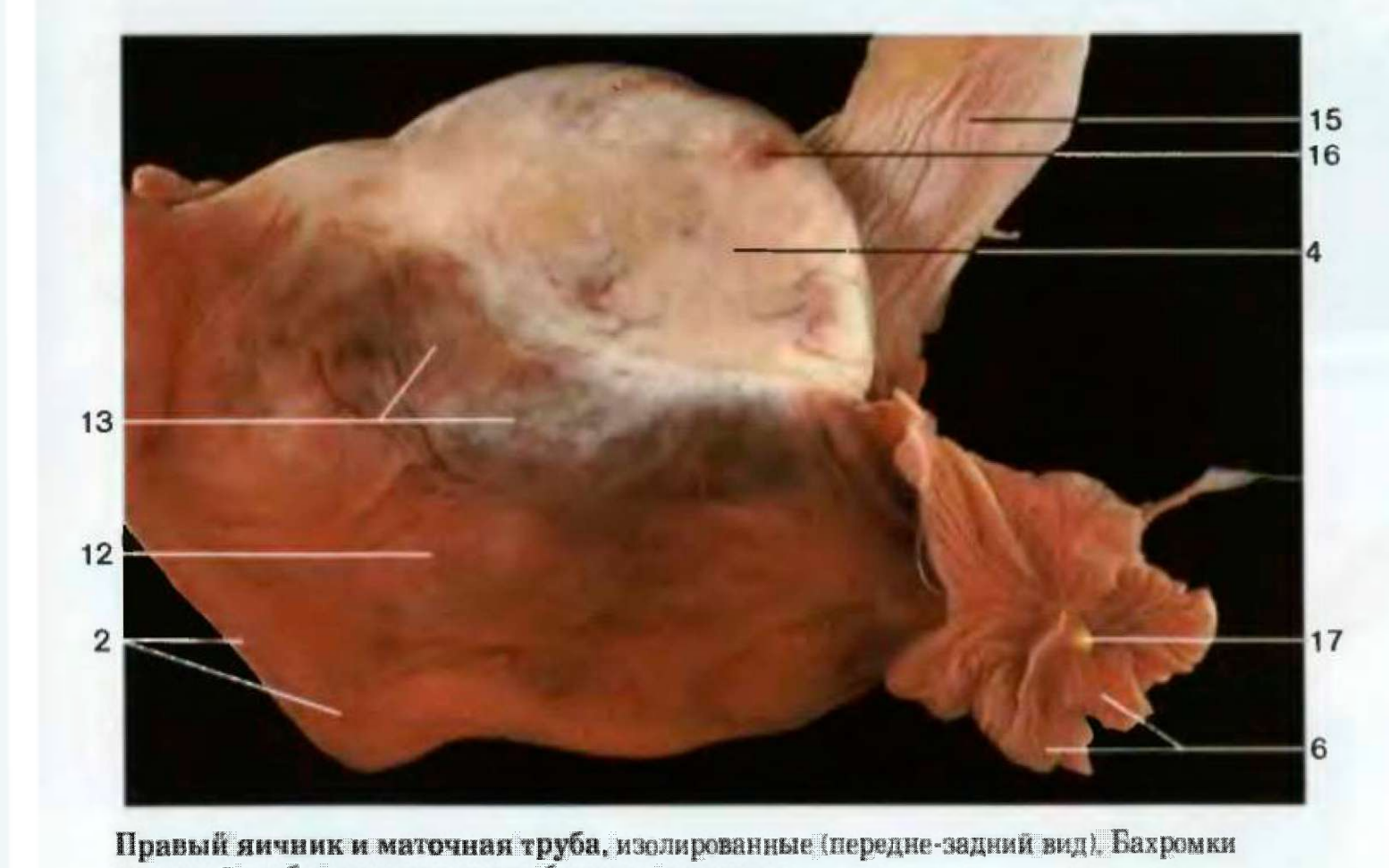

Правый яичник и маточная труба, изолированные (передне-задний вид). Бахромки маточной трубы отогнуты, видно брюшное отверстие

Матка и относящиеся к ней органы (вид сзади). Задняя стенка матки вскрыта

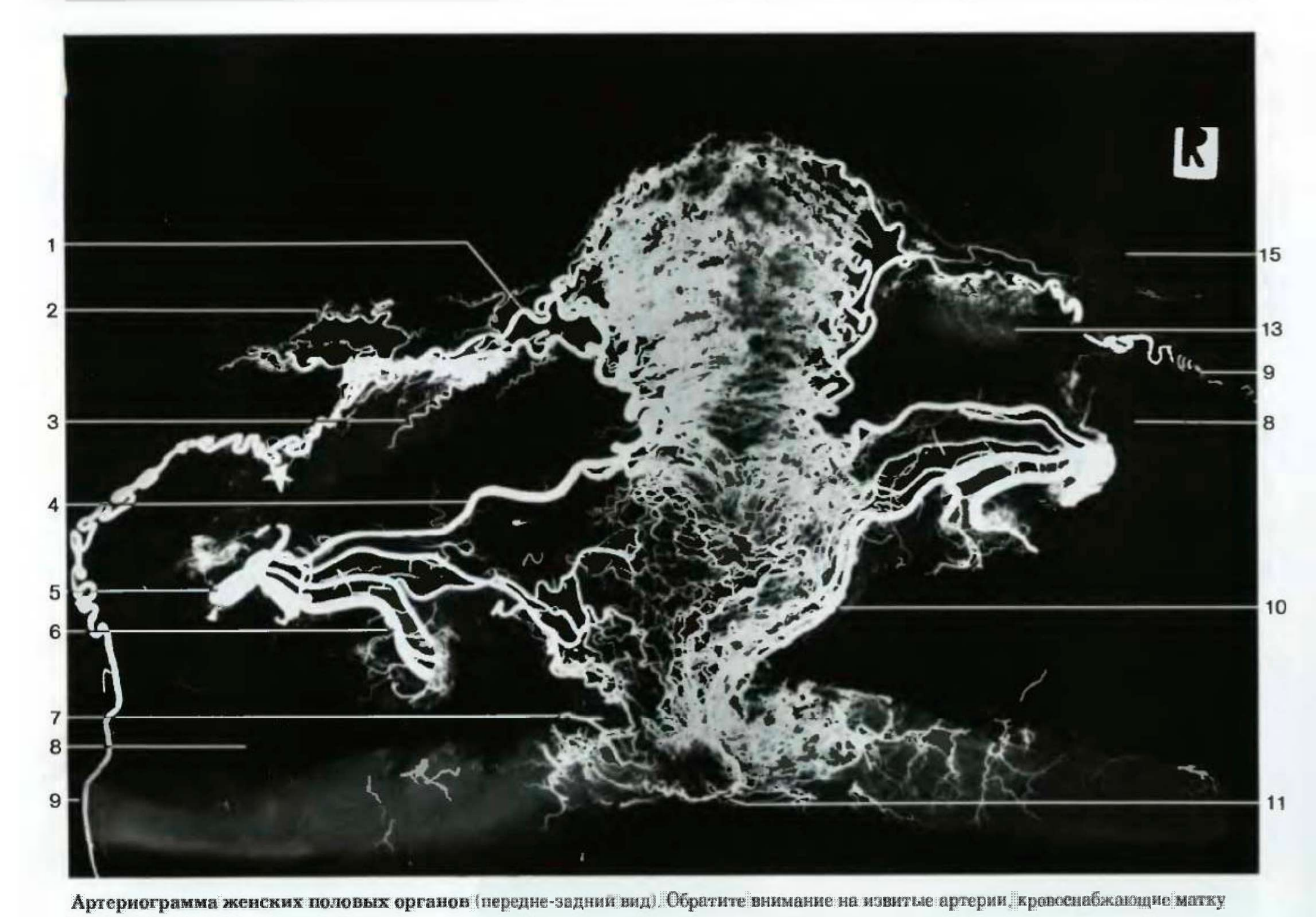

Артериограмма женских половых органов (передне-задний вид). Обратите внимание на извитые артерии, кровоснабжающие матку и яичники

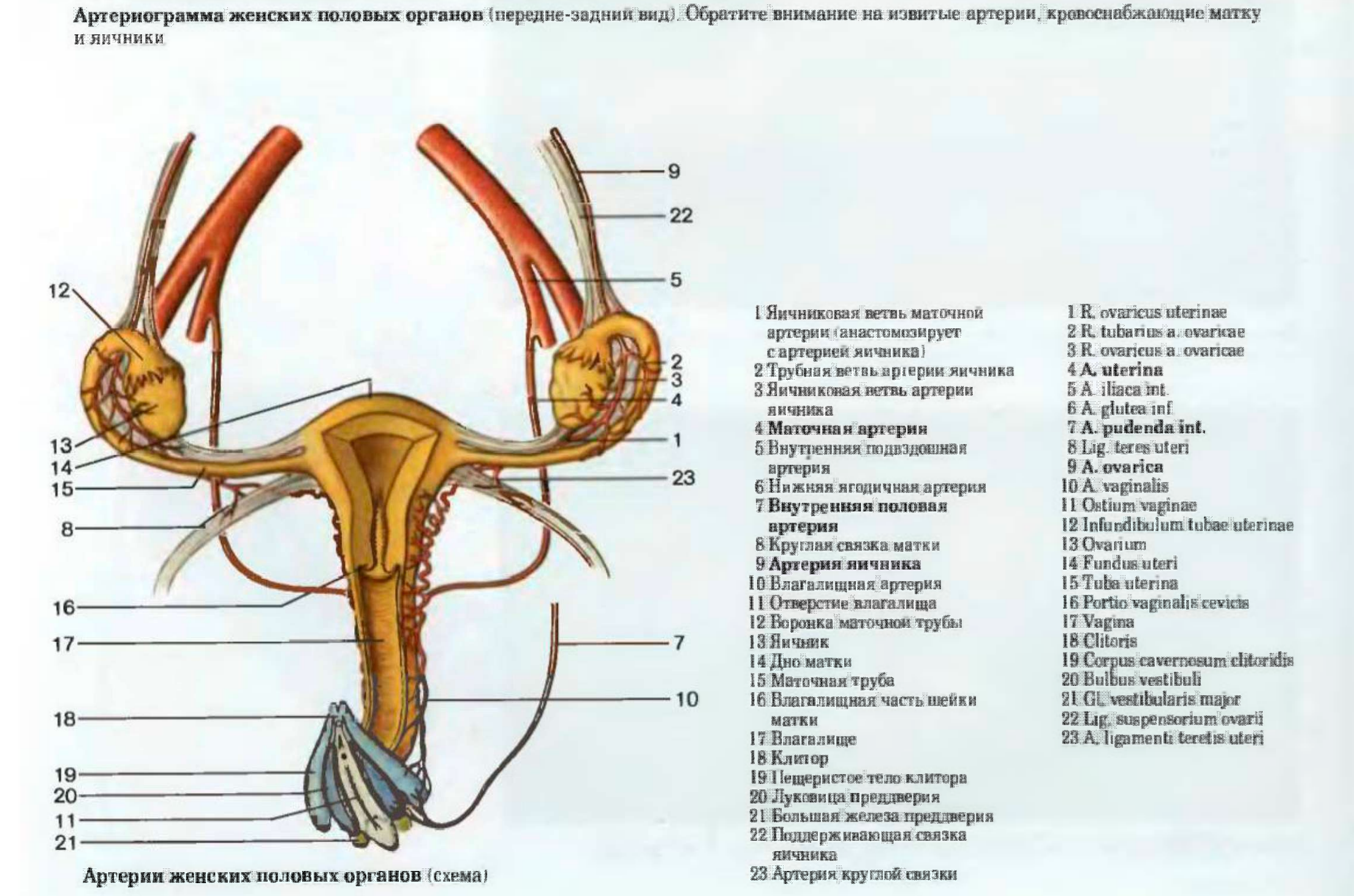

Артерии женских половых органов (схема)

1 Яичниковая ветвь маточной артерии (анастомозирует с артерией яичника)
2 Трубная ветвь артерии яичника
3 Яичниковая ветвь артерии яичника
4 **Маточная артерия**
5 Внутренняя подвздошная артерия
6 Нижняя ягодичная артерия
7 **Внутренняя половая артерия**
8 Круглая связка матки
9 **Артерия яичника**
10 Влагалищная артерия
11 Отверстие влагалища
12 Воронка маточной трубы
13 Яичник
14 Дно матки
15 Маточная труба
16 Влагалищная часть шейки матки
17 Влагалище
18 Клитор
19 Пещеристое тело клитора
20 Луковица преддверия
21 Большая железа преддверия
22 Поддерживающая связка яичника
23 Артерия круглой связки

1 R. ovaricus uterinae
2 R. tubarius a. ovaricae
3 R. ovaricus a. ovaricae
4 **A. uterina**
5 A. iliaca int.
6 A. glutea inf.
7 **A. pudenda int.**
8 Lig. teres uteri
9 **A. ovarica**
10 A. vaginalis
11 Ostium vaginae
12 Infundibulum tubae uterinae
13 Ovarium
14 Fundus uteri
15 Tuba uterina
16 Portio vaginalis cervicis
17 Vagina
18 Clitoris
19 Corpus cavernosum clitoridis
20 Bulbus vestibuli
21 Gl. vestibularis major
22 Lig. suspensorium ovarii
23 A. ligamenti teretis uteri

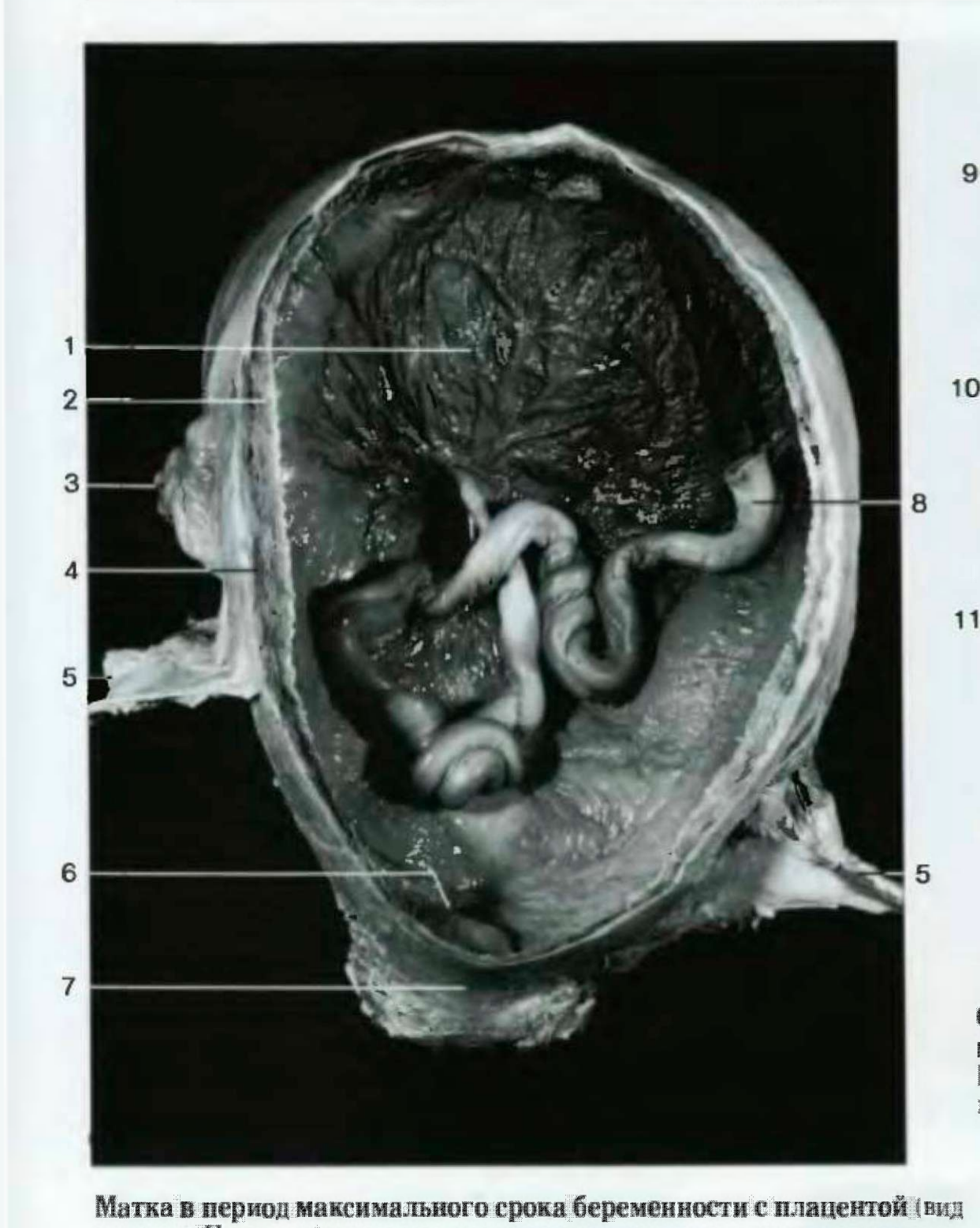

Матка в период максимального срока беременности с плацентой (вид спереди). Передняя стенка матки удалена, видно расположение плаценты

1 Плацента
2 Амниотическая оболочка и хорион
3 Придатки матки (маточные трубы и яичники)
4 Мышечный слой матки
5 Круглая связка матки
6 Внутреннее отверстие матки
7 Шейка матки
8 **Пупочная складка**
9 Поясничные лимфатические узлы
10 Наружные подвздошные лимфатические узлы
11 Паховые лимфатические узлы
12 Брюшная часть аорты
13 Связка, подвешивающая яичник
14 Наружная подвздошная артерия
15 Крестцовые лимфатические узлы
16 Внутренняя подвздошная артерия
17 Яичник
18 Маточная труба
19 Внутренние подвздошные лимфатические узлы
20 Наружные половые органы
21 Верхняя ягодичная артерия
22 **Запирательная артерия**
23 Нижняя ягодичная артерия
24 **Маточная артерия**
25 **Внутренняя половая артерия**
26 Средняя крестцовая артерия
27 **Полость матки**
28 Бедренная артерия
29 Сосуды большой половой губы
30 Бедренная кость

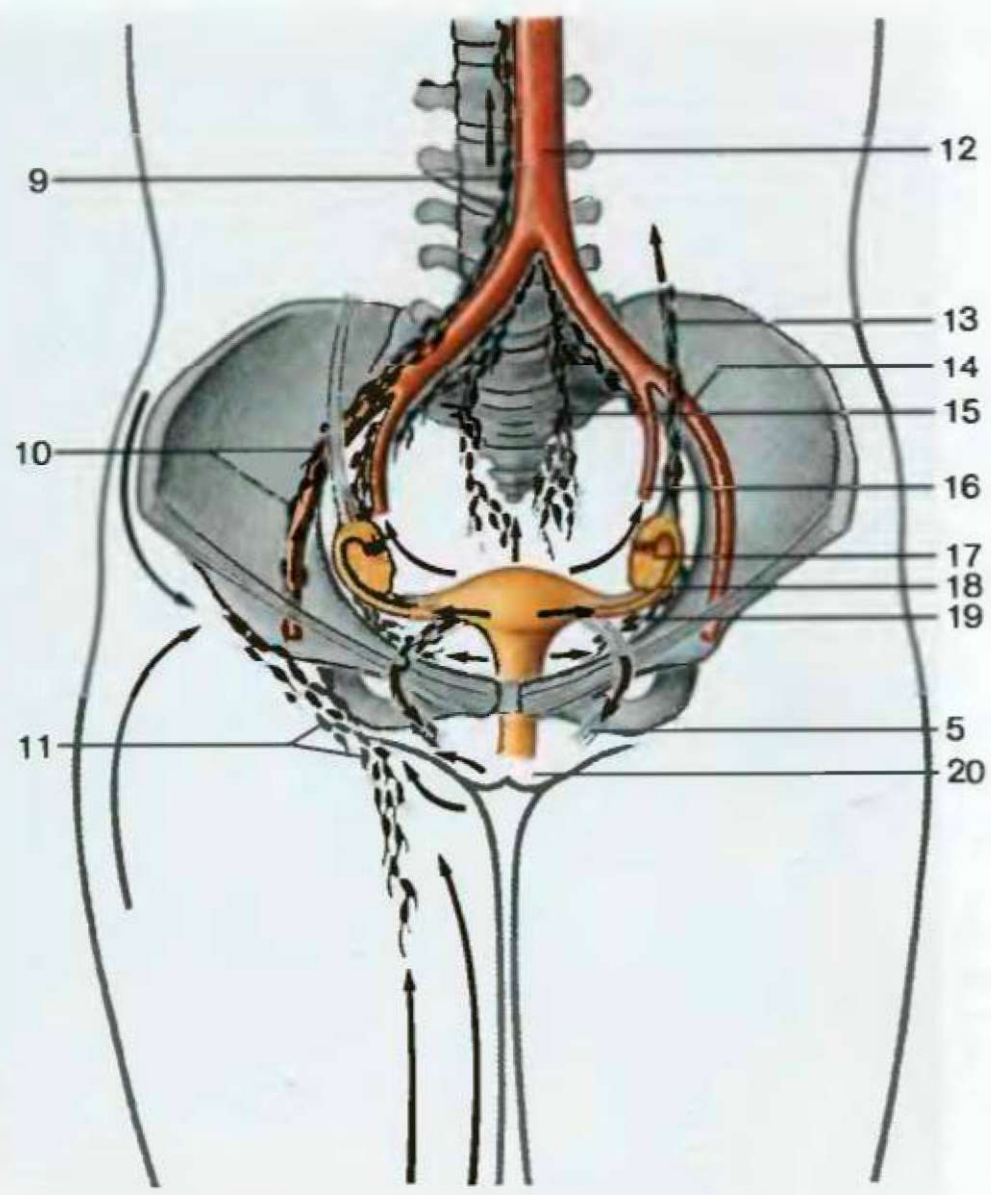

Основные пути оттока по лимфатическим сосудам матки и ее придатков (обозначены стрелками; схема). Красный = артерии; черный = лимфатические сосуды и узлы; желтый = внутренние половые органы

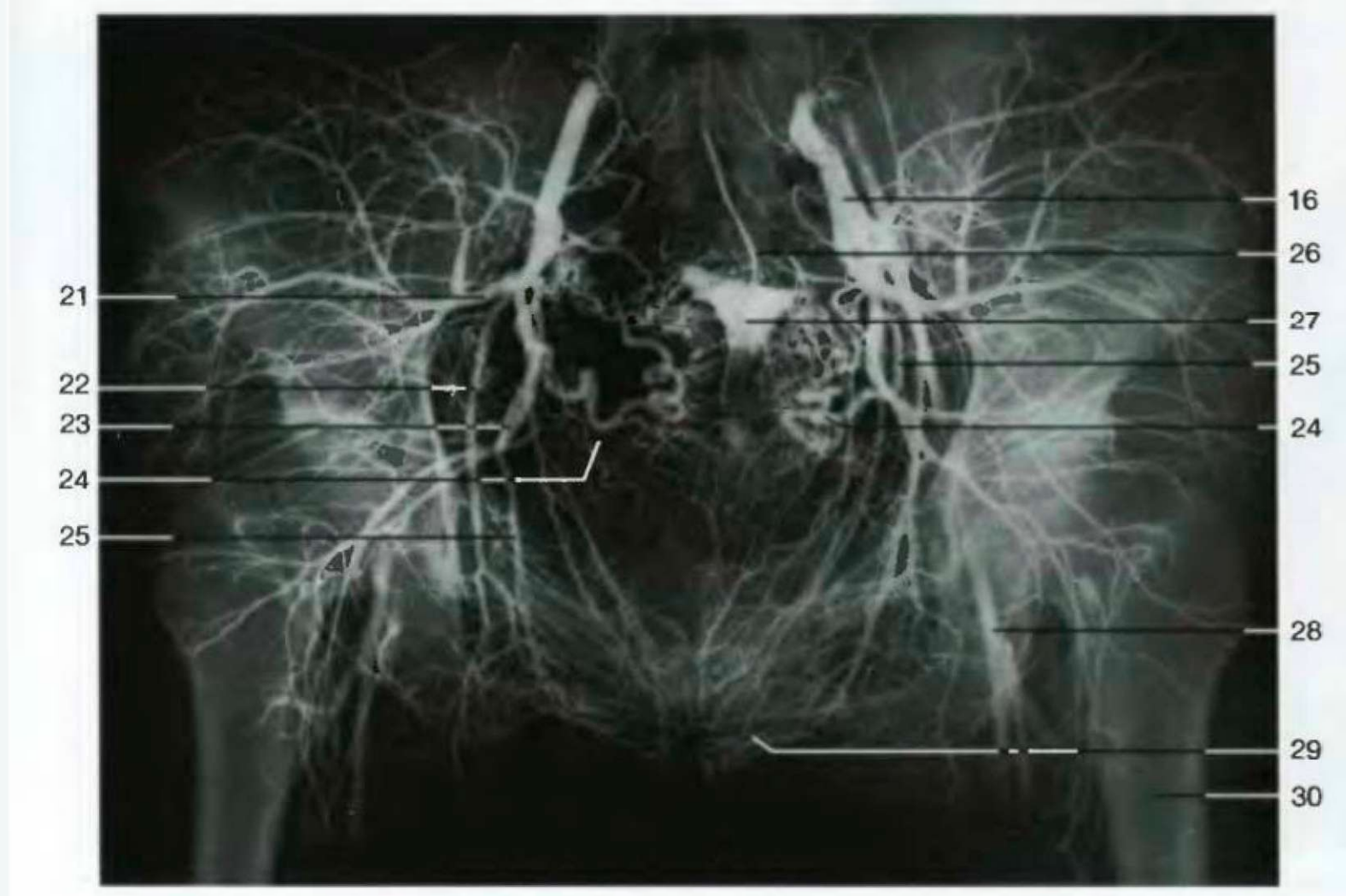

Сосуды малого таза женщины (передне-задний вид; артериограмма)

1 Placenta
2 Amnion et chorion
3 Adnexa
4 Paries uteris – tunica muscularis vel myometrium
5 Lig. teres uteri
6 Ostium int. uteri
7 Cervix uteri
8 **Funiculus umbilicalis**
9 Nodi lymphatici lumbales
10 Nodi lymphatici iliaci ext.
11 Nodi lymphatici inguinales
12 Pars abdominalis aortae
13 Lig. suspenso\orium ovarii
14 A. iliaca ext.
15 Nodi lymphatici sacrales
16 A. iliaca int.
17 Ovarium
18 Tuba uterina
19 Nodi lymphatici iliaci int.
20 Organa genitalis ext.
21 A. glutea sup.
22 **A. obturatoria**
23 A. glutea inf.
24 **A. uterina**
25 **A. pudenda int.**
26 A. sacralis mediana
27 **Cavum uteri**
28 A. femoralis
29 Labium majus pudendi
30 Femur