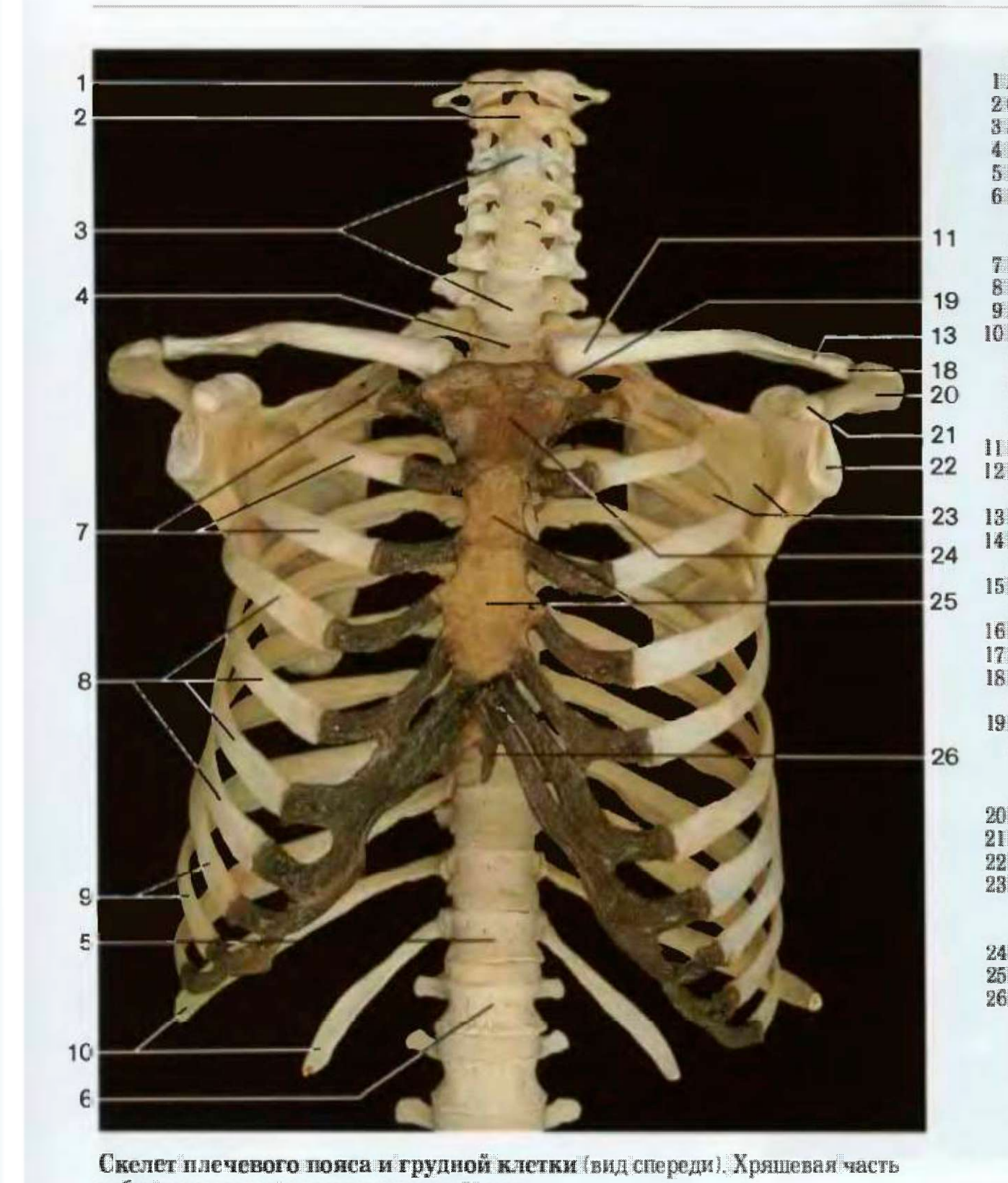

Позвоночный столб
1 Атлант
2 Осевой позвонок
3 3-й–7-й шейные позвонки
4 1-й грудной позвонок
5 12-й грудной позвонок
6 1-й поясничный позвонок

Ребра
7 1-е–3-е ребро } Истинные ребра
8 4-е–7-е ребро
9 8-е–10-е ребро
10 11-е–12-е ребро } Ложные ребра (плавающие ребра)

Ключица
11 Грудинный конец
12 Суставная поверхность грудины
13 Конец плечевого отростка
14 Суставная поверхность плечевого отростка
15 Вдавление реберно-ключичной связки
16 Связочный бугорок
17 Трапециевидная линия
18 Участок сустава ключицы и плечевого отростка
19 Участок грудино-ключичного сустава

Лопатка
20 Плечевой отросток
21 Клювовидный отросток
22 Полость плечевого сустава
23 Реберная поверхность

Грудина
24 Рукоятка
25 Тело
26 Мечевидный отросток

Columna vertebralis
1 Atlas – vertebra cervicalis I–C_1
2 Axis – vertebra cervicalis II–C_2
3 Vertebrae cervicales III–VII–C_{3-7}
4 Vertebra thoracica I–C_2
5 Vertebra thoracica XII–Th_{12}
6 Vertebra lumbalis I–L_1

Costae
7 Costae I–III } costae
8 Costae IV–VII } verae
9 Costae VIII–X } costae
10 Costae XI–XII } spuriae
XI, XII – costae fluctuantes

Clavicula
11 Extremitas sternalis
12 Facies articularis sternalis
13 Extermitas acromialis
14 Facies articularis acromialis
15 Impressio ligamenti costaclavicularis
16 Tuberculum conoideum
17 Linea trapezoidea
18 Articulatio acromioclavicularis
19 Articulatio sternoclavicularis

Scapula
20 Acromion
21 Proc. coracoideus
22 Cavitas glenoidalis
23 Facies costalis scapulae

Sternum
24 Manubrium sterni
25 Corpus sterni
26 Proc. xiphoideus

Скелет плечевого пояса и грудной клетки (вид спереди). Хрящевая часть ребер окрашена в темно-коричневый цвет

Правая ключица (вид сверху)

Правая ключица (вид снизу)

В связи со своим положением верхняя конечность человека развивалась по пути увеличения подвижности. Плечевой пояс имеет максимальную подвижность в области грудной клетки и соединен с туловищем только посредством грудино-ключичного сустава.
Предплечье человеческой руки может производить только ротацию (т.е. пронацию и супинацию).

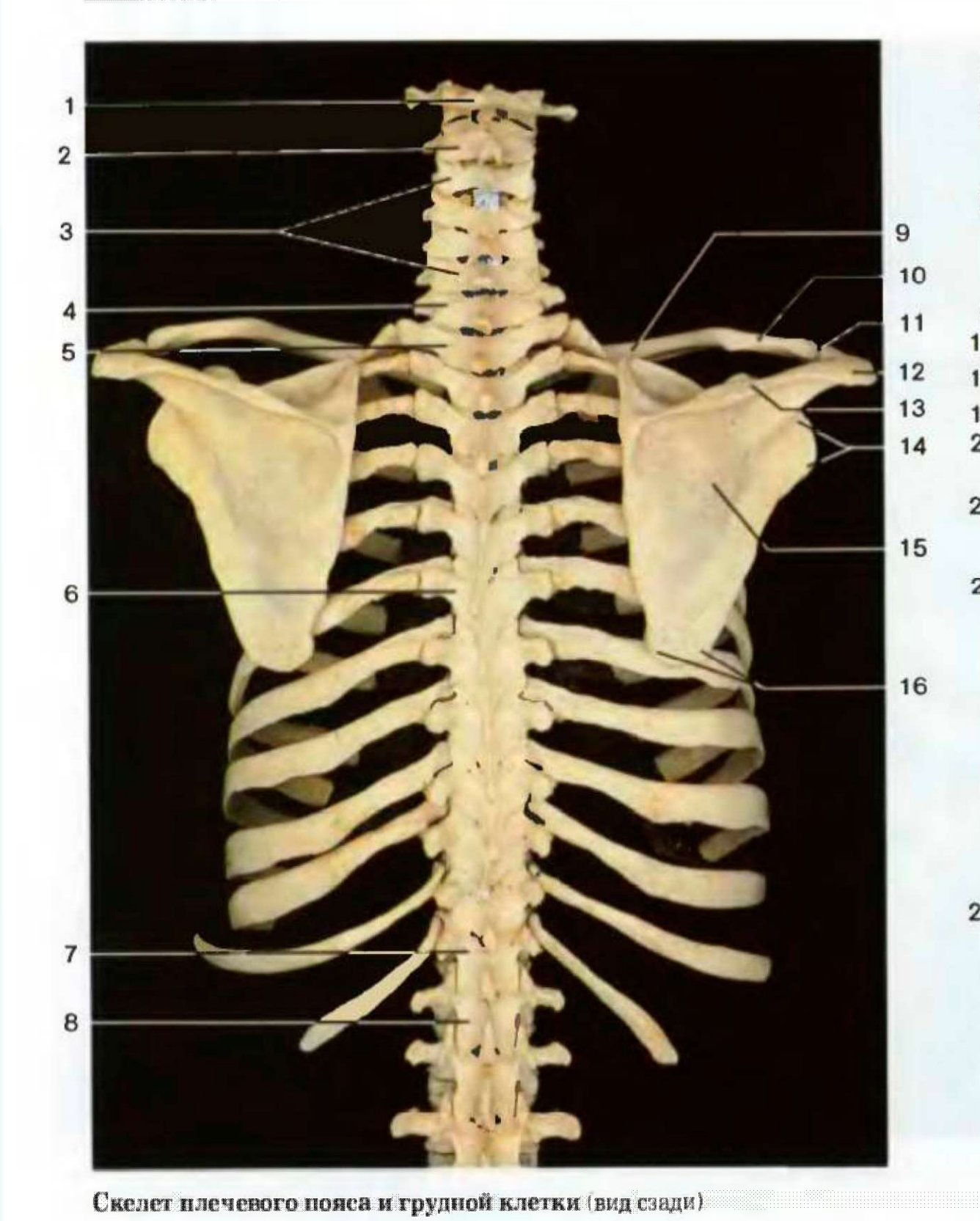

Скелет плечевого пояса и грудной клетки (вид сзади)

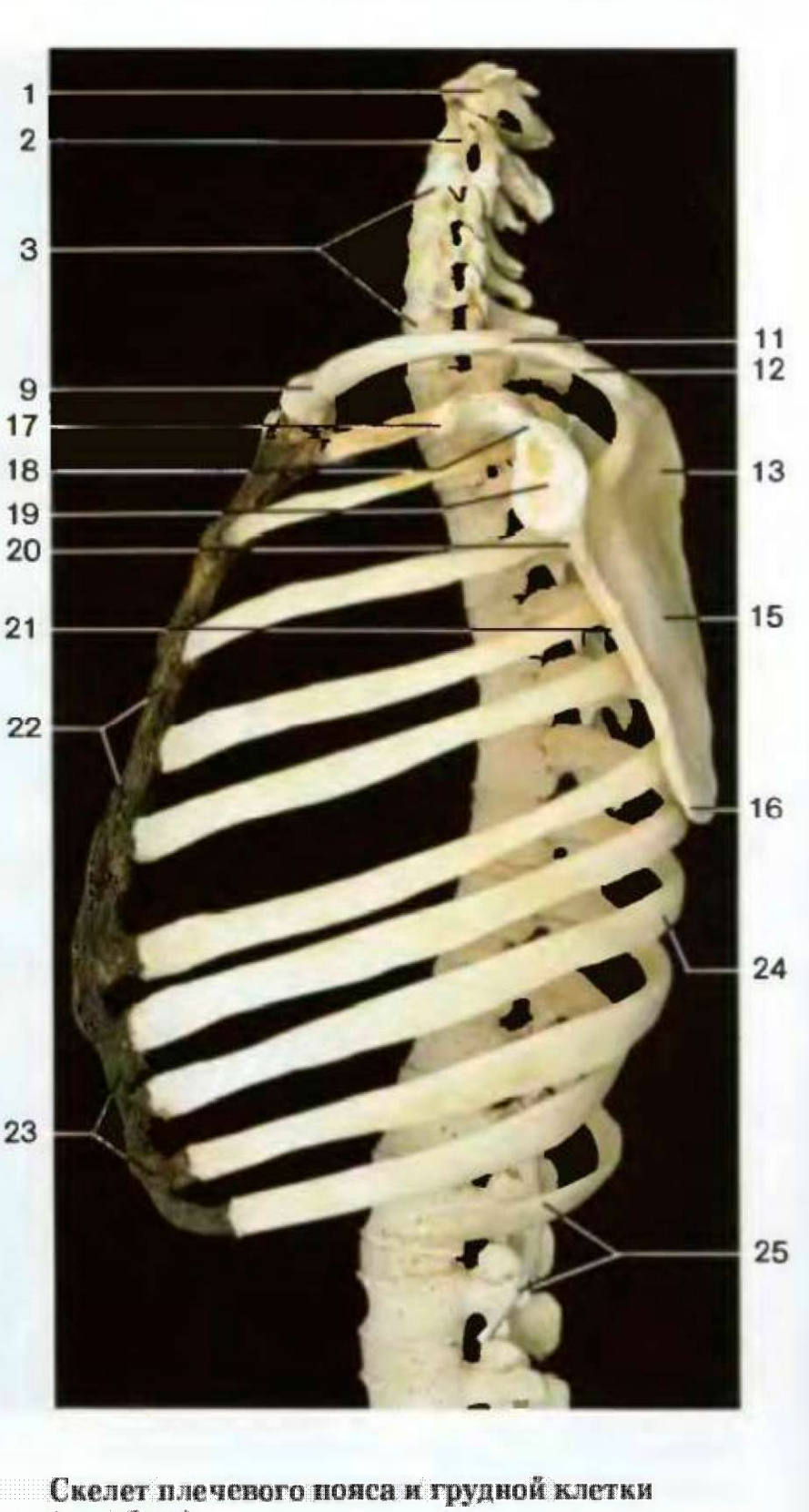

Скелет плечевого пояса и грудной клетки (вид сбоку)

Позвоночный столб
1 Атлант
2 Осевой позвонок
3 3-й–6-й шейные позвонки
4 7-й позвонок (выступающий позвонок)
5 1-й грудной позвонок
6 6-й грудной позвонок
7 12-й грудной позвонок
8 1-й поясничный позвонок

Ключица
9 Грудинный конец
10 Конец плечевого отростка
11 Участок сустава ключицы и плечевого отростка

Лопатка
12 Плечевой отросток
13 Ость лопатки
14 Боковой угол
15 Задняя поверхность
16 Нижний угол
17 Клювовидный отросток
18 Верхнесуставной бугорок
19 Суставная впадина
20 Нижнесуставной бугорок
21 Боковой край

Грудная клетка
22 Тело грудины
23 Реберная дуга
24 Угол ребра
25 Колеблющиеся ребра

Columna vertebralia
1 Atlas – vertebra cervicalis I–C_1
2 Axis – vertebra cervicalis II–C_2
3 Vertebrae cervicales III–VI–C_{3-6}
4 Vertebrae prominens – vertebra cervicalis VII–C_7
5 Vertebra thoracica I–Th_1
6 Vertebra thoracica VI–Th_6
7 Vertebra thoracica XII–Th_{12}
8 Vertebra lumbalis I–Z_1

Clavicula
9 Extrematis sternalis
10 Extrematis acromialis
11 Articulatio acromioclavicularis

Scapula
12 Acromion
13 Spina scapulae
14 Angulus lateralis scapulae
15 Facies dorsalis scapulae
16 Angulus inferior scapulae
17 Proc. coracoideus
18 Tuberculum supraglenoidale
19 Cavitas glenoidale
20 Tuberculum infraglenoidale
21 Margo lateralis

Thorax
22 Corpus sterni
23 Arcus costalis
24 Angulus costae
25 Costae fluctuantes

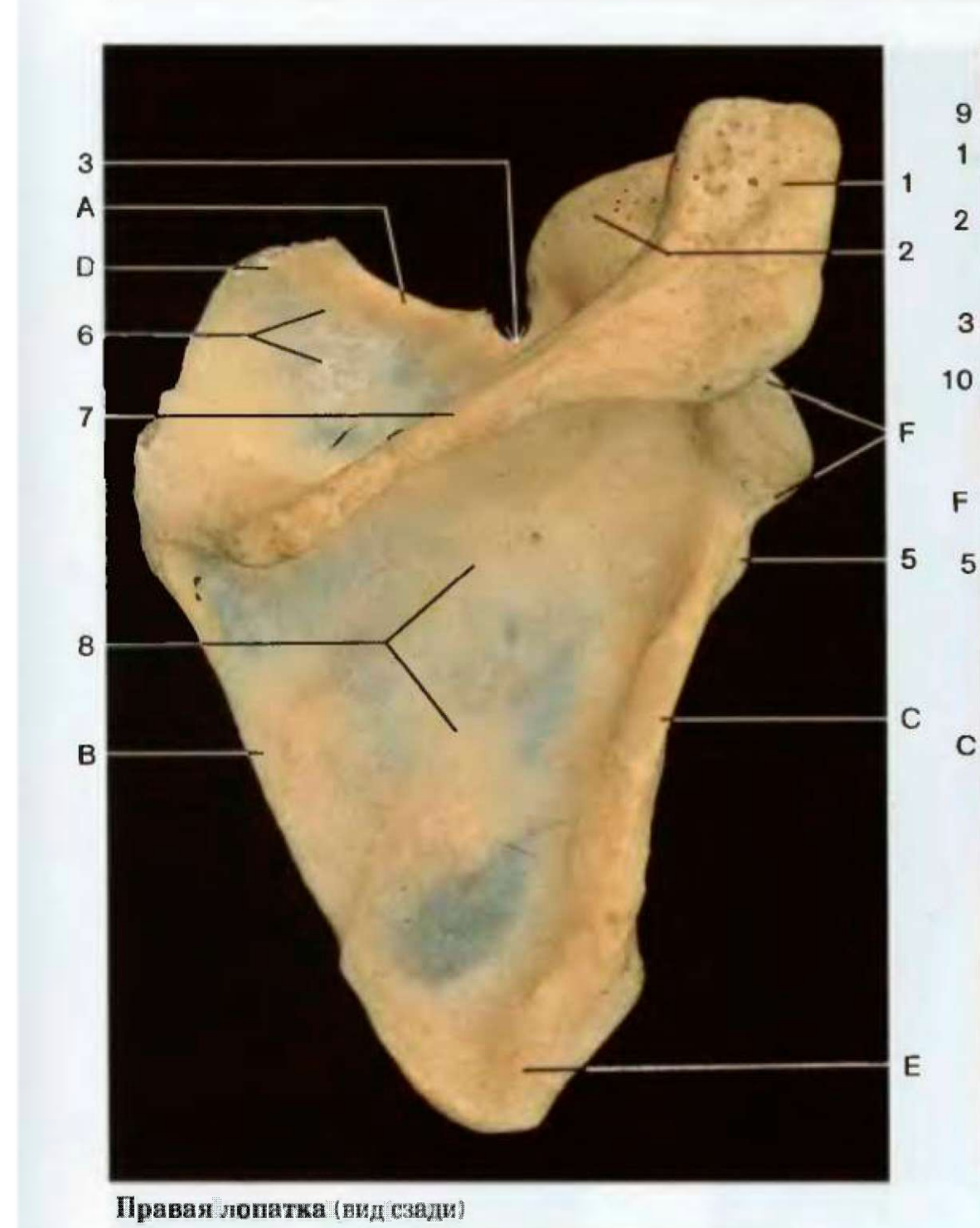

Правая лопатка (вид сзади)

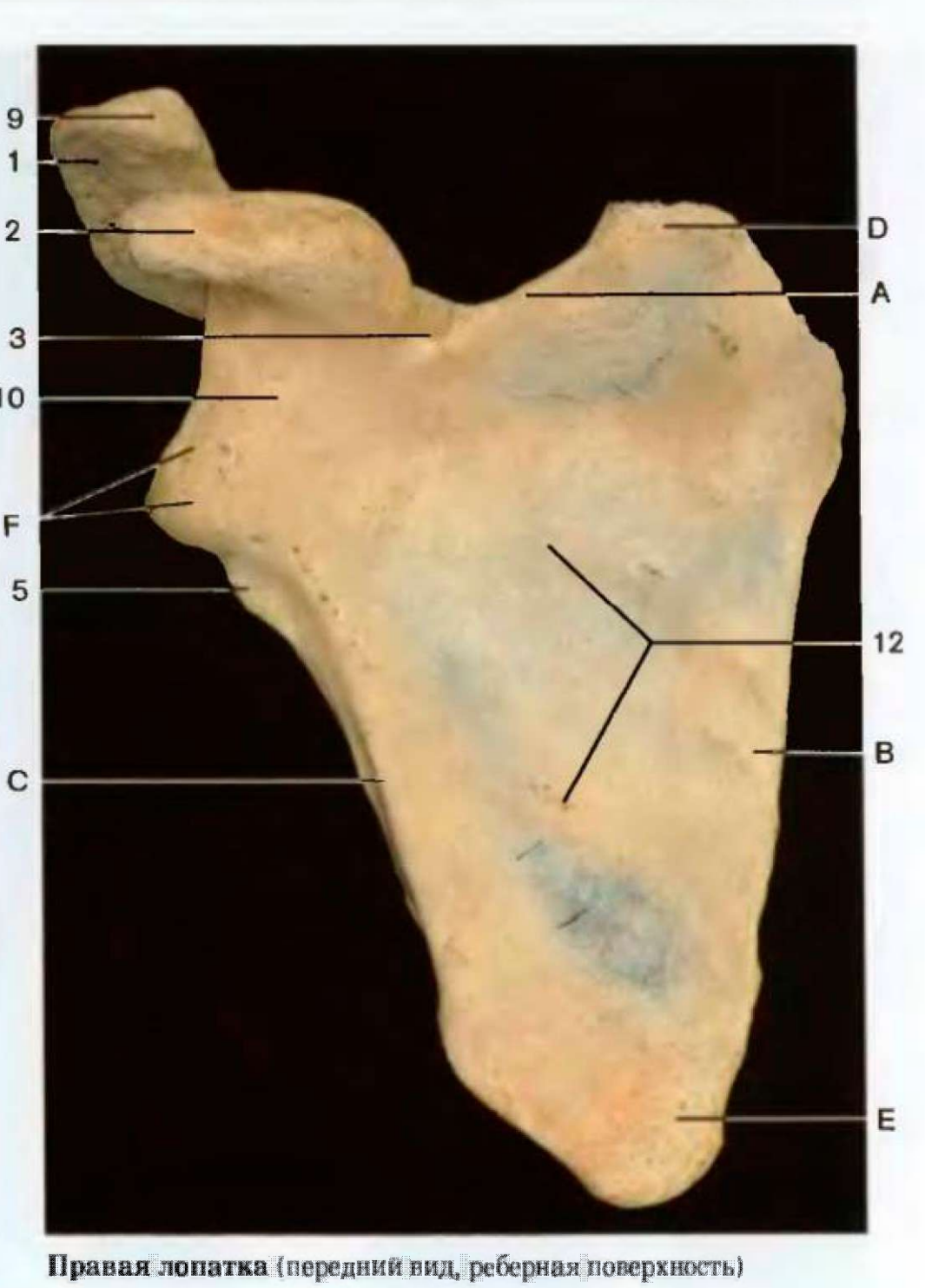

Правая лопатка (передний вид, реберная поверхность)

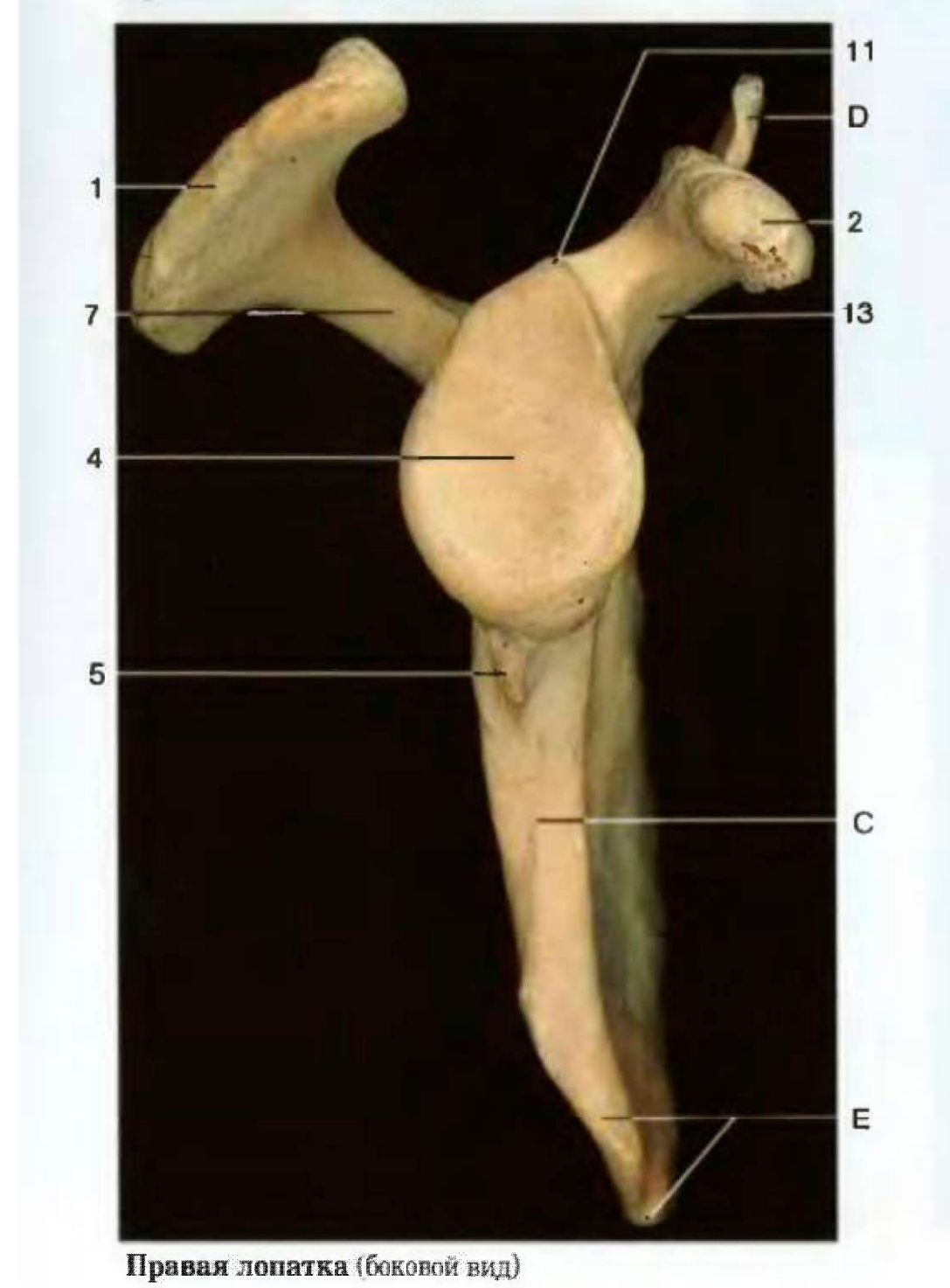

Правая лопатка (боковой вид)

Лопатка

A Верхний край
B Медиальный край
C Латеральный край
D Верхний угол
E Нижний угол
F Боковой угол

1 Плечевой отросток
2 Клювовидный отросток
3 Вырезка лопатки
4 Суставная впадина
5 Нижнесуставной бугорок
6 Надостная ямка
7 Ость
8 Подостная ямка
9 Суставная поверхность плечевого отростка
10 Шейка
11 Надсуставной бугорок
12 Реберная (передняя) поверхность
13 Основание клювовидного отростка

A Margo superior
B Margo medialis
C Margo lateralis
D Angulus superior
E Angulus inferior
F Angulus laterali

1 Acromion
2 Proc. coracoideus
3 Incisura scapulae
4 Cavitas glenoidalis
5 Tuberculum infraglenoidale
6 Fossa supraspinata
7 Spina scapulae
8 Fossa infraspinata
9 Facies articularis acromii
10 Collum scapulae
11 Tuberculum supraglenoidale
12 Facies costalis scapulae
13 Basis proc. coracoidei

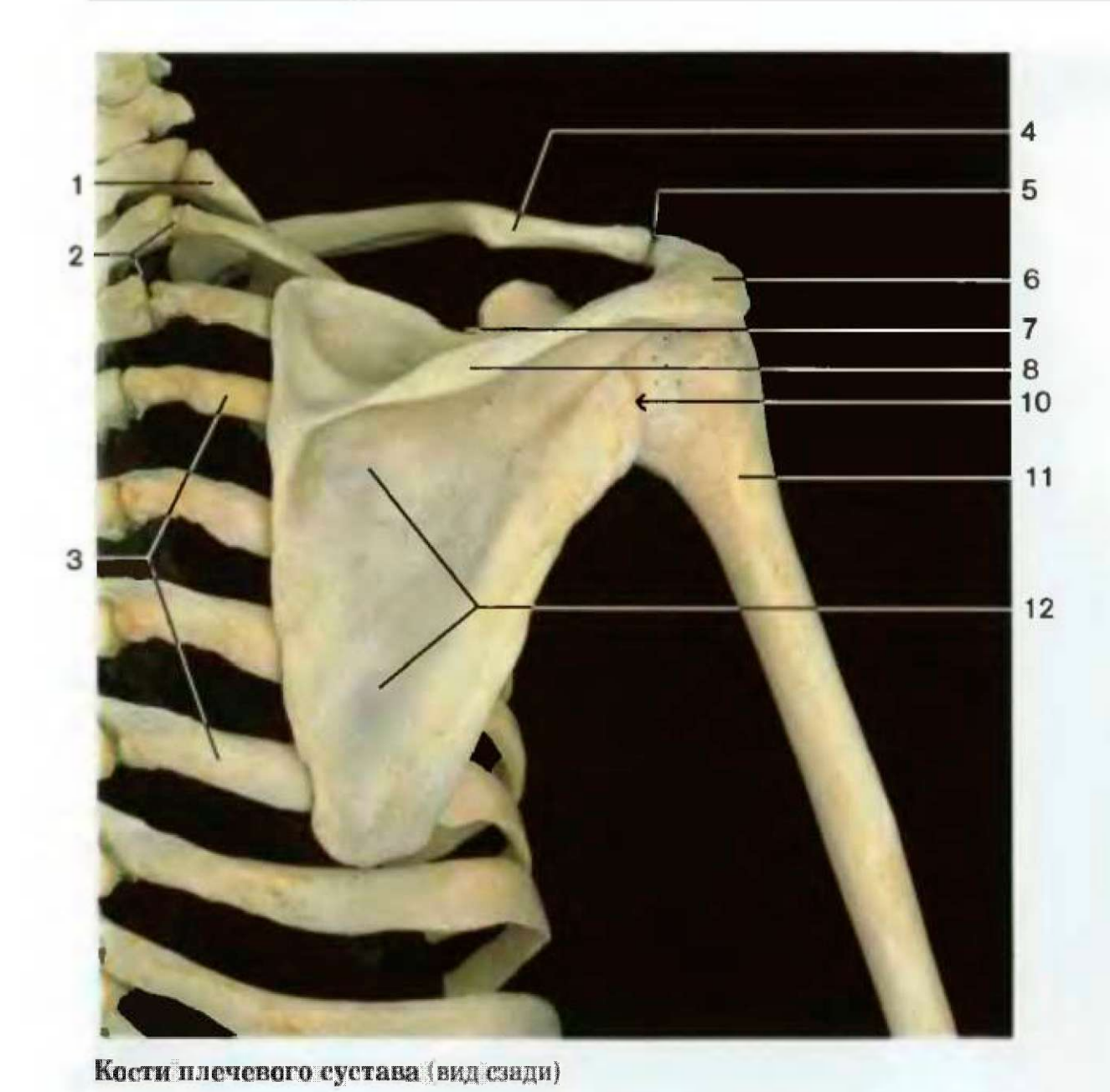

1 1-е ребро
2 Расположение поперечных реберных суставов
3 4-е–7-е ребро
4 **Ключица**
5 Расположение суставов ключицы и плечевого отростка
6 Плечевой отросток
7 Вырезка лопатки
8 Ость лопатки
9 Головка плечевой кости
10 Суставная впадина
11 Хирургическая шейка плечевой кости
12 Задняя поверхность **лопатки**
13 Клювовидный отросток
14 Нижнесуставной бугорок
15 Большой бугор **плечевой кости**
16 Анатомическая шейка плечевой кости

1 Costa I
2 Articulationes costotransversariae
3 Costae IV–VII
4 **Clavicula**
5 Articulatio acromioclavicularis
6 Acromion
7 Incisura scapulae
8 Spina scapulae
9 Caput humeri
10 Cavitas glenoidalis
11 Collum chirurgicum
12 Fossa **infraspinata**
13 Proc. coracoideus
14 Tuberculum infraglenoidele
15 Tuberculum majus **humeri**
16 Collum anatomicum

Кости плечевого сустава (вид сзади)

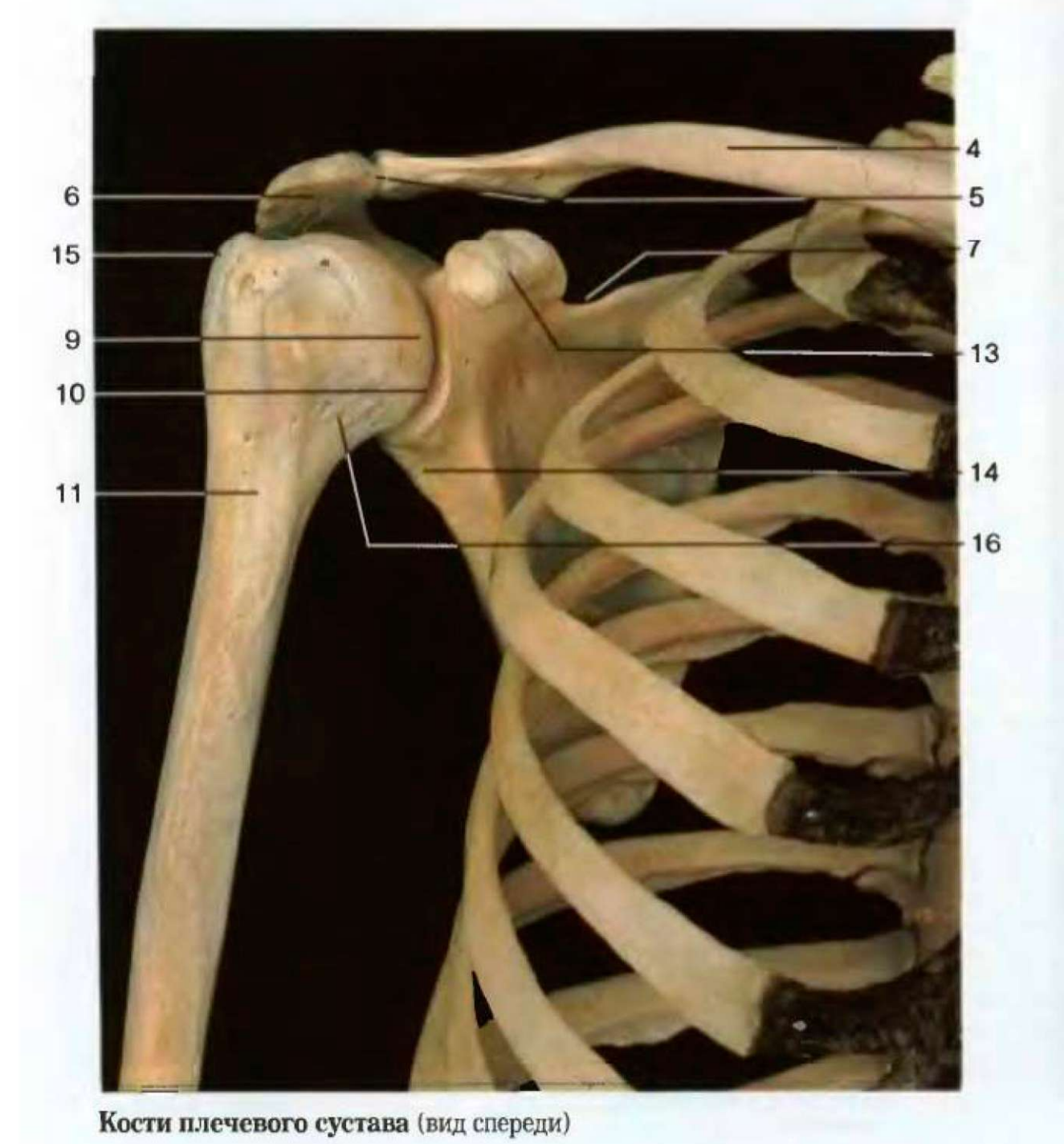

Кости плечевого сустава (вид спереди)

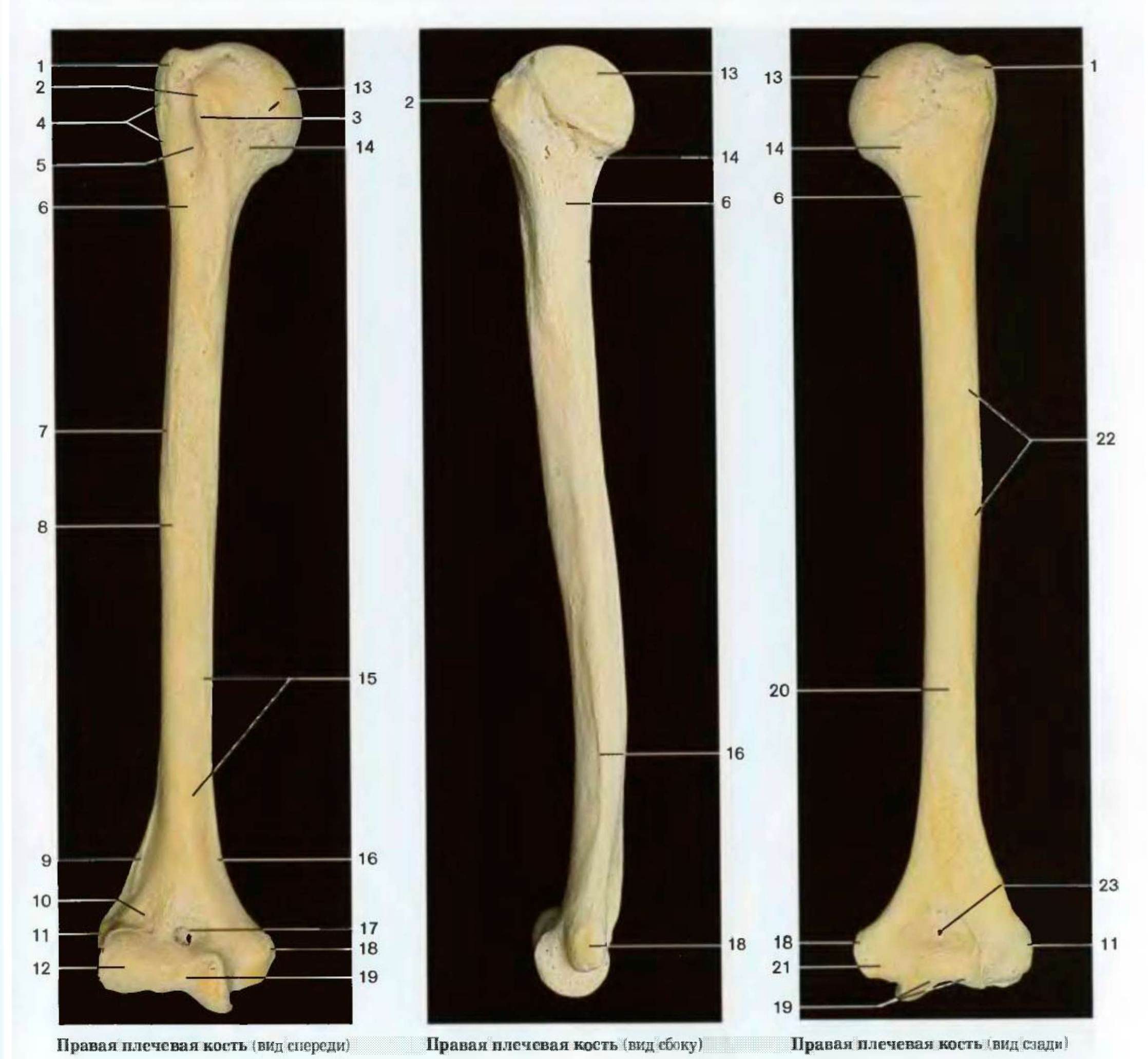

Правая плечевая кость (вид спереди) **Правая плечевая кость** (вид сбоку) **Правая плечевая кость** (вид сзади)

Плеченая кость
1 Большой бугорок
2 Малый бугорок
3 Гребень малого бугорка
4 Гребень большого бугорка
5 Межбугорковая борозда
6 Хирургическая шейка
7 Дельтовидная бугристость
8 Передне-боковая поверхность
9 Боковой надмыщелковый гребень
10 Лучевая ямка
11 Боковой надмыщелок
12 Головочка плеча
13 Головка плеча
14 Анатомическая шейка
15 Передне-срединная поверхность
16 Срединный надмыщелковый гребень
17 Венечная ямка
18 Медиальный надмыщелок
19 Блок
20 Задняя поверхность
21 Борозда локтевого нерва
22 Борозда лучевого нерва
23 Ямка локтевого отростка

Humerus
1 Tuberculum majus
2 Tuberculum minus
3 Crista tuberculi minoris
4 Crista tuberculi majoris
5 Sulcus intertubercularis
6 Collum chirurgicum
7 Tuberositas deltoidea
8 Facies ant. lat. humeri
9 Margo lat.
10 Fossa radialis
11 Epicondylus lat. humeri
12 Capitulum humeri
13 Caput humeri
14 Collum anatomicum
15 Facies ant. med. humeri
16 Margo med.
17 Fossa coronoidea
18 Epicondylus med. humeri
19 Trochlea humeri
20 Facies post. humeri
21 Sulcus n. ulnaris
22 Sulcus n. radialis
23 Fossa olecrani