Суставы и связки плеча

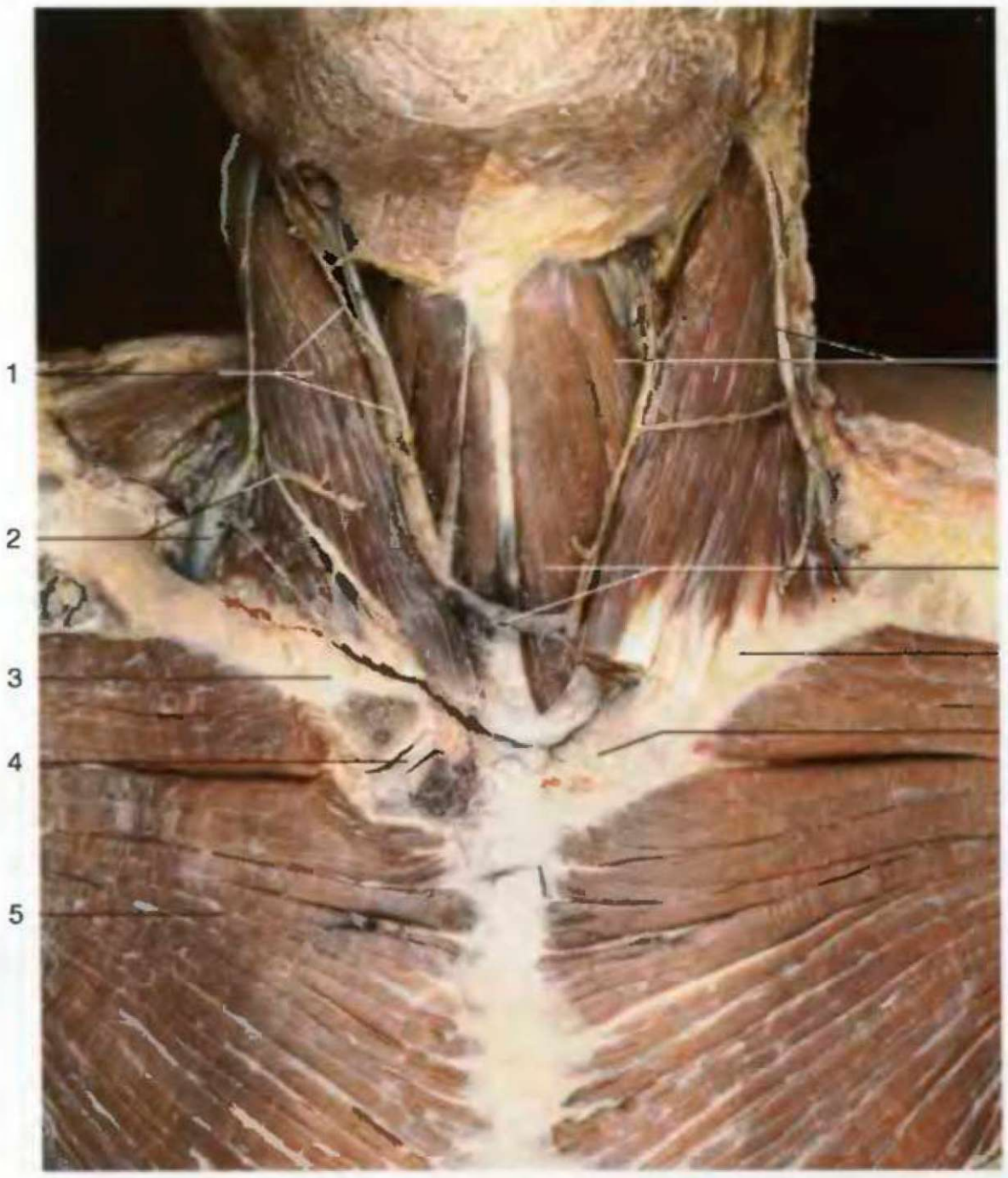

1 Грудино-ключично-сосцевидная мышца, передняя яремная вена
2 Наружная яремная вена и поперечный нерв шеи (нижние ветви)
3 Ключица
4 **Грудино-ключичный сустав** (вскрыт) с суставным диском
5 Большая грудная мышца
6 Лопаточно-подъязычная мышца и яремная вена
7 Яремная венозная дуга и грудино-подъязычная мышца
8 Грудино-ключичный сустав (не вскрыт)
9 Акромиальный конец ключицы
10 **Акромиально-ключичный сустав**
11 Плечевой отросток
12 Сухожилие надостной мышцы
13 Клювовидно-акромиальная связка
14 Сухожилие длинной головки двуглавой мышцы плеча
15 Сухожилие подлопаточной мышцы (прикреплена к суставной капсуле)
16 Межбугорковая борозда
17 Суставная капсула плечевого сустава
18 Плечевая кость
19 Трапециевидная связка
20 Клювовидный отросток
21 Хрящевая суставная губа
22 **Плечевой сустав** (суставная полость)
23 Лопатка
24 Надостная мышца
25 Хрящевая поверхность полости плечевого сустава
26 Сухожилие длинной головки трехглавой мышцы плеча
27 Головка плечевой кости (суставной хрящ)
28 Линия эпифиза

1 M. sternocleidomastoideus et v. jugularis ant.
2 V. jugularis externa et n. transversus colli (rr. inferiores)
3 Clavicula
4 **Articulatio sternoclavicularis** et discus articularis
5 M. pectoralis major
6 M. omohyoideus et v. jugularis
7 Arcus venosus juguli et m. sternohyoideus
8 Articulatio sternoclavicularis
9 Clavicula-extrematis acromialis
10 **Articulatio acromio-clavicularis**
11 Acromion
12 Tendo m. supraspinati (capsula articularis)
13 Lig. coracoacromiale
14 Tendo capitis longi m. bicipitis brachii
15 Tendo m. subscapularis
16 Sulcus intertubercularis
17 Capsula articularis articulationis humeri
18 Humerus
19 Lig. trapezoideum
20 Proc. coracoideus
21 Labrum glenoidale
22 **Articulatio humeri** – cavitas articularis
23 Scapula
24 M. supraspinatus
25 Cavitas glenoidalis
26 Tendo capitis longi m. tricipitis brachii
27 Caput humeri – cartilago articularis
28 Linea epiphysalis

Правый грудино-ключичный сустав (вид спереди). Справа сустав вскрыт с помощью венечного разреза. Виден внутрисуставной диск

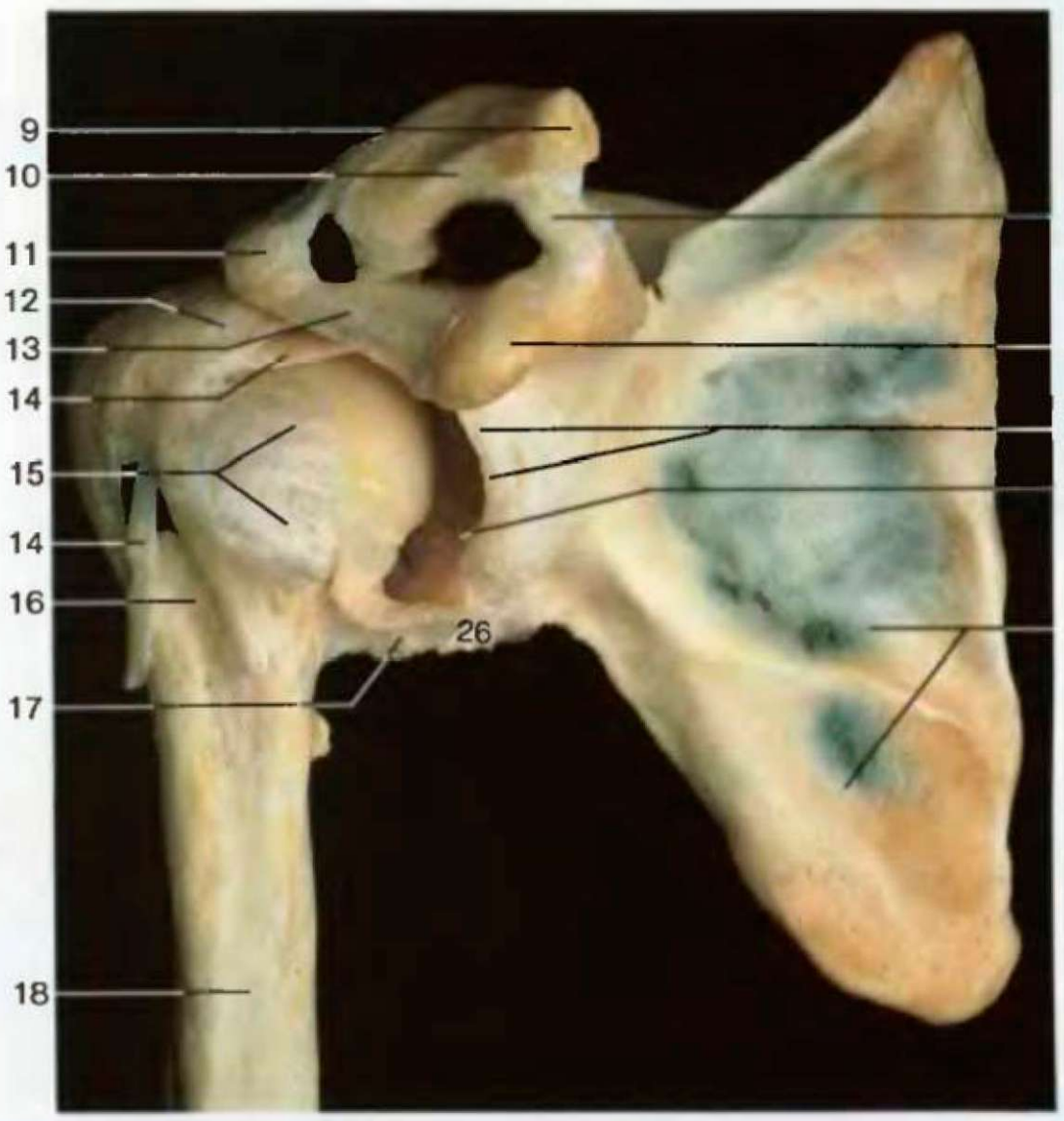

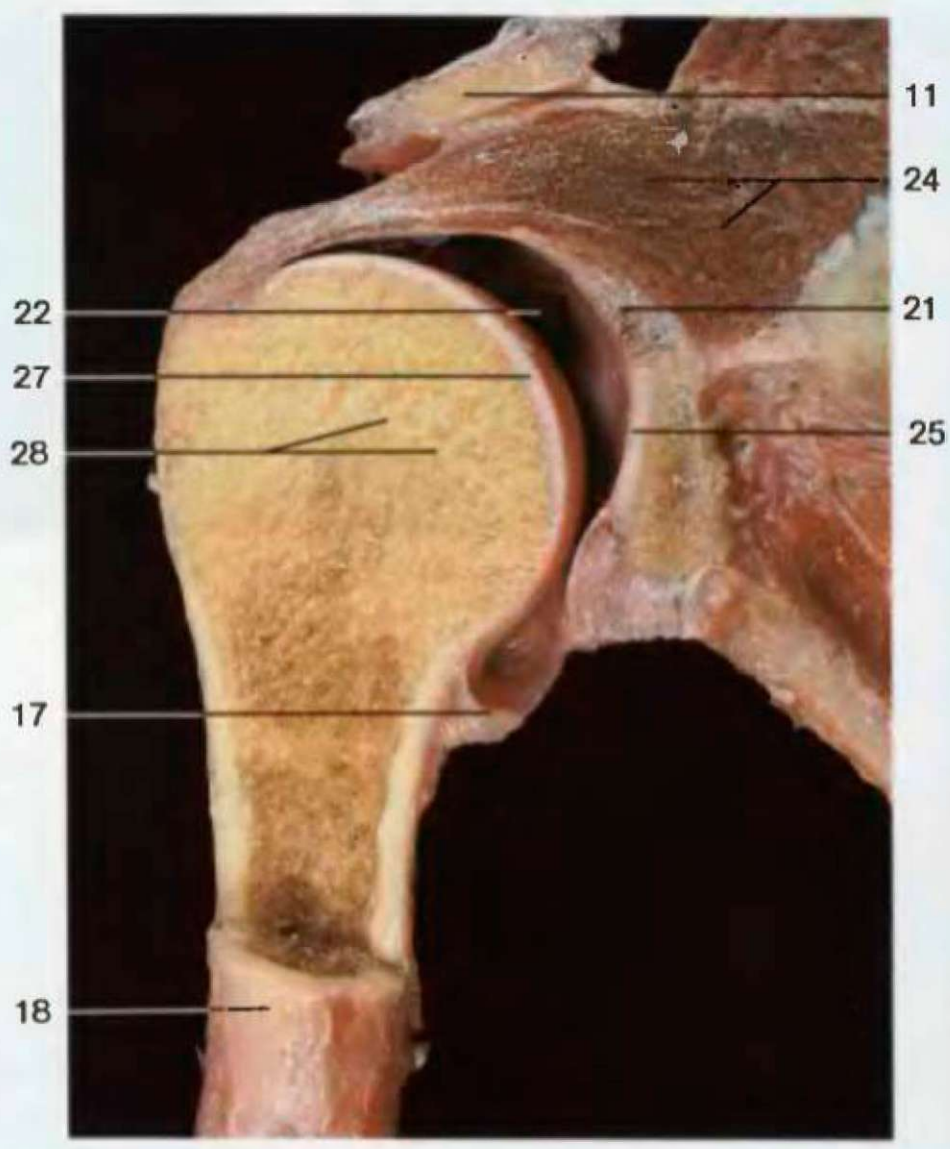

Правый плечевой сустав. Передняя часть суставной капсулы вскрыта и головка плечевой кости несколько развернута наружу; видна полость сустава

Венечный разрез правого плечевого сустава (вид спереди)

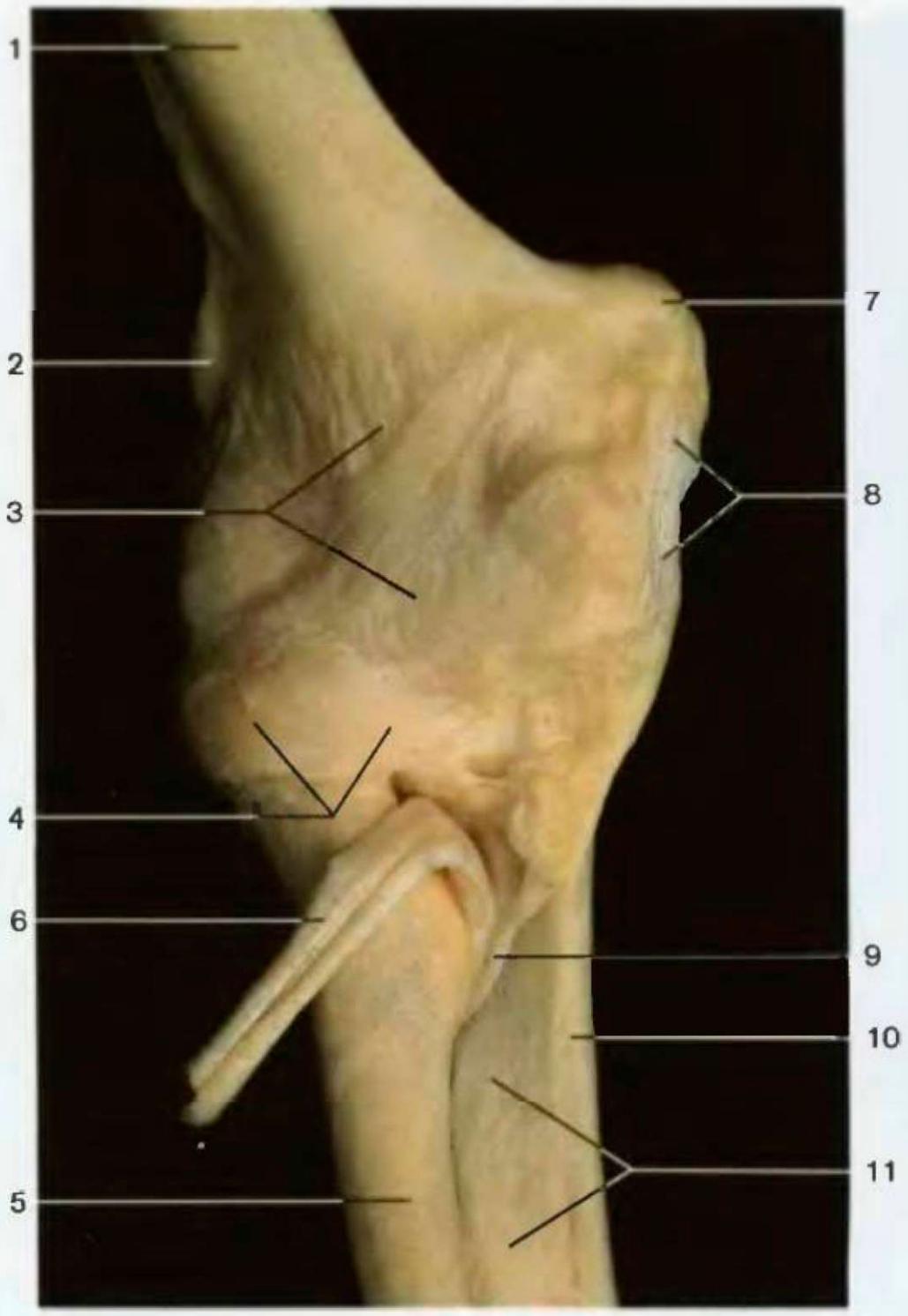

1 Плечевая кость
2 Латеральный надмыщелок плечевой кости
3 Суставная капсула
4 Дугообразная связка проксимального луче-локтевого сустава
5 Лучевая кость
6 Сухожилие двуглавой мышцы плеча
7 Медиальный надмыщелок плечевой кости
8 Локтевая коллатеральная связка
9 Косая связка
10 Локтевая кость
11 Межкостная мембрана
12 Ямка лучевой кости
13 Головочка плечевой кости
14 Головка лучевой кости
15 Коллатеральная связка лучевой кости
16 Венечная ямка
17 Блок плечевой кости
18 Венечный отросток локтевой кости
19 Локтевой отросток
20 Лучевая бугристость

1 Humerus
2 Epicondylus lat. humeri
3 Capsula atricularis
4 Lig. anulare radii
5 Radius
6 Tendo m. bicipitis brachii
7 Epicondylus med. humeri
8 Lig. collaterale ulnare
9 Chorda obliqua
10 Ulna
11 Membrana interossea antebrachii
12 Fossa radialis
13 Capitulum humeri
14 Caput radii
15 Lig. collaterale radiale
16 Fossa coronoidea
17 Trochlea humeri
18 Proc. coronoideus ulnae
19 Olecranon
20 Tuberositas radii

Связки локтевого сустава (вид спереди)

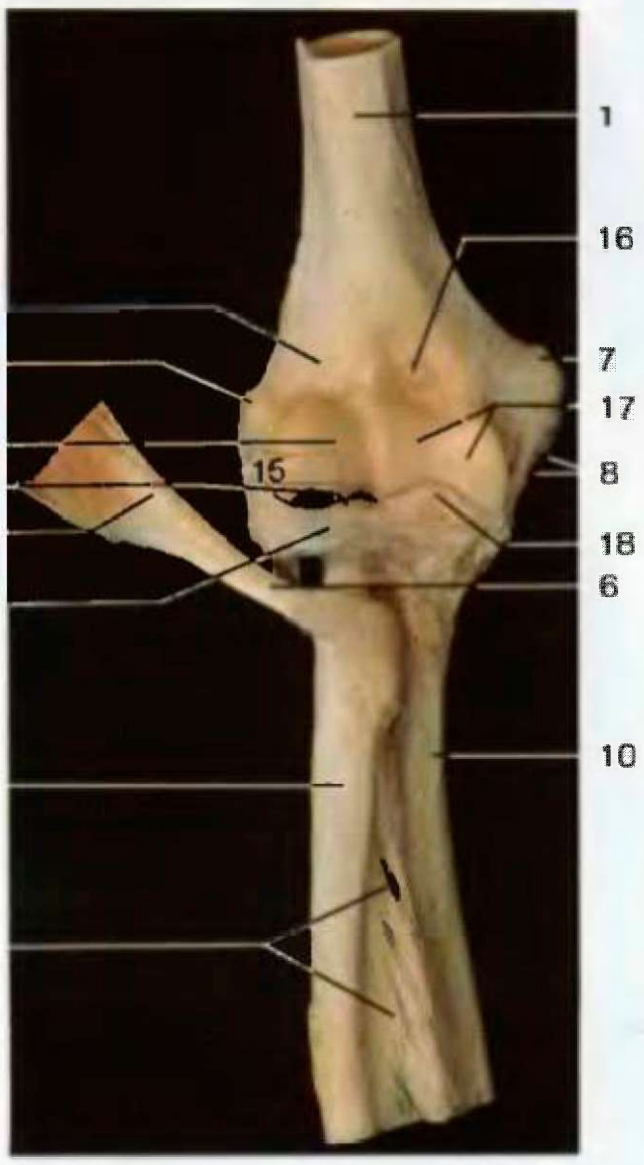

Локтевой сустав со связками (вид спереди)

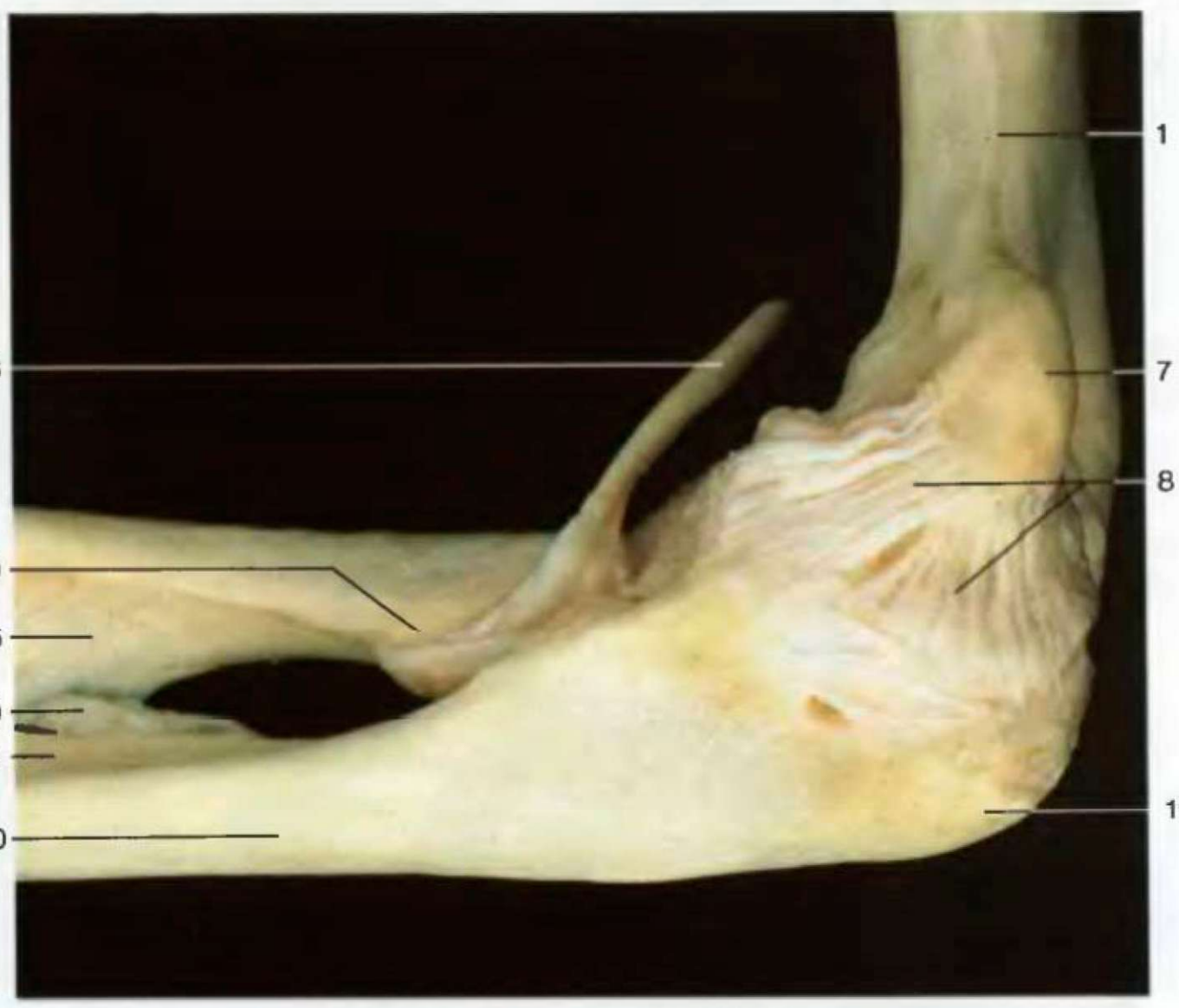

Локтевой сустав с коллатеральными связками (вид сбоку)

Связки запястья и кисти

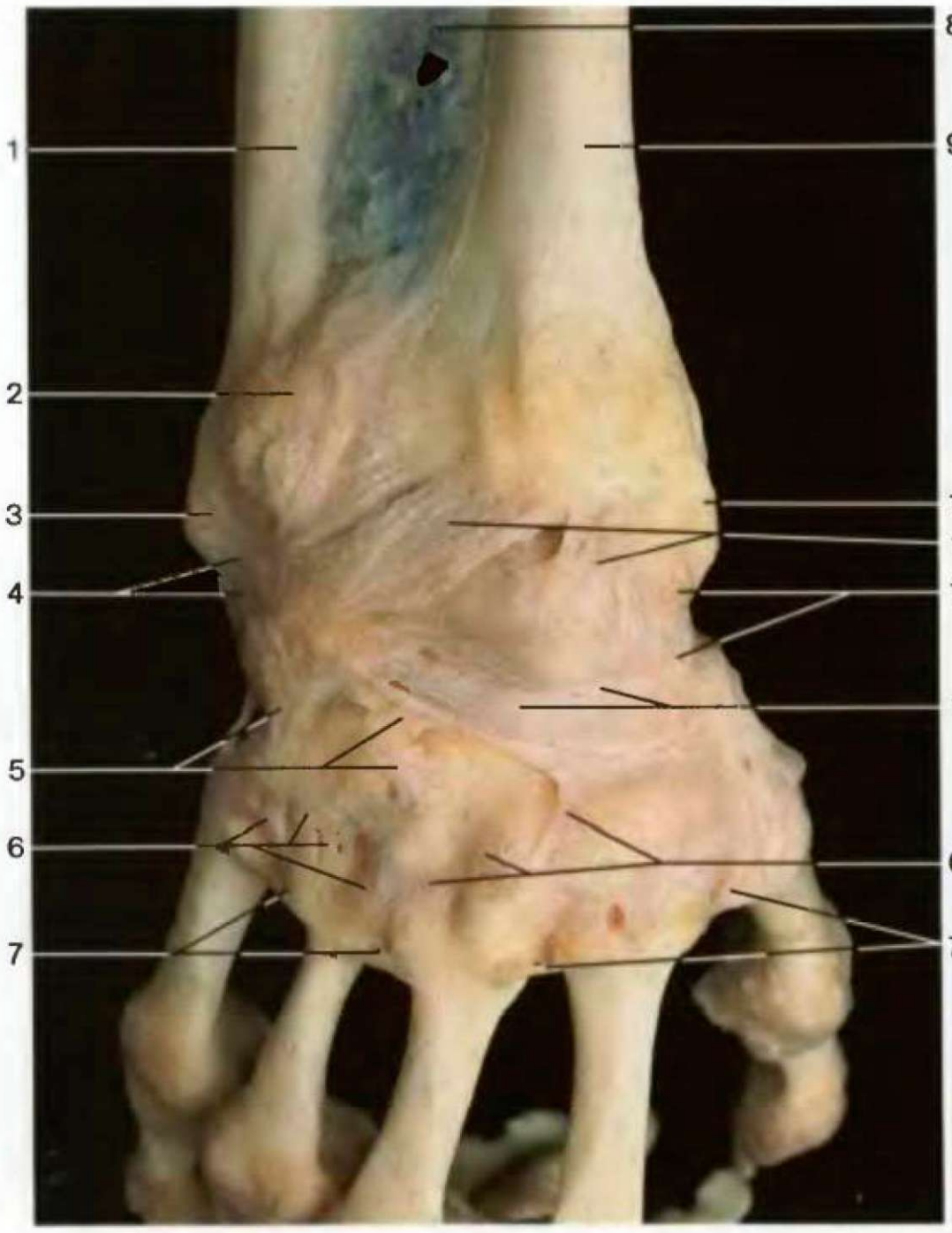

1 Локтевая кость
2 Экзостоз (патологический нарост на кости)
3 Головка локтевой кости
4 Локтевая коллатеральная запястная связка
5 Глубокие межзапястные связки
6 Тыльные запястно-пястные связки
7 Тыльные пястные связки
8 Межкостная мембрана
9 Лучевая кость
10 Шиловидный отросток лучевой кости
11 Тыльная лучезапястная связка
12 Лучевая коллатеральная связка
13 Суставная капсула и тыльные межзапястные связки
14 Ладонная лучезапястная связка
15 Сухожилие лучевого сгибателя кисти (отсечено)
16 Радиальная связка кисти
17 Ладонные запястно-пястные связки
18 1-я пястная кость
19 Ладонная локте-запястная связка
20 Сухожилие локтевого сгибателя кисти
21 Гороховидно-крючконидная связка
22 Гороховидно-пястная связка
23 Ладонные пястные связки
24 5-я пястная кость

Связки запястья и кисти (тыльная поверхность)

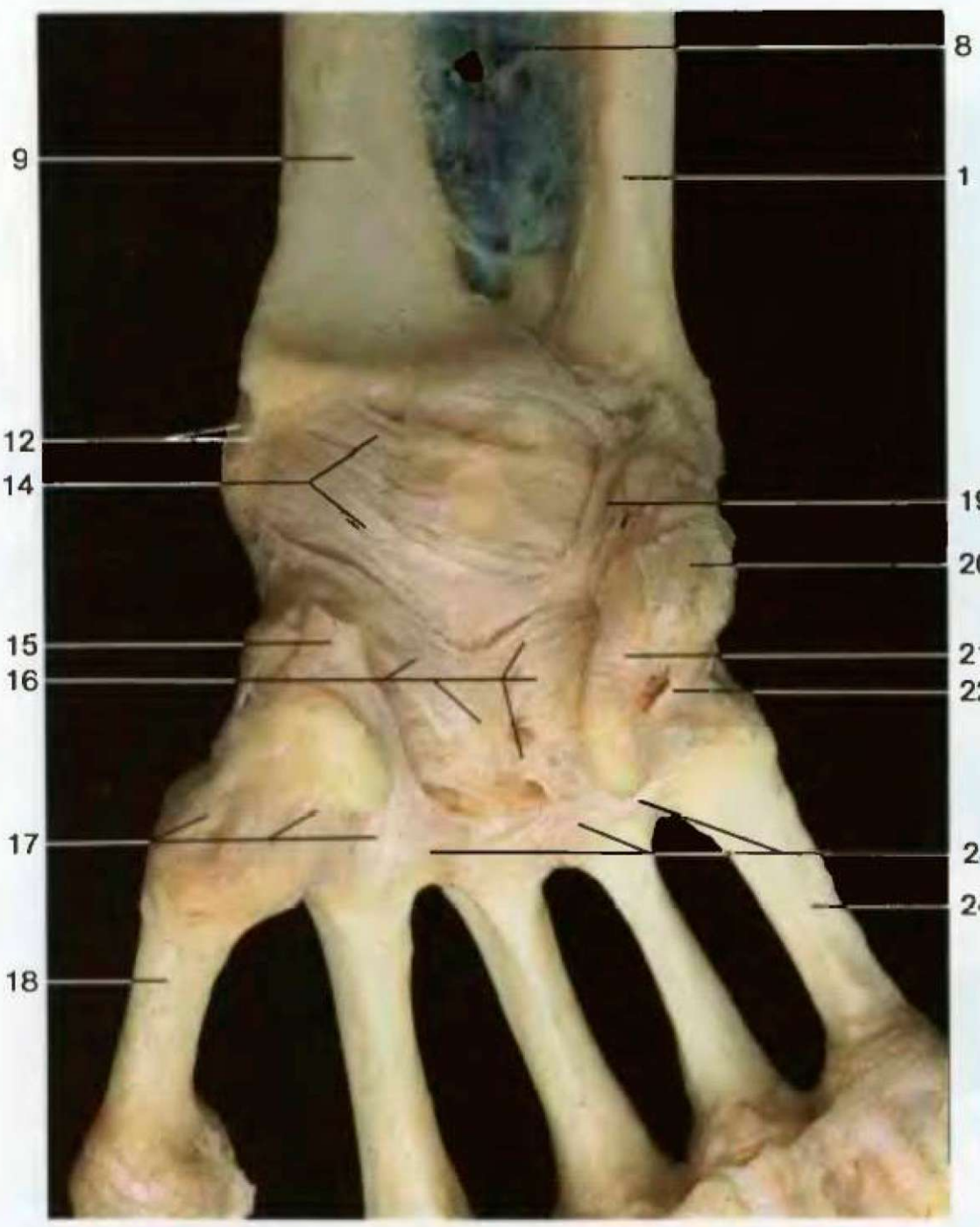

1 Ulna
2 Exostosis
3 Caput ulnae
4 Lig. collaterale carpi ulnare
5 Ligg. carpi dors.
6 Ligg. carpometacarpilia dors.
7 Ligg. metacarpalia dors.
8 Membrana interossea antebrachii
9 Radius
10 Proc. styloideus radii
11 Lig. radiocarpale dors.
12 Lig. collaterale carpi radiale
13 Capsula articularis et ligg. intercarpalia dors.
14 Lig. radiocarpale palmare
15 Tendo m. flexoris carpi radialis
16 Lig. carpi radiatum
17 Lig. carpometacarpalis palmaria
18 Os metacarpale
19 Lig. ulnocarpale palmare
20 Tendo m. flexoris carpi ulnaris
21 Lig. pisohamatum
22 Lig. pisometacarpale
23 Ligg. metacarpalia palmaria
24 Os metacarpale V

Связки запястья и кисти (ладонная поверхность)

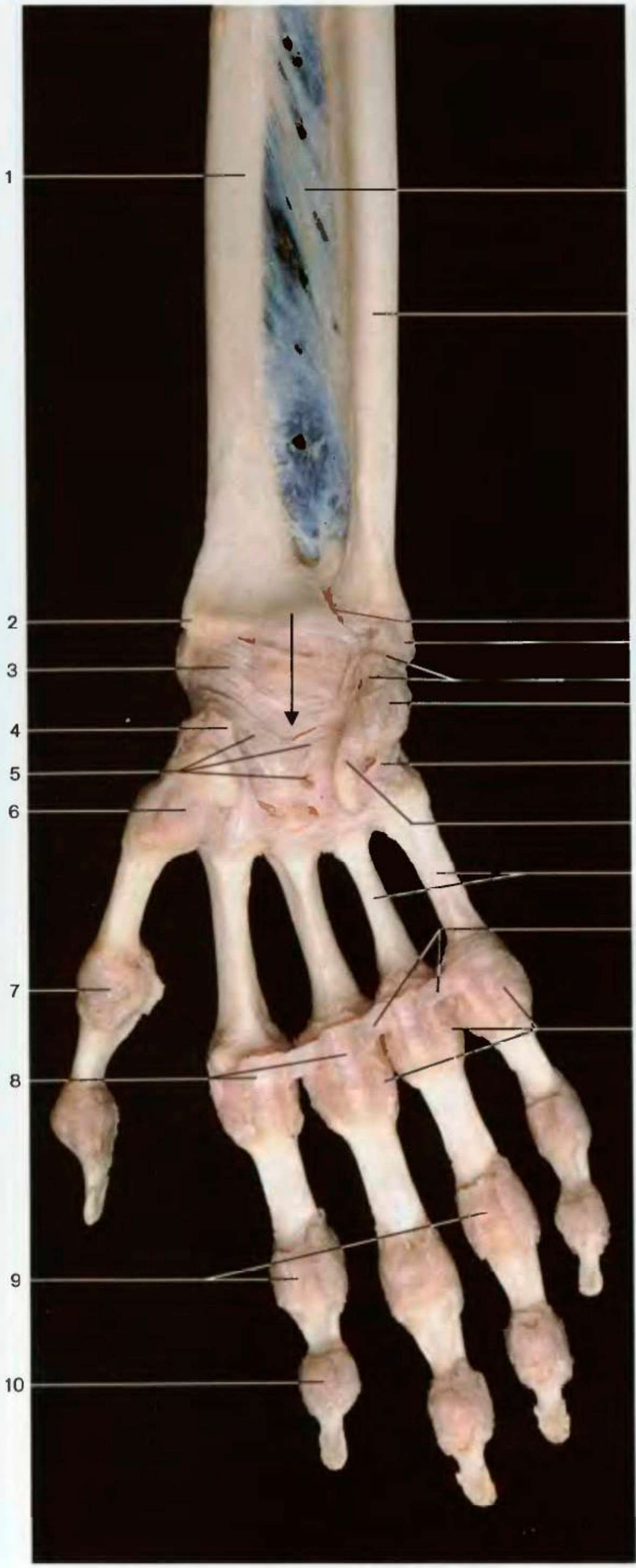

1 Лучевая кость
2 Шиловидный отросток лучевой кости
3 Ладонная лучезапястная связка
4 Сухожилие лучевого сгибателя кисти
5 Лучистая связка запястья
6 **Запястно-пястный сустав большого пальца кисти**
7 **Пястно-фаланговый сустав большого пальца кисти**
8 Ладонные связки и пястно-фаланговые суставы кисти
9 Ладонные связки и межфаланговые суставы кисти
10 Суставная капсула
11 Межкостная перепонка предплечья
12 Локтевая кость
13 **Дистальный луче-локтевой сустав**
14 Шиловидный отросток локтевой кости
15 Ладонная локте-запястная связка
16 Гороховидная кость с сухожилием локтевого сгибателя кисти
17 Гороховидно-пястная связка
18 Гороховидно-крючковидная связка
19 Пястная кость
20 Глубокая поперечная пястная связка
21 Сухожилие разгибателя и суставная капсула
22 Коллатеральная связка **межфалангового сустава**
23 Коллатеральные связки **пястно-фаланговых суставов**
24 Вторая пястная кость

1 Radius
2 Proc. styloideus radii
3 Lig. radiocarpeum palmare
4 Tendo m. flexori carpi radialis
5 Lig. carpi radiatum
6 **Articulatio carpometacarpea pollicis**
7 **Articulatio metacarpophalangea I**
8 Ligg. palmaria et articulationes metacarpophalangeae
9 Ligg. palmaria et articulationes interphalangeae manus
10 Capsula articularis
11 Membrana interossea antebrachii
12 Ulna
13 **Articulatio radioulnaris dist.**
14 Proc. styloideus ulnae
15 Lig. ulnocarpale palmare
16 Os pisiforme et tendo m. flexoris carpi ulnaris
17 Lig. pisometacarpale
18 Lig. pisohamatum
19 Ossa metacarpi
20 Lig. metacarpalia transversa prof.
21 Tendo m. extensoris et capsula articularis
22 **Lig. collaterale articulationis interphalangeae med.**
23 **Ligg. collateralia articulationum metacarpophalagealium**
24 Os metacarpale II

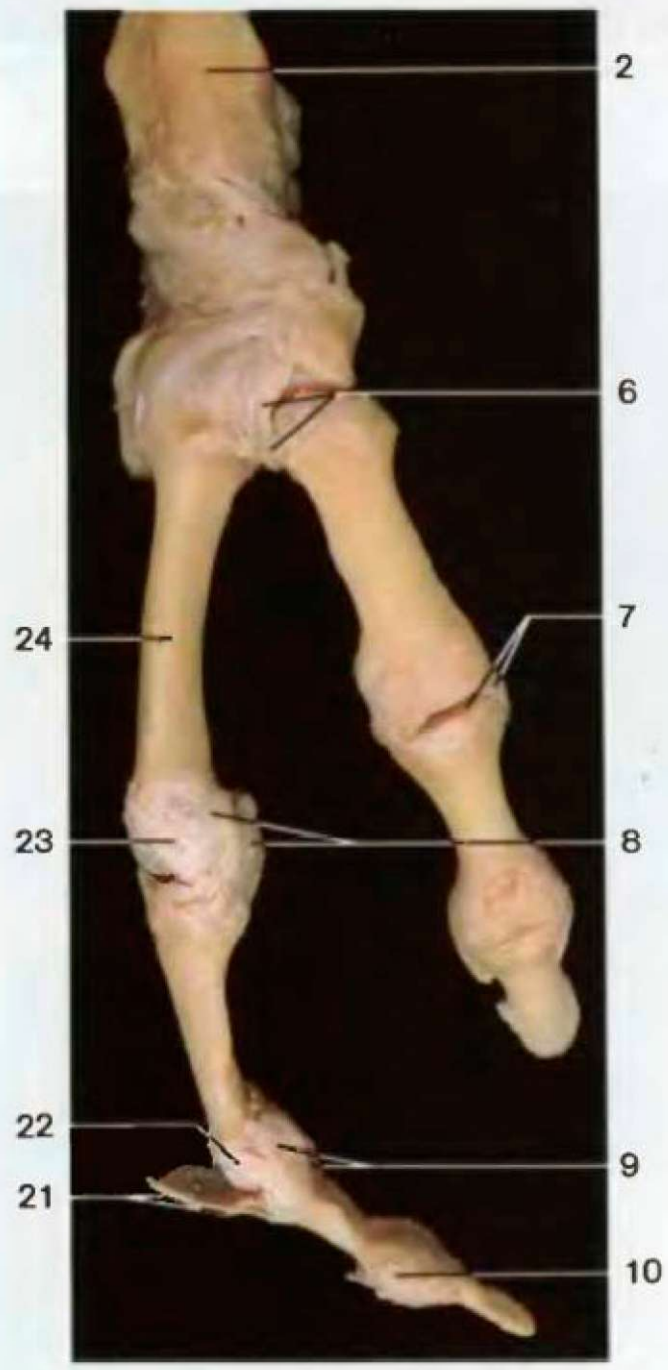

Связки правого предплечья, кисти и пальцев (ладонная поверхность). Стрелкой указано расположение запястного туннеля

Связки пальцев (вид сбоку)