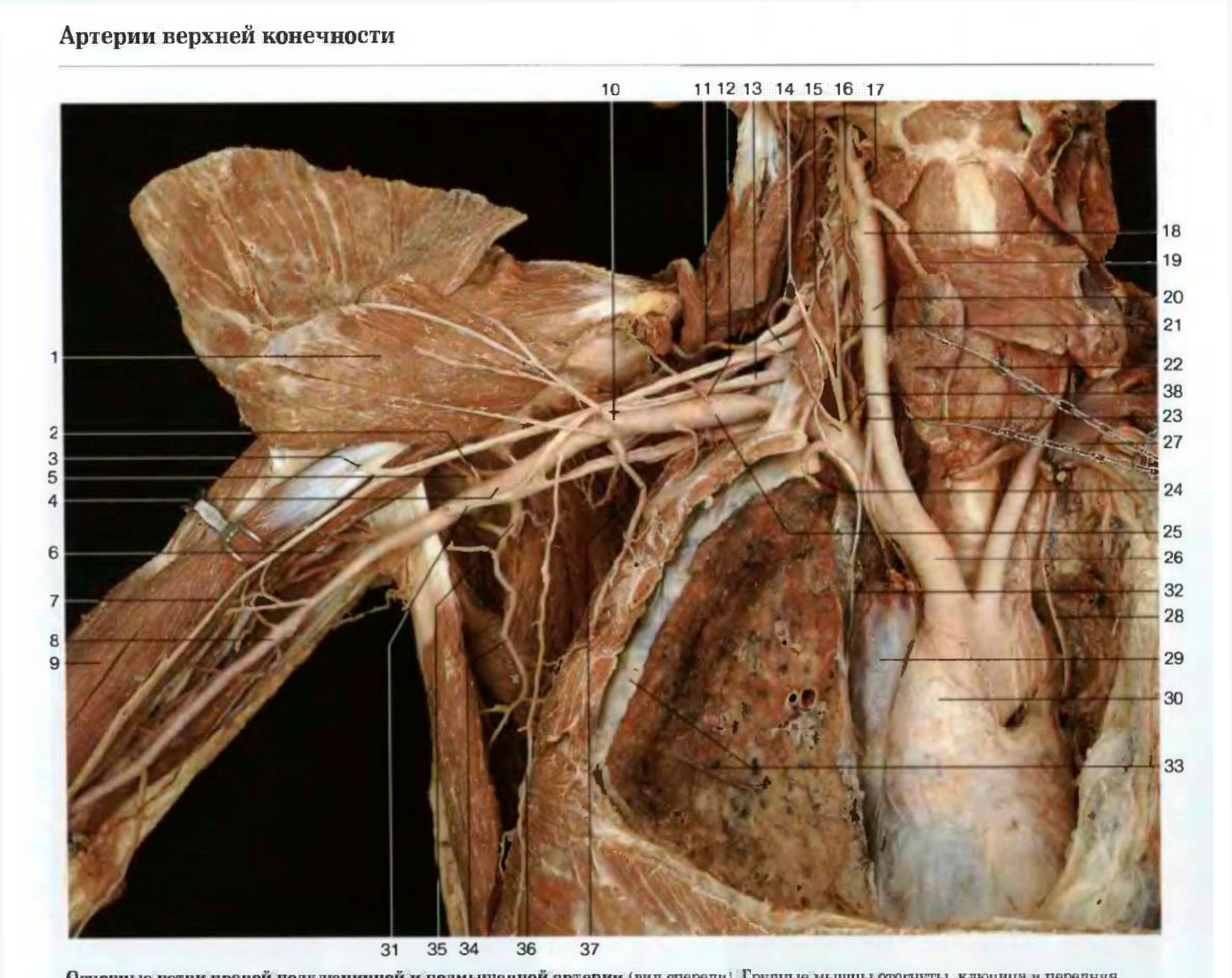

Основные ветви правой подключичной и подмышечной артерии (вид спереди). Грудные мышцы отогнуты, ключица и передняя стенка грудной клетки удалены и правое легкое рассечено. Левое легкое с плеврой и щитовидной железой отогнуто в сторону, видны дуга аорты и общая сонная артерия со своими ветвями

1 Малая грудная мышца (отогнута)
2 Передняя, огибающая плечевую кость, артерия
3 Мышечно-кожный нерв (рассечен)
4 **Подкрыльцевая артерия**
5 Задняя, огибающая плечевую кость, артерия
6 **Глубокая плечевая артерия**
7 Срединный нерв (вариант)
8 **Плечевая артерия**
9 Двуглавая мышца плеча
10 Артерия грудной клетки и плечевого отростка
11 Надлопаточная артерия
12 Нисходящая лопаточная артерия
13 Плечевое сплетение (срединный ствол)
14 Поперечная шейная артерия
15 Передняя лестничная мышца и диафрагмальный нерв
16 Правая внутренняя сонная артерия
17 Правая наружная сонная артерия
18 Сонный синус
19 Верхняя щитовидная артерия
20 Правая общая сонная артерия
21 Восходящая шейная артерия
22 Щитовидная железа
23 Нижняя щитовидная артерия
24 Внутренняя грудная артерия
25 Правая подключичная артерия
26 Плече-головной ствол
27 Левая плече-головная вена
28 Левый блуждающий нерв
29 Верхняя полая вена (рассечена)
30 **Восходящая часть аорты**
31 Срединный нерв (рассечен)
32 Диафрагмальный нерв
33 Правое легкое (рассечено) и легочная плевра
34 Задняя грудная артерия
35 Подлопаточная артерия
36 Боковые ветви молочной железы (вариант)
37 Боковая грудная артерия
38 **Щито-шейный ствол**
39 Верхняя грудная артерия
40 Верхняя локтевая коллатеральная артерия
41 Нижняя локтевая коллатеральная артерия
42 Средняя коллатеральная артерия
43 Лучевая коллатеральная артерия
44 Лучевая возвратная артерия
45 **Лучевая артерия**
46 Передняя и задняя межкостные артерии
47 Основная артерия большого пальца
48 **Глубокая ладонная дуга**
49 Общие пальцевые артерии ладони
50 Локтевая возвратная артерия
51 Возвратные межкостные артерии
52 Общая межкостная артерия
53 **Локтевая артерия**
54 **Поверхностная ладонная дуга**
55 Срединный нерв и плечевая артерия
56 Двуглавая мышца плеча
57 Локтевой нерв
58 Длинный сгибатель большого пальца
59 Пальцевые артерии ладони
60 Передняя межкостная артерия
61 Локтевой сгибатель кисти
62 Поверхностная ладонная ветвь лучевой артерии

1 M. pectoralis minor
2 A. circumflexa humeri ant.
3 N. musculocutaneus
4 **A. axillaris**
5 A. circumflexa humeri post.
6 **A. profunda brachii**
7 N. medianus
8 **A. brachialis**
9 M. biceps brachii
10 A. thoracoacromialis
11 A. suprascapularis
12 A. scapularis descendens
13 Plexus brachialis
14 A. transversa cervicis
15 M. scalenus ant. et n. phrenicus
16 A. carotis int. dext.
17 A. carotis ext. dext.
18 Sinus caroticus
19 A. thyroidea sup.
20 A. carotis communis dext.
21 A. cervicalis ascendens
22 Gl. thyroidea
23 A. thyroidea inf.
24 A. thoracica int.
25 A. subclavia
26 Truncus brachiocephalicus
27 V. brachiocephalica sin.
28 N. vagus sin.
29 V. cava sup.
30 **Pars ascendens aortae**
31 N. medianus
32 N. phrenicus
33 Pulmo dext. et pleura pulmonalis
34 A. thoracodorsalis
35 A. subscapularis
36 Rr. mammarii lat.
37 A. thoracica lat.
38 **Truncus thyrocervicalis**
39 A. intercostalis suprema
40 A. collateralis ulnaris sup.
41 A. collateralis ulnaris inf.
42 A. collateralis media
43 A. collateralis radialis
44 A. recurrens radialis
45 **A. radialis**
46 Aa. interosseae ant. et post.
47 A. princeps pollicis
48 **Arcus palmaris prof.**
49 Aa. digitales palmares communes
50 A. recurrens ulnaris
51 A. interossea recurrens
52 A. interossea communis
53 **A. ulnaris**
54 **Arcus palmaris superf.**
55 N. medianus et a. brachialis
56 M. biceps brachii
57 N. ulnaris
58 M. flexor pollicis longus
59 Aa. digitales palmares propriae
60 A. interossea ant.
61 M. flexor carpi ulnaris
62 R. palmaris superf. a. radialis

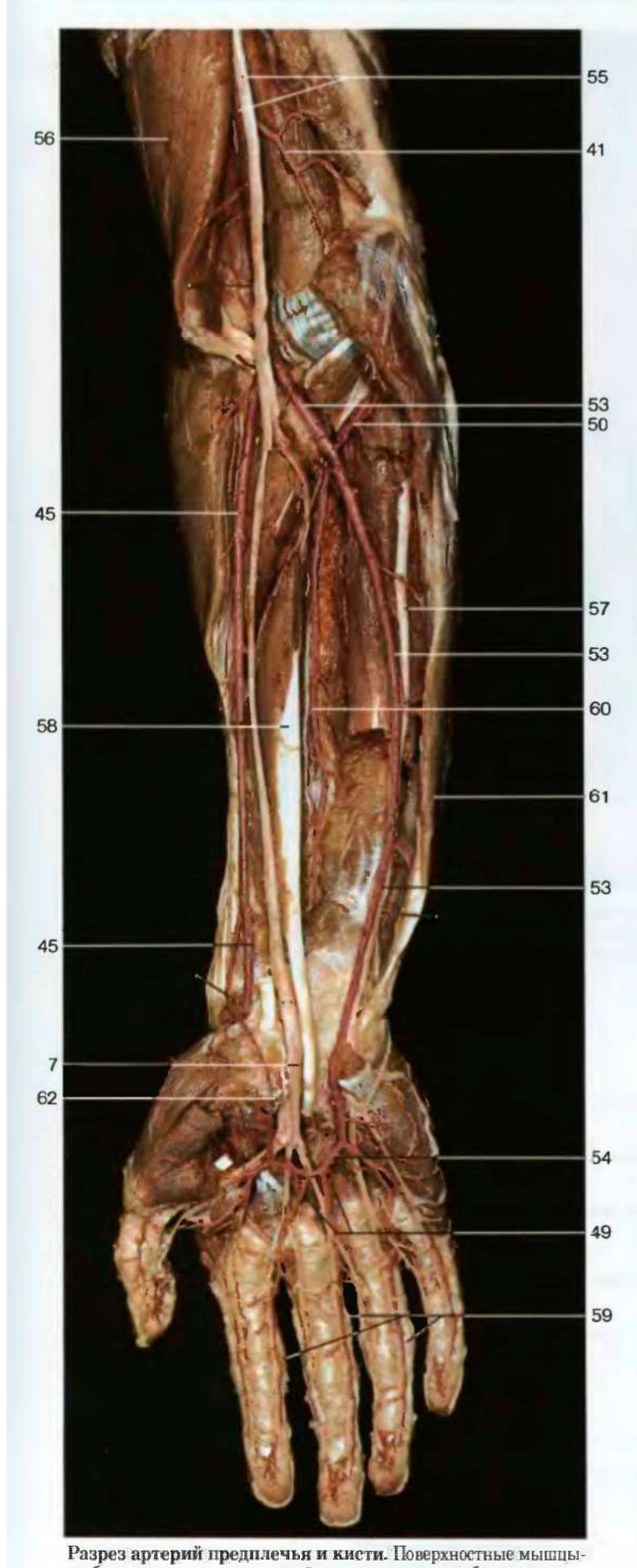

Разрез артерий предплечья и кисти. Поверхностные мышцы-сгибатели удалены, запястный тоннель вскрыт и общая связка сгибателей отсечена. Артерии заполнены окрашенной пластмассой

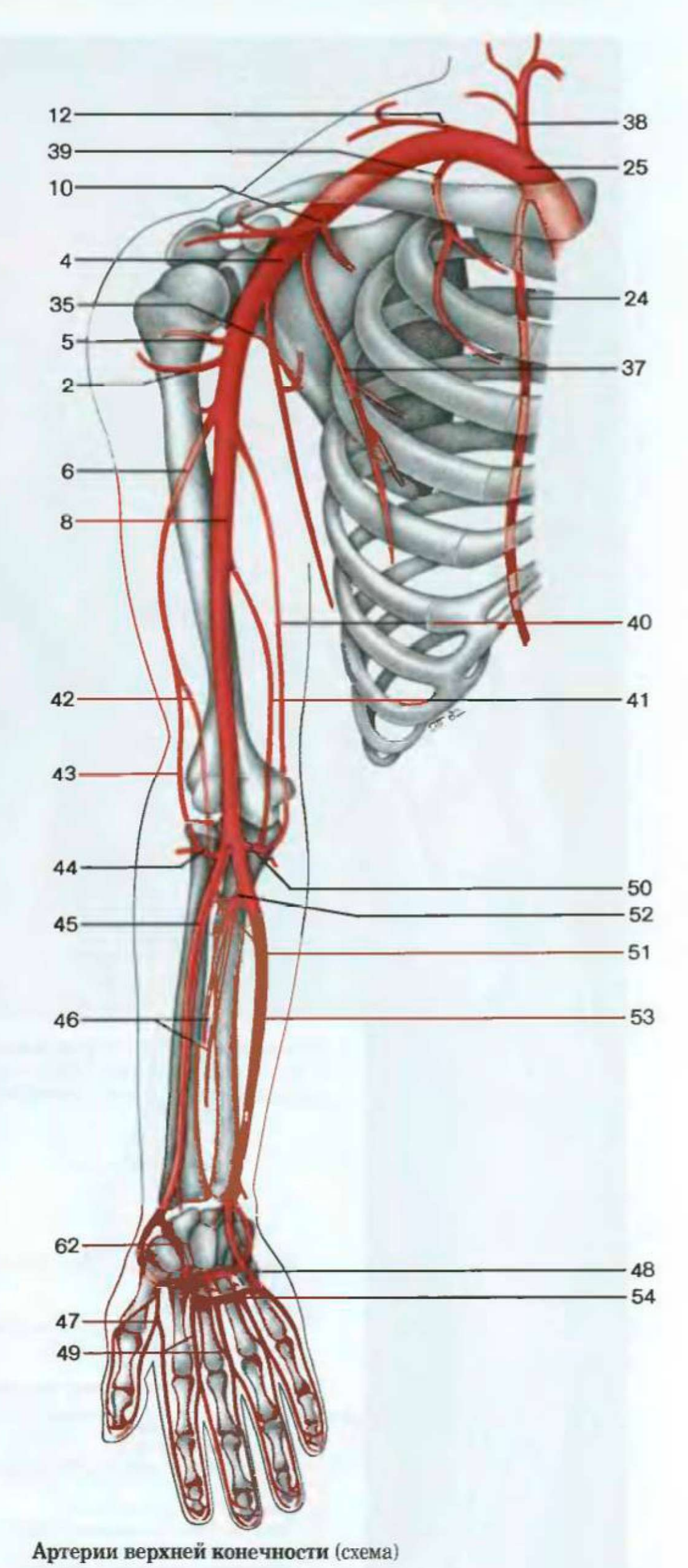

Артерии верхней конечности (схема)

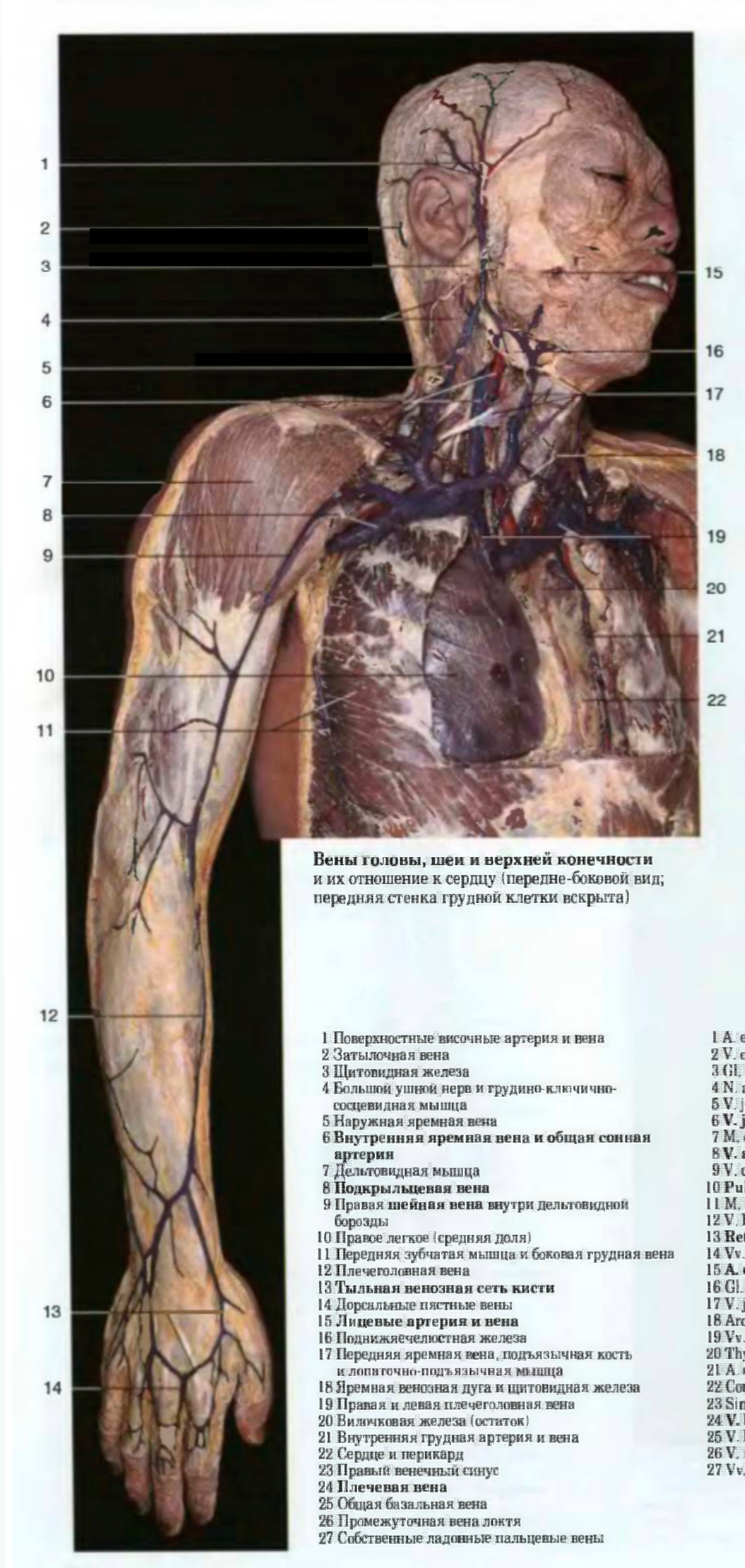

Вены головы, шеи и верхней конечности и их отношение к сердцу (передне-боковой вид; передняя стенка грудной клетки вскрыта)

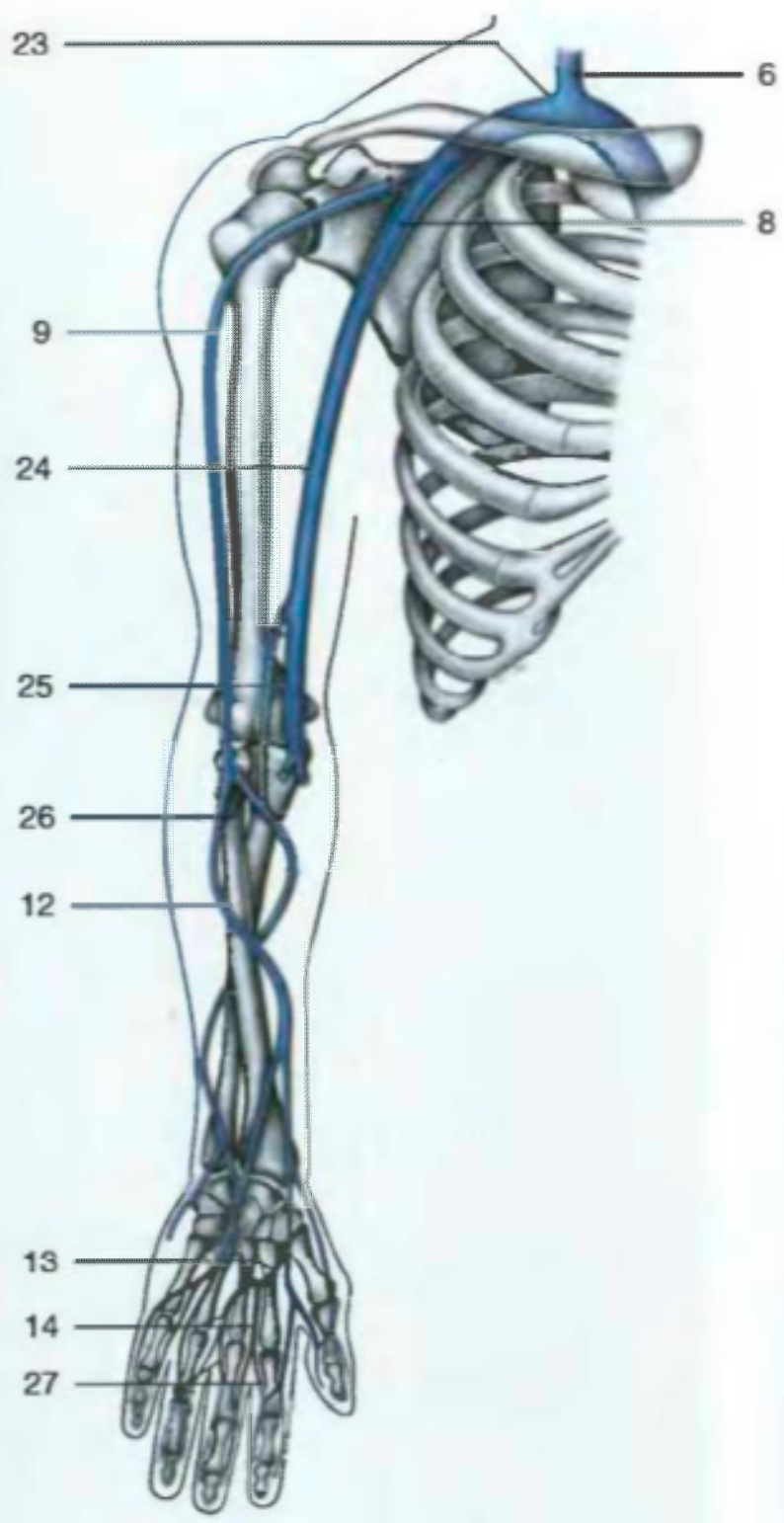

Поверхностные вены верхней конечности (схема)

1 Поверхностные височные артерия и вена
2 Затылочная вена
3 Щитовидная железа
4 Большой ушной нерв и грудино-ключично-сосцевидная мышца
5 Наружная яремная вена
6 **Внутренняя яремная вена и общая сонная артерия**
7 Дельтовидная мышца
8 **Подкрыльцевая вена**
9 Правая **шейная вена** внутри дельтовидной борозды
10 Правое легкое (средняя доля)
11 Передняя зубчатая мышца и боковая грудная вена
12 Плечеголовная вена
13 **Тыльная венозная сеть кисти**
14 Дорсальные пястные вены
15 **Лицевые артерия и вена**
16 Поднижнечелюстная железа
17 Передняя яремная вена, подъязычная кость и лопаточно-подъязычная мышца
18 Яремная венозная дуга и щитовидная железа
19 Правая и левая плечеголовная вена
20 Вилочковая железа (остаток)
21 Внутренняя грудная артерия и вена
22 Сердце и перикард
23 Правый венечный синус
24 **Плечевая вена**
25 Общая базальная вена
26 Промежуточная вена локтя
27 Собственные ладонные пальцевые вены

1 A. et v. tempotales superf.
2 V. occipitalis
3 Gl. thyroidea
4 N. auricularis major et m. sternocleidomastoideus
5 V. jugularis externa
6 **V. jugularis interna et a. carotis communis**
7 M. deltoideus
8 **V. axillaris**
9 V. cervicalis dext.
10 **Pulmo dexter**, lobus medius
11 M. serratus ant. et v.
12 V. brachiophalica
13 **Rete venosum dors. manus**
14 Vv. metacarpeae dorsales
15 **A. et v. faciales**
16 Gl. submandibularis
17 V. jugularis ant., os hyoideum et m. omohyoideus
18 Arcus venosus juguli et gl. thyryoidea
19 Vv. brachiocephalicae dext. et sin.
20 Thymus
21 A. et v. thoracicae int.
22 Cor et pericardium
23 Sinus coronarius ?
24 **V. brachialis**
25 V. basalis communis
26 V. intermedia cubiti
27 Vv. digitales palmares propriae

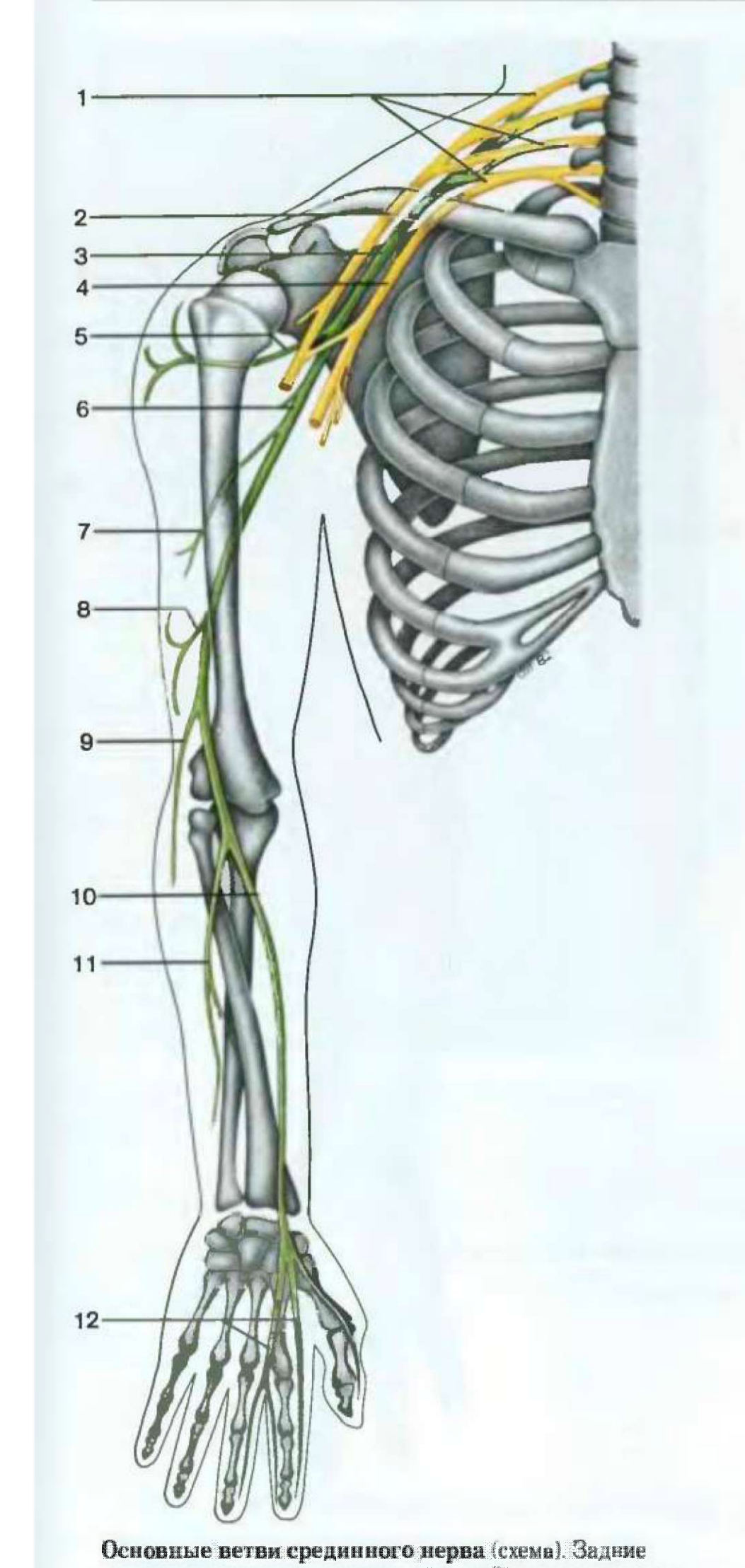

Основные ветви срединного нерва (схема). Задние волокна спинномозговых нервов, задний пучок и их ветви обозначены зеленым цветом

1 Плечевое сплетение
2 Передний пучок плечевого сплетения
3 Средний пучок плечевого сплетения
4 Задний пучок плечевого сплетения
5 **Подмышечный нерв**
6 **Лучевой нерв**
7 Задний кожный нерв плеча
8 Нижний боковой кожный нерв плеча
9 Задний кожный нерв предплечья
10 Поверхностная ветвь лучевого нерва
11 Глубокая ветвь лучевого нерва
12 Задние пальцевые нервы
13 Корни срединного нерва
14 Мышечно-кожный нерв
15 **Срединный нерв**
16 **Локтевой нерв**
17 Медиальные кожные нервы плеча и предплечья
18 Латеральный кожный нерв предплечья
19 Передний межкостный нерв
20 Ладонная ветвь срединного нерва
21 Задняя ветвь локтевого нерва
22 Глубокая ветвь локтевого нерва
23 Общие пальцевые ладонные нервы от срединного нерва
24 Поверхностная ветвь локтевого нерва

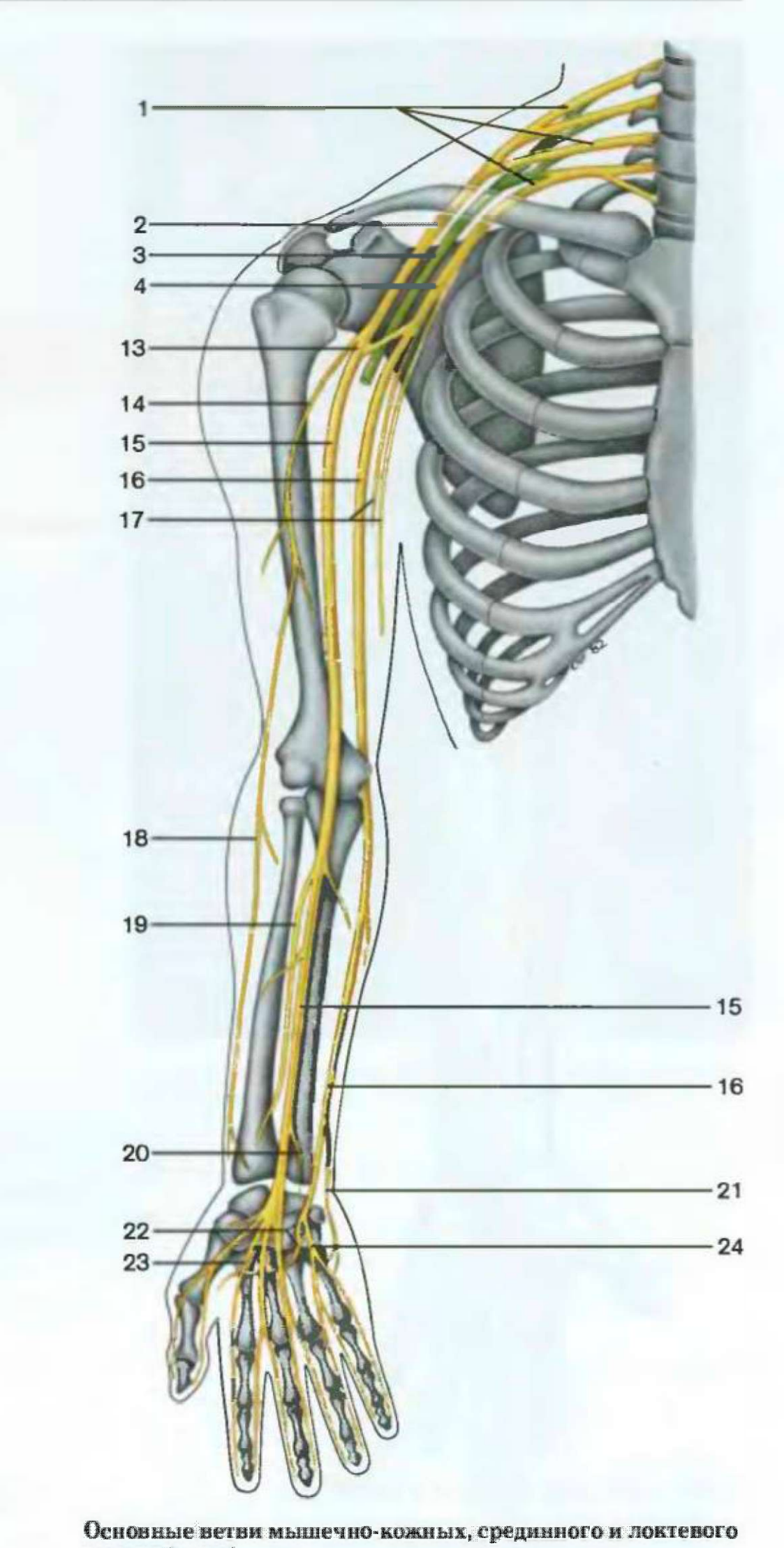

Основные ветви мышечно-кожных, срединного и локтевого нервов (схема)
Передние ветви нервных стволов и все компоненты, отходящие от них, обозначены желтым цветом

1 Plexus brachialis
2 Fasciculus lat. plexus brachialis
3 Fasciculus post. plexus brachialis
4 Fasciculus med. plexus brachialis
5 **M. axillaris**
6 **N. radialis**
7 N. cutaneus brachii post.
8 N. cutaneus brachii lat. inf.
9 N. cutaneus antebrachii post.
10 R. superf. n. radialis
11 R. prof. n. radialis
12 Nn. digitales dors.
13 Ansa n. mediani
14 N. musculocutaneus
15 **N. medianus**
16 **N. ulnaris**
17 N. cutaneus brachii et antebrachii med.
18 N. cutaneus antebrachii lat.
19 N. interosseus
20 R. palmaris n. mediani
21 R. dors. n. ulnaris
22 R. prof. n. ulnaris
23 Nn. digitales palmares communes n. mediani
24 R. superf. n. ulnaris

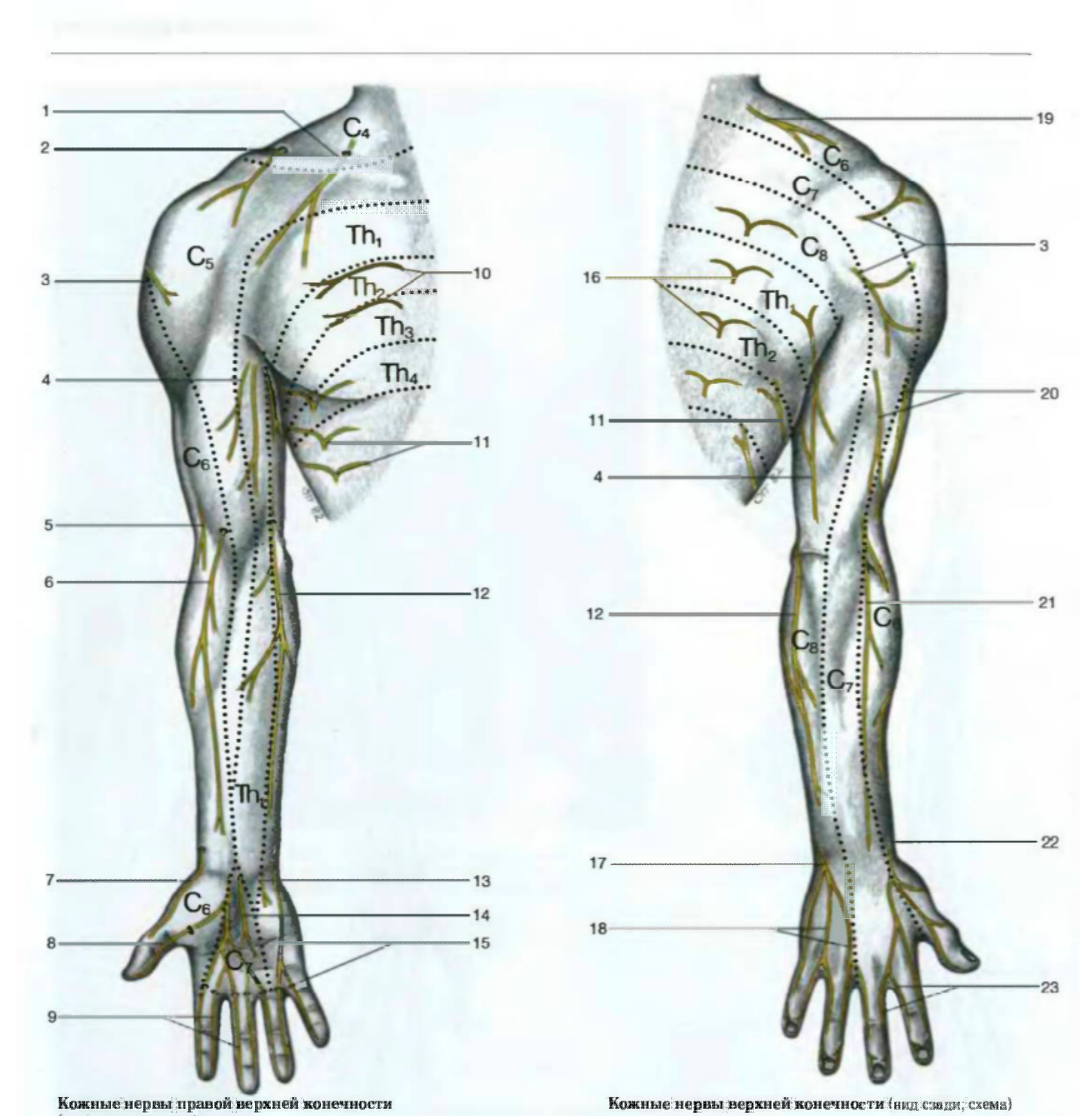

Кожные нервы правой верхней конечности
(вид спереди; схема)

1 Срединный надключичный нерв
2 Промежуточный надключичный нерв
3 Верхний боковой кожный нерв плеча
4 Конечные ветви межреберно-плечевых нервов
5 Нижний боковой кожный нерв плеча
6 Боковой кожный нерв плеча
7 Конечная часть поверхностной ветви лучевого нерва
8 Ладонный нерв большого пальца (ветвь срединного нерва)
9 Ладонные пальцевые ветви срединного нерва
10 Передние кожные ветви межреберных нервов
11 Боковые кожные ветви межреберных нервов
12 Срединный кожный нерв предплечья
13 Ладонная кожная ветвь локтевого нерва
14 Ладонная ветвь срединного нерва
15 Ладонные пальцевые ветви локтевого нерва
16 Кожные ветви задних корешков спинномозговых нервов
17 Задняя ветвь локтевого нерва
18 Задние пальцевые нервы
19 Задний подключичный нерв
20 Задний кожный нерв плеча
21 Задний кожный нерв предплечья
22 Поверхностная ветвь
23 Задние пальцевые ветви

Кожные нервы верхней конечности (вид сзади; схема)

1 N. supraclavicularis med.
2 N. supraclavicularis intermedius
3 N. cutaneus brachii lat. sup. – r. n. axillaris
4 N. cutaneus brachii med.
5 N. cutaneus brachii lat. – r. n. radialis
6 N. cutaneus antebrachii lat. – r. n. musculocutaneus
7 R. superf. n. radialis
8 N. digitalis palmaris proprius pollicis
9 Nn. digitales palmares proprii – r. n. medianus
10 Rr. cutanei ant. nn. intercostalium
11 Rr. cutanei lat. nn. intercostalium
12 N. cutaneus antebrachii med.
13 R. palmaris n. ulnaris
14 R. palmaris n. mediani
15 Nn. digitales palmares – r. n. ulnaris
16 Rr. cutanei dorsales nn. spinales thoracales
17 R. dors. n. ulnaris
18 Nn. digitales dors. communes – r. n. ulnaris
19 N. supraclavicularis lat.
20 N. cutaneus brachii post. – r. n. radialis
21 N. cutaneus antebrachii post. – r. n. radialis
22 R. superf. n. radialis
23 Nn. digitales dorsales proprii – r. n. radialis