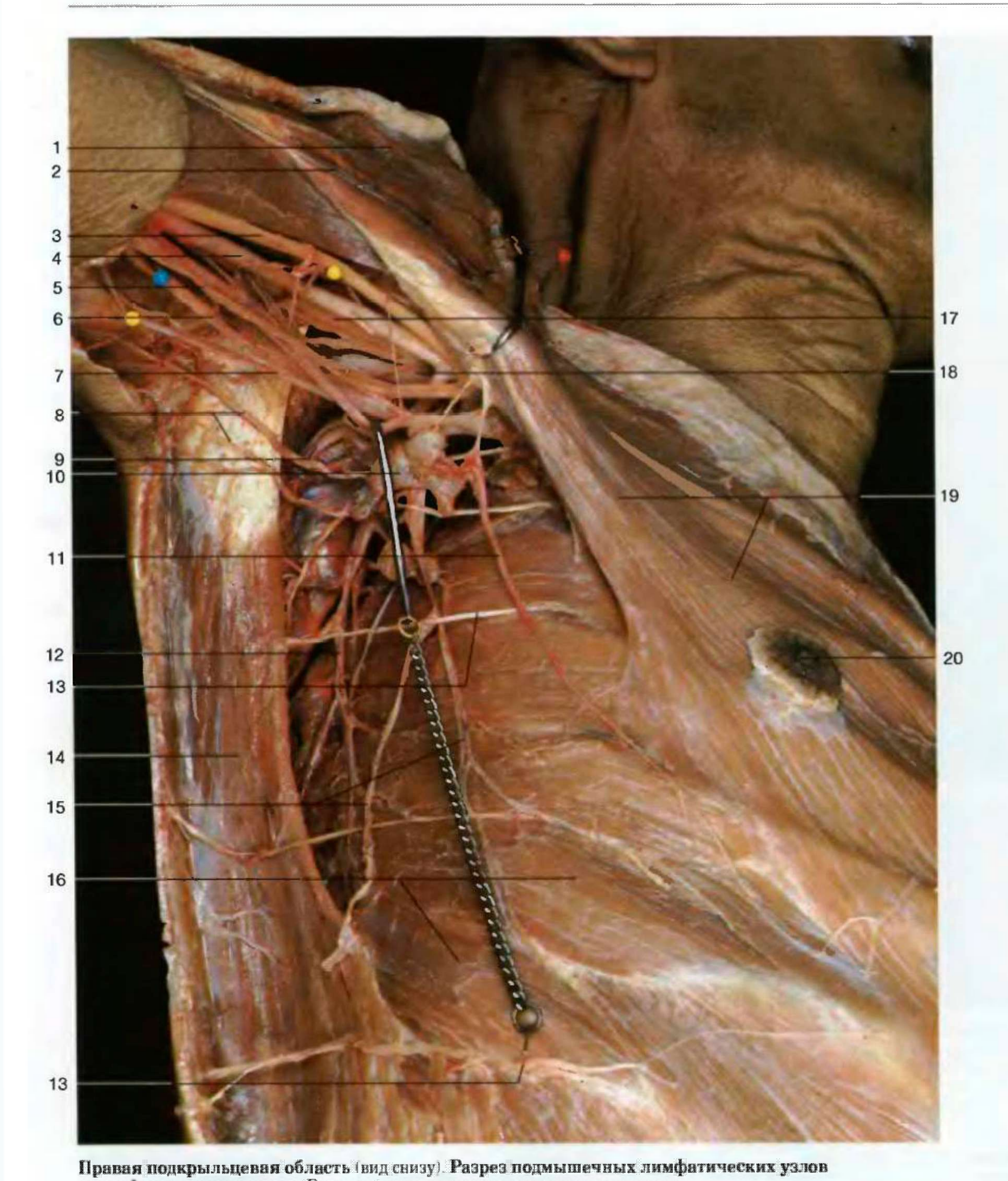

Правая подкрыльцевая область (вид снизу). **Разрез подмышечных лимфатических узлов и лимфатических сосудов.** Большая грудная мышца несколько приподнята

1 Дельтовидная мышца
2 Головная вена
3 Срединный нерв
4 Плечевая артерия
5 Срединный кожный нерв плеча и предплечья
6 Локтевой нерв
7 Основная вена
8 Межреберно-плечевые нервы
9 Огибающая артерия лопатки
10 **Поверхностные лимфатические узлы**
11 Боковая грудная артерия
12 Задняя грудная артерия
13 Боковая кожная ветвь межреберного нерва
14 Широчайшая мышца спины
15 Грудо-надчревная вена
16 Передняя зубчатая мышца
17 Мышечно-кожный нерв
18 Лучевой нерв
19 Большая грудная мышца
20 Сосок

1 M. deltoideus
2 V. cephalica
3 N. medianus
4 A. brachialis
5 N. cutaneus brachii med. et n. cutaneus antebrachii med.
6 N. ulnaris
7 V. basilica
8 Nn. intercostobrachiales
9 A. circumflexa scapulae
10 **Nodi lymphatici axillares superf.**
11 A. thoracica lat.
12 A. thoracodorsalis
13 Rr. cutanei lat. nn. intercostalium
14 M. latissimus dorsi
15 V. thoracoepigastrica
16 M. serratus ant.
17 N. musculocutaneus
18 N. radialis
19 M. pectoralis major
20 Papilla mammaria

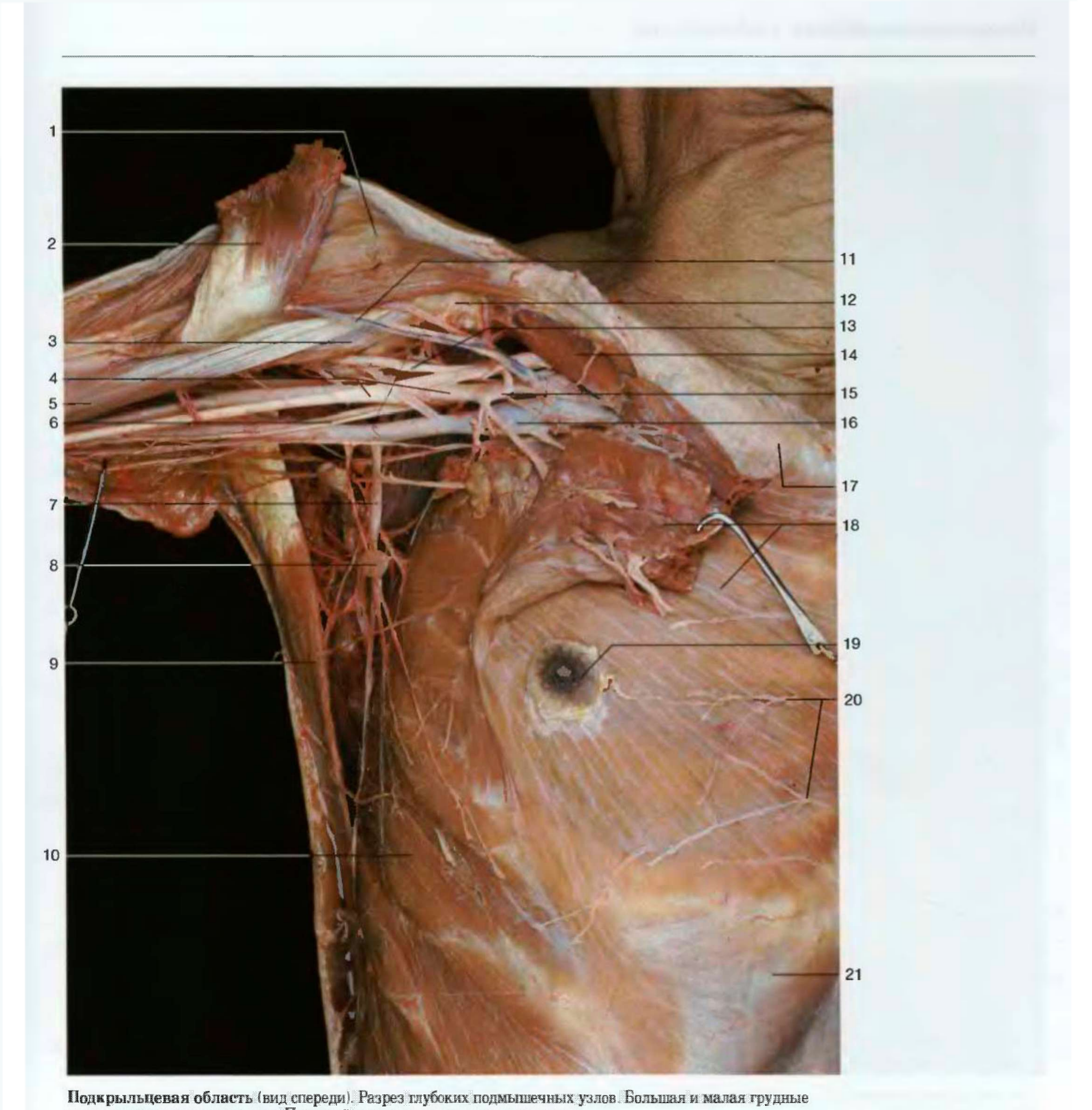

Подкрыльцевая область (вид спереди). Разрез глубоких подмышечных узлов. Большая и малая грудные мышцы рассечены и отогнуты. Плечевой пояс и рука подняты и отогнуты

1 Дельтовидная мышца
2 Прикрепление большой грудной мышцы
3 Клюво-плечевая мышца
4 Корни **срединного нерва и подмышечной артерии**
5 Короткая головка двуглавой мышцы плеча
6 **Локтевой нерв** и срединный кожный нерв предплечья
7 Грудо-надчревная вена
8 Глубокие подмышечные узлы
9 Широчайшая мышца спины
10 Передняя зубчатая мышца
11 Головная вена
12 Прикрепление малой грудной мышцы (клювовидный отросток)
13 **Мышечно-кожный нерв**
14 Подключичная мышца
15 Артерия груди и плечевого отростка
16 **Подкрыльцевая вена**
17 Ключица
18 Большая и малая грудные мышцы (отогнуты)
19 Сосок
20 Передние кожные ветви межреберных нервов
21 Поверхностный слой влагалища прямой мышцы живота

1 M. deltoideus
2 Insertio m. pectoralis majoris
3 M. coracobrachialis
4 **N. medianus** – fascivulus lat. et med. **et a. axillaris**
5 M. biceps brachii – caput breve
6 **N. ulnaris** et n. cutaneus antebrachii med.
7 V. thoracoepigastrica
8 Nodi lymphatici axillares prof.
9 M. latissimus dorsi
10 M. serratus ant.
11 V. cephalica
12 Insertio m. pectoralis minoris
13 **N. musculocutaneus**
14 M. subclavius
15 A. thoracoacromialis
16 **V. axillaris**
17 Clavicula
18 M. pectoralis major et minor
19 Papilla mammaria
20 Rr. cutanei ant. nn. intercostalium et rr. mammarii med.
21 Lamina lat. vaginae m. recti abdominis

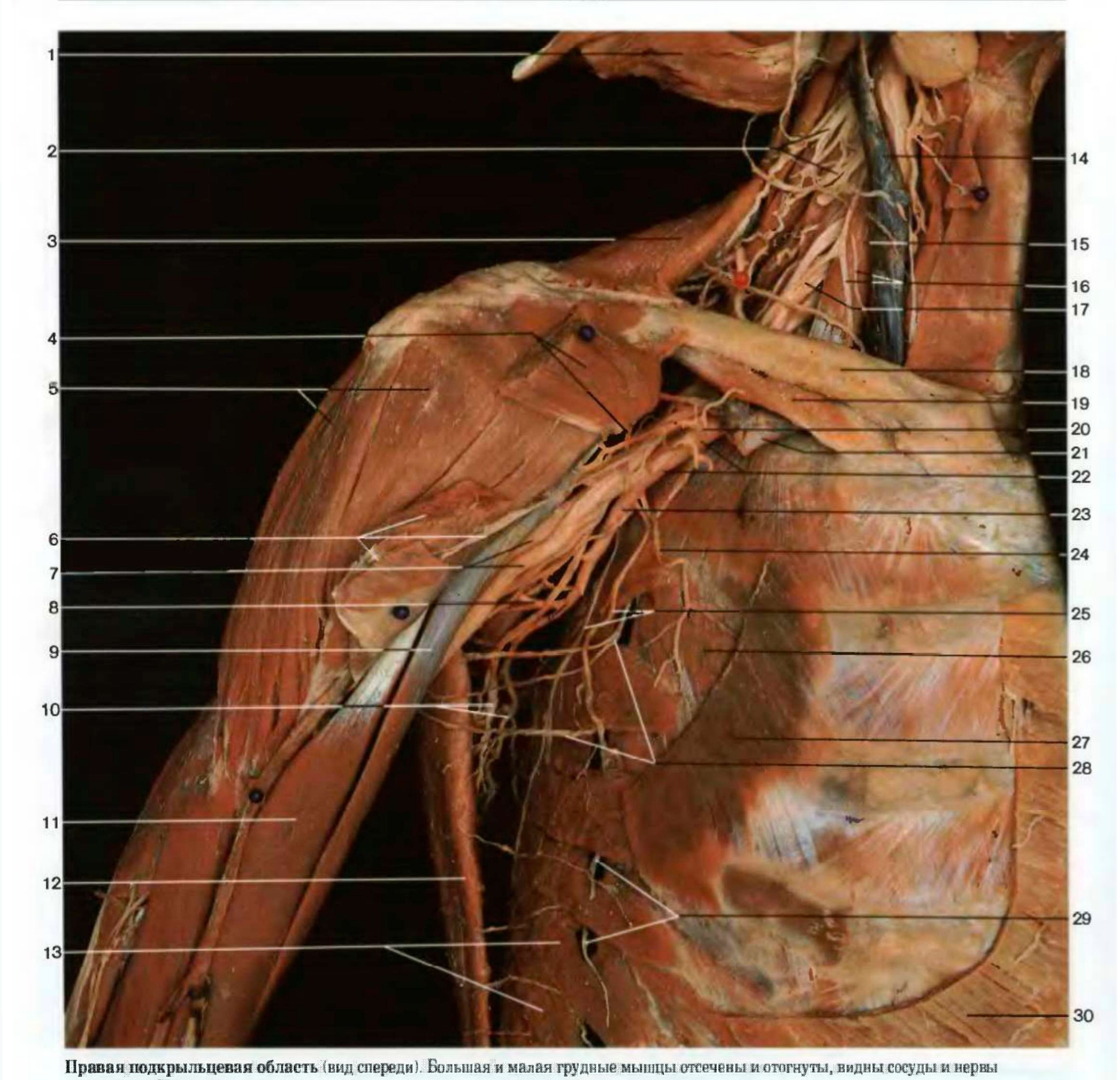

Правая подкрыльцевая область (вид спереди). Большая и малая грудные мышцы отсечены и отогнуты, видны сосуды и нервы подмышечной впадины

1 Грудино-ключично-сосцевидная мышца (отсечена и отогнута)
2 Шейное сплетение
3 Трапециевидная мышца
4 Малая грудная мышца и срединный грудной нерв
5 Дельтовидная мышца
6 Большая грудная мышца и боковой грудной нерв
7 **Срединный нерв и плечевая артерия**
8 Артерия, огибающая лопатку
9 Короткая головка двуглавой мышцы плеча
10 **Задняя грудная артерия и нерв**
11 Длинная головка двуглавой мышцы плеча
12 Широчайшая мышца спины
13 Передняя зубчатая мышца
14 Внутренняя яремная вена
15 **Передняя лестничная мышца**
16 Диафрагмальный нерв и восходящая шейная артерия
17 Плечевое сплетение на уровне стволов
18 Ключица
19 Подключичная мышца
20 **Артерия груди и плечевого отростка**
21 Подключичная вена (отсечена)
22 **Подкрыльцевая артерия**
23 Подлопаточная артерия
24 Верхняя грудная артерия
25 **Боковая грудная артерия и длинный грудной нерв**
26 Наружная межреберная мышца
27 Прикрепление малой грудной мышцы
28 Межреберно-плечевые нервы
29 Боковые кожные ветви межреберных нервов
30 Прикрепление большой грудной мышцы

1 M. sternocleidomastiodeus
2 Plexus cervicalis
3 M. trapezius
4 M. pextoralis minor et n. pectoralis med.
5 M. deltoideus
6 M. pectoralis major et n. pectoralis lat.
7 **N. medianus et a. brachialis**
8 A. circumflexa scapulae
9 Caput breve m. bicipitis brachii
10 **A. et n. thoracodorsalis**
11 Caput longum m. bicipitis brachii
12 M. latissimus dorsi
13 M. serratus ant.
14 V. jugularis ant.
15 **M. scalenus ant.**
16 N. phrenicus et a. cervicalis ascendens
17 Plexus brachialis
18 Clavicula
19 M. subclavius
20 **A. thoracoacromialis**
21 V. subclavia
22 **A. subclavia**
23 A. subscapularis
24 A. thoracica suprema
25 **A. thoracica lat. et n. thoracicus longus**
26 M. intercostalis ext.
27 Insertio m. pectoralis minoris
28 Nn. intercostobrachiales
29 Rr. cutanei lat. nn. intercostalium
30 Insertio m. pectoralis majoris

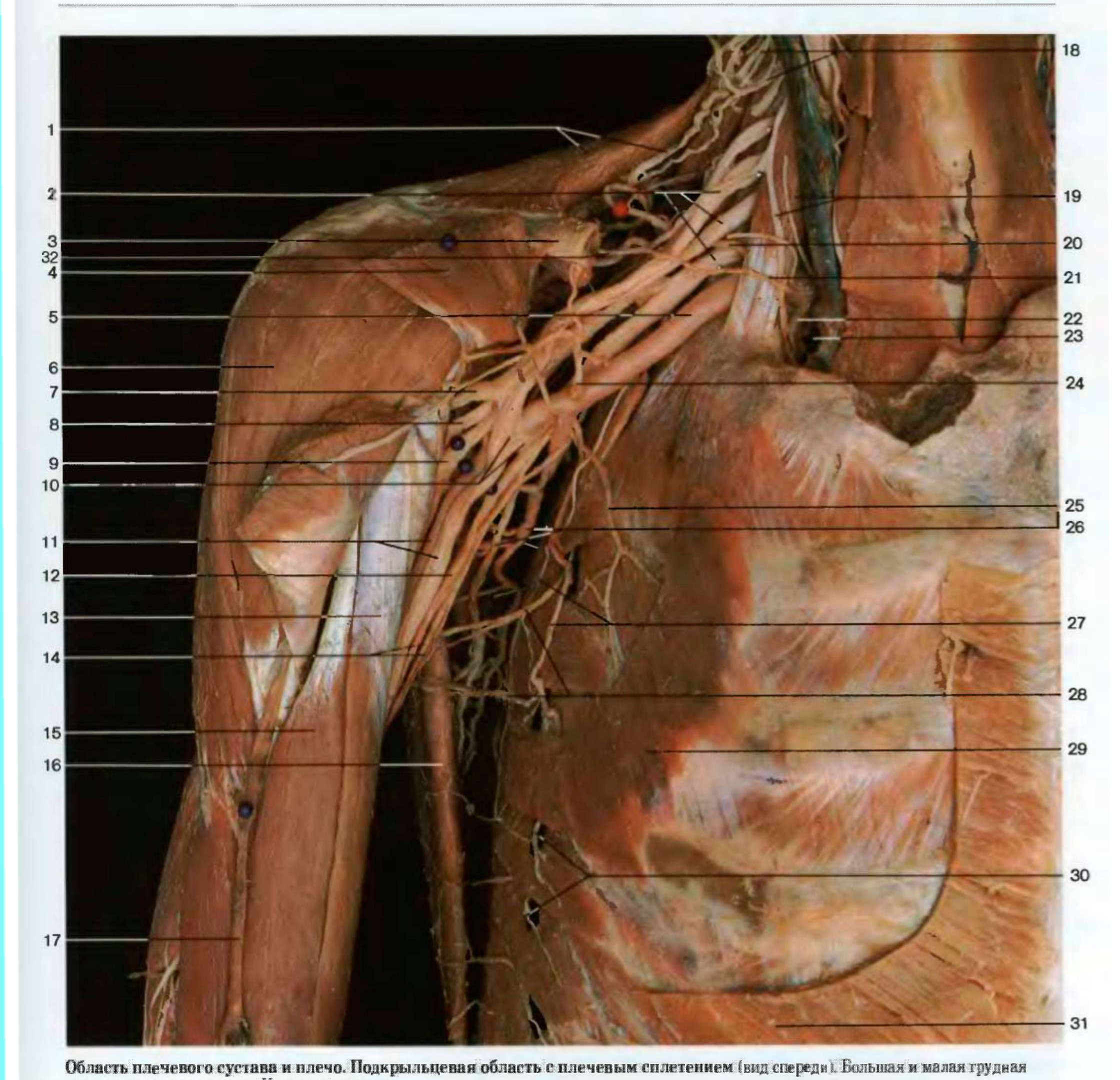

Область плечевого сустава и плечо. Подкрыльцевая область с плечевым сплетением (вид спереди). Большая и малая грудная мышцы частично удалены. Ключица отсечена

1 Трапециевидная мышца и добавочный нерв
2 Плечевое сплетение
3 Ключица (отсечена)
4 Малая грудная мышца
5 **Подкрыльцевая (подключичная) артерия**
6 Дельтовидная мышца
7 **Мышечно-кожный нерв**
8 **Подмышечный нерв**
9 **Лучевой нерв**
10 Средние и боковые корешки срединного нерва
11 **Срединный нерв и плечевая артерия**
12 **Локтевой нерв**
13 Короткая головка двуглавой мышцы плеча
14 Срединные кожные нервы плеча и предплечья
15 Длинная головка двуглавой мышцы плеча
16 Широчайшая мышца спины
17 Головная вена
18 Шейное сплетение
19 **Диафрагмальный нерв и передняя лестничная мышца**
20 Нисходящая лопаточная артерия
21 Надлопаточная артерия
22 Внутренняя грудная артерия
23 Подключичная вена
24 Артерия груди и плечевого отростка
25 Верхняя грудная артерия
26 **Задняя грудная артерия и нерв**
27 **Боковая грудная артерия и длинный грудной нерв**
28 Межреберно-плечевые нервы
29 Прикрепление малой грудной мышцы между 2-м и 5-м ребром
30 Боковые кожные ветви межреберных нервов
31 Брюшная часть большой грудной мышцы (отсечена)
32 Надлопаточный нерв и артерия

1 M. trapezius et n. accessorius
2 Plexus brachialis
3 Clavicula
4 M. pectoralis minor
5 **A. axillaris (a. subclavia)**
6 M. deltoideus
7 **N. musculocutaneus**
8 **N. axillaris**
9 **N. radialis**
10 Ansa m. mediani
11 **N. medianus et a. brachialis**
12 **N. ulnaris**
13 Caput breve m. bicipitis brachii
14 N. cutaneus brachii et antebrachii med.
15 Caput longum m. bicipitis brachii
16 M. latissimus dorsi
17 V. cephalica
18 Plexus cervicalis
19 **N. phrenicus et m. scalenus ant.**
20 A. scapularis descendens
21 A. suprascapularis
22 A. thoracica int.
23 V. subclavia
24 A. thoracoacromialis
25 A. thoracica suprema
26 **A. et n. thoracodorsalis**
27 **A. thoracica lat. et n. thoracicus longus**
28 Nn. intercostobrachiales
29 Insertio m. pectoralis minoris
30 Rr. cutanei lat. nn. intercostalium
31 Pars abdominalis m. pectoralis majoris
32 N. et a. subscapularis

Плечевое сплетение (вид спереди). Ключица и две грудные мышцы частично удалены

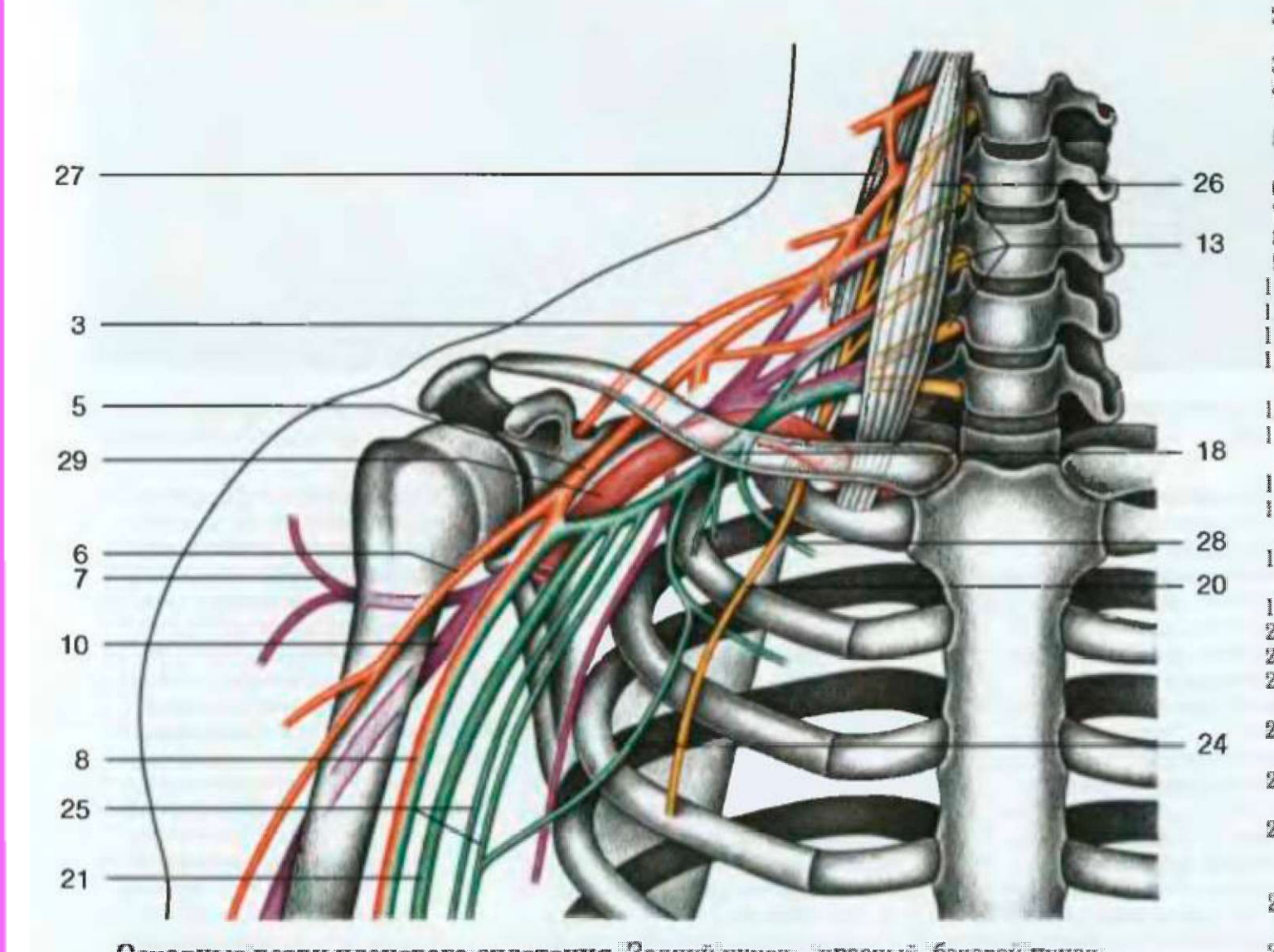

Основные ветви плечевого сплетения. Задний пучок – красный, боковой пучок – желтый и срединный пучок – фиолетовый

1 Добавочный нерв
2 Задняя лопаточная артерия
3 Надлопаточный нерв
4 Ключица и малая грудная мышца
5 Латеральный пучок плечевого сплетения
6 Мышечно-кожный нерв
7 Подкрыльцевой нерв
8 Срединный нерв
9 Плечевая артерия
10 Лучевой нерв
11 Шейное сплетение
12 Общая сонная артерия
13 Корешки плечевого сплетения (C_5–T_1)
14 Диафрагмальный нерв
15 Задняя лопаточная артерия
16 Подключичная артерия
17 Задний пучок плечевого сплетения
18 Медиальный пучок плечевого сплетения
19 Подлопаточная артерия
20 Длинный грудной нерв
21 Локтевой нерв
22 Срединный кожный нерв предплечья
23 Задняя грудная артерия
24 Межреберно-плечевой нерв
25 Срединные кожные нервы плеча и предплечья
26 Передняя лестничная мышца
27 Средняя лестничная мышца
28 Межреберный нерв (T_1)
29 Подкрыльцевая артерия

1 N. accessorius
2 R. prof. a. transversae cervicis
3 N. suprascapularis
4 Clavicula et m. pectoralis minor
5 Fasciculus lat. plexus brachialis
6 N. musculocutaneus
7 N. axillaris
8 N. medianus
9 A. brachialis
10 N. radialis
11 Plexus cervicalis
12 A. carotis communis
13 Radices plexus brachialis – C_5–Th_1
14 N. phrenicus
15 A. dors. scapulae
16 A. subclavia
17 Fasciculus post. plexus brachialis
18 Fasciculus med. plexus brachialis
19 A. subscapularis
20 N. thoracicus longus
21 N. ulnaris
22 N. cutaneus antebrachii med.
23 N. thoracodorsalis
24 N. intercostobrachialis
25 N. cutaneus brachii et antebrachii med.
26 M. scalenus ant.
27 M. scalenus medius
28 N. intercostalis – Th_1
29 A. axillaris