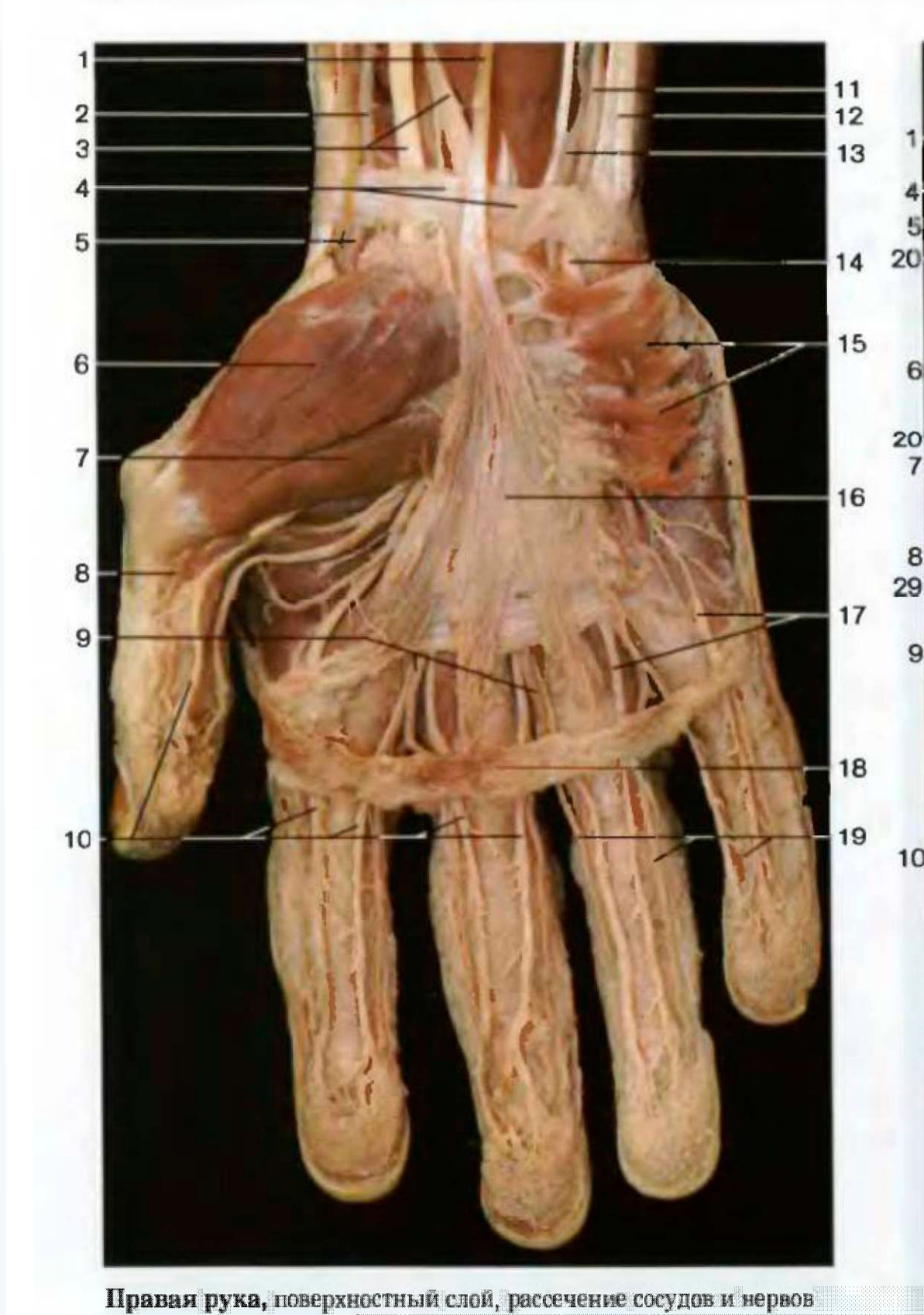

Правая рука, поверхностный слой, рассечение сосудов и нервов (ладонная поверхность)

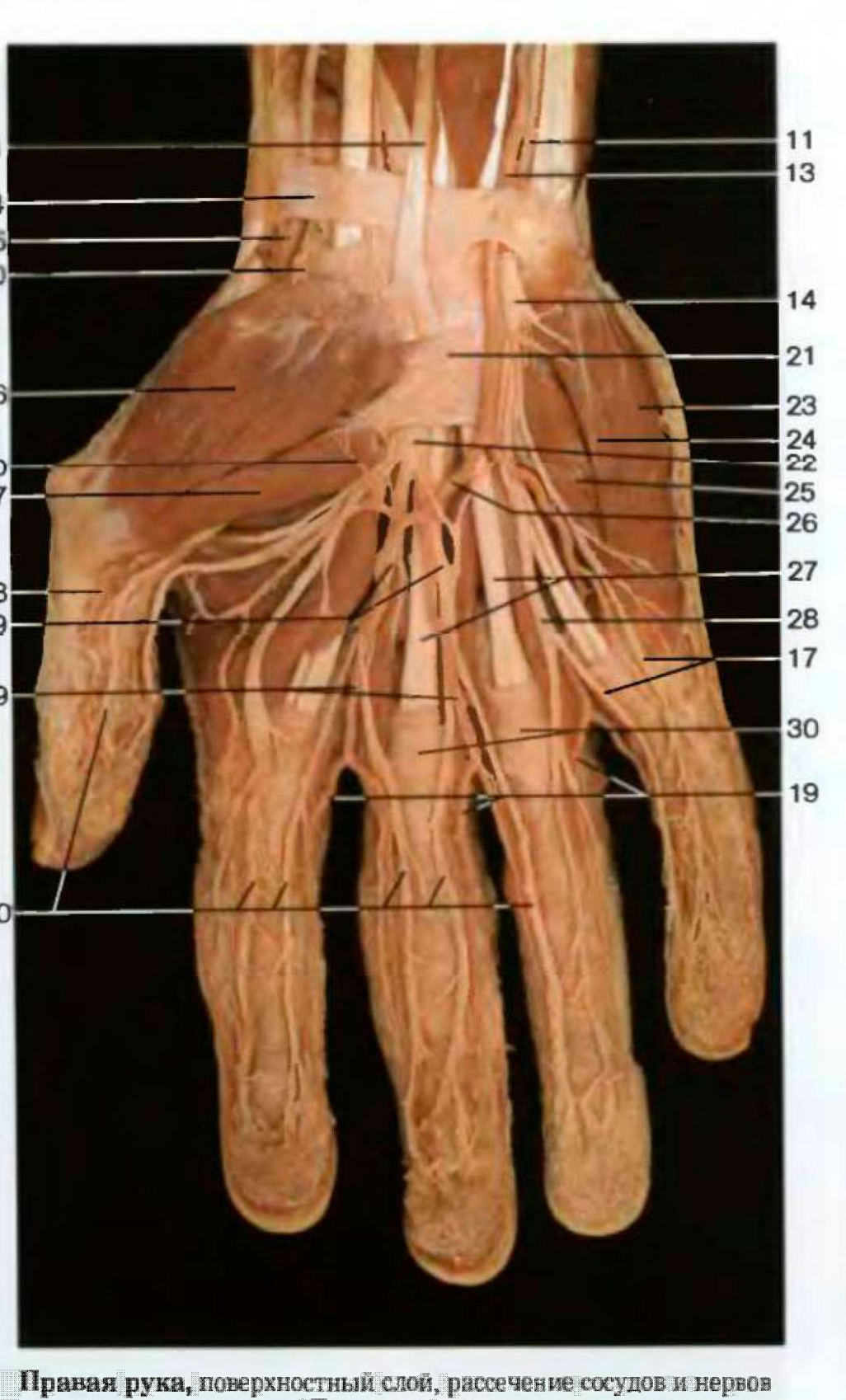

Правая рука, поверхностный слой, рассечение сосудов и нервов (ладонная поверхность). Ладонный апоневроз удален, видна поверхностная ладонная дуга

1 Сухожилие длинной ладонной мышцы
2 **Лучевая артерия**
3 Сухожилие лучевого сгибателя кисти и срединный нерв
4 Дистальная часть передней плечевой фасции
5 Лучевая артерия, проходящая через анатомическую табакерку
6 Короткая, отводящая большой палец, мышца
7 Поверхностная головка короткого сгибателя большого пальца
8 Ладонная артерия большого пальца
9 Общая ладонная пальцевая артерия
10 Собственный ладонный пальцевой нерв (срединный нерв)
11 **Локтевой нерв**
12 Сухожилие локтевого сгибателя кисти
13 **Локтевая артерия**
14 Поверхностная ветвь локтевого нерва
15 Короткая ладонная мышца
16 Ладонный апоневроз
17 Ладонные пальцевые нервы (локтевой нерв)
18 Поверхностная поперечная пястная связка
19 Собственные ладонные пальцевые артерии
20 Поверхностная ладонная ветвь лучевой артерии (подходит к поверхностной ладонной дуге)
21 Общая связка сгибателей
22 **Срединный нерв**
23 Мышца, отводящая мизинец
24 Короткий сгибатель мизинца
25 Противополагающая мизинец мышца
26 **Поверхностная ладонная дуга**
27 Сухожилие поверхностного сгибателя пальцев
28 Общая ладонная пальцевая ветвь локтевого нерва
29 Общая ладонная пальцевая ветвь срединного нерва
30 Соединительнотканые влагалища сухожилий сгибателей

1 Tendo n. palmaris longi
2 **A. radialis**
3 Tendo m. flexoris carpi radialis et n. medianus
4 Fascia antebrachii
5 A. radialis
6 M. abductor pollicis brevis – caput superf.
7 M. flexor pollicis brevis – caput superf.
8 A. digitalis palmaris propria pollicis
9 Aa. digitales palmares communes
10 Nn. digitales palmares proprii
11 **N. ulnaris**
12 Tendo m. flexoris carpi ulnaris
13 **A. ulnaris**
14 R. superficialis n. ulnaris
15 M. palmaris brevis
16 Aponeurosis palmaris
17 Nn. digitales palmares proprii
18 Lig. metacarpale transversum superf.
19 Aa. digitales palmares proprii
20 R. palmaris superf. a. radialis
21 Retinaculum flexorum
22 **N. medianus**
23 M. abductor digiti minimi
24 M. flexor digiti minimi brevis
25 M. opponens digiti minimi
26 **Arcus palmaris superf.**
27 Tendines m. flexoris digitorum superf.
28 N. digitalis palmaris communis
29 Nn. digitales palmares communes
30 Vaginae fibrosae digitorum manus

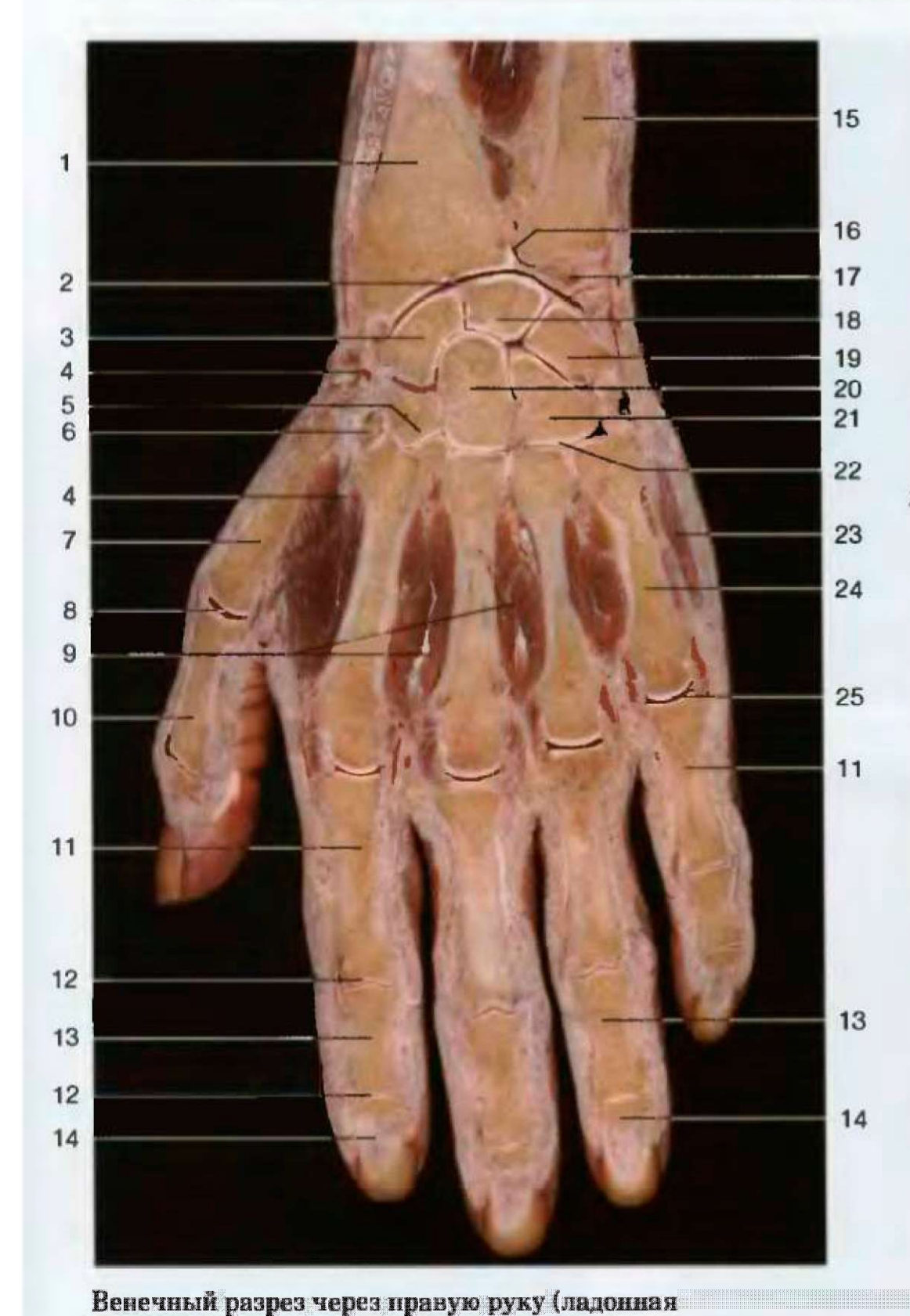

Венечный разрез через правую руку (ладонная поверхность)

Венечный разрез через правую руку (ладонная поверхность; МР-томограмма, с любезного разрешения д-ра А. Хейка, Мюнхен)

1 Лучевая кость
2 **Лучезапястный сустав**
3 **Ладьевидная кость**
4 **Лучевая артерия**
5 Кость-трапеция
6 **Трапециевидная кость**
7 Первая пястная кость
8 Пястно-фаланговый сустав большого пальца
9 Межкостные мышцы
10 Проксимальная фаланга большого пальца
11 Проксимальные фаланги пальцев
12 Межфаланговые суставы кисти
13 Средняя фаланга
14 Дистальная фаланга
15 **Локтевая кость**
16 Дистальный луче-локтевой сустав
17 Суставной диск
18 **Полулунная кость**
19 **Трехгранная кость**
20 **Головчатая кость**
21 **Крючковидная кость**
22 Запястно-пястные суставы
23 Мышца, отводящая мизинец
24 Первая пястная кость
25 Пястно-фаланговый сустав
26 Мышца, приводящая большой палец кисти
27 Собственные ладонные пальцевые артерии

1 Radius
2 **Articulatio radiocarpea**
3 **Os scaphoideum**
4 **A. radialis**
5 Os trapezium
6 **Os trapezoideum**
7 Os metacarpale I
8 Articulatio metacarpophalangeae pollicis
9 Mm. interossei
10 Phalanx proximalia pollicis
11 Phalanges proximales digitale
12 Articlationes interphalangeae manus
13 Phalanx media
14 Phalanx distalis
15 **Ulna**
16 Atriculatio radioulnaris distalis
17 Discus articularis
18 **Os lunatum**
19 **Os triguetrum**
20 **Os capitatum**
21 **Os hamatum**
22 Articulationes carpometacarpeae
23 M. abdictor digiti minimi
24 Os metacartale I
25 Acticulatio metacarpophalangeus
26 M. adductor pollicis
27 Aa. digitales palmares proprii

Горизонтальный разрез через плечевой сустав (разрез 1; МР-томограмма, вид снизу)

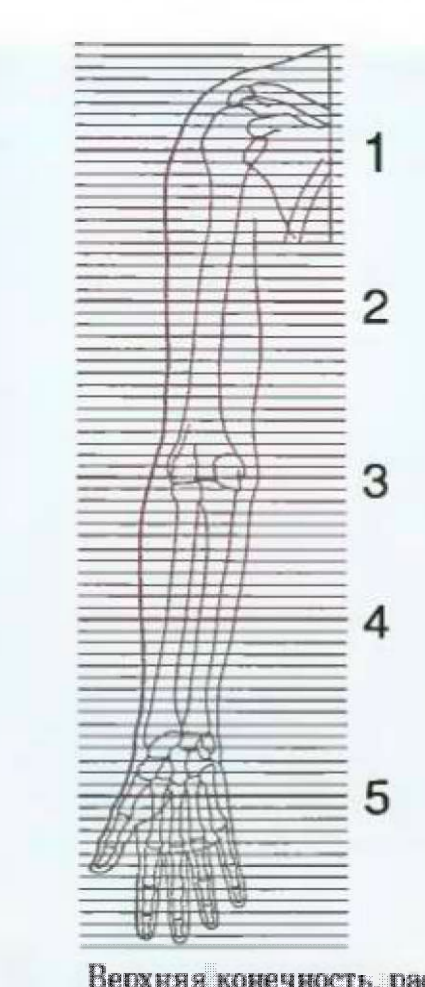

Верхняя конечность, расположение разрезов 1–5 (МР-томограмма, с любезного разрешения д-ра А.Хейка, Мюнхен)

Горизонтальный разрез через правое плечо на уровне T_1 (разрез 1; вид снизу)

1 Большая грудная мышца
2 Большой бугорок и сухожилие двуглавой мышцы
3 Малый бугорок
4 Головка плечевой кости и суставная полость плечевого сустава
5 Дельтовидная мышца
6 Лопатка
7 Подостная мышца
8 Передняя зубчатая мышца
9 Грудина
10 Нижне-подъязычные мышцы
11 Трахея
12 Тело грудного позвонка
13 Позвоночный канал и спинной мозг
14 Глубокие мышцы спины
15 Трапециевидная мышца
16 Плечевая мышца
17 Лучевой нерв и глубокие сосуды плеча
18 Трехглавая мышца плеча
19 Головная вена

1 M. pectoralis major
2 Tuberculum majus et tendo m. bicipitis
3 Tuberculum minus
4 Caput humeri et articulatio humeri
5 M. deltoideus
6 Scapula
7 M. infraspinatus
8 M. serratus ant.
9 Sternum
10 Mm. infrahyoidei
11 Thrachea
12 Corpus vertebrae
13 Canalis vertebralis et medulla spinalis
14 Mm. dorsi prof.
15 M. trapezius
16 M. brachialis
17 N. radialis et a. prof. brachii
18 M. triceps brachii
19 V. cephalica
20 M. biceps brachii

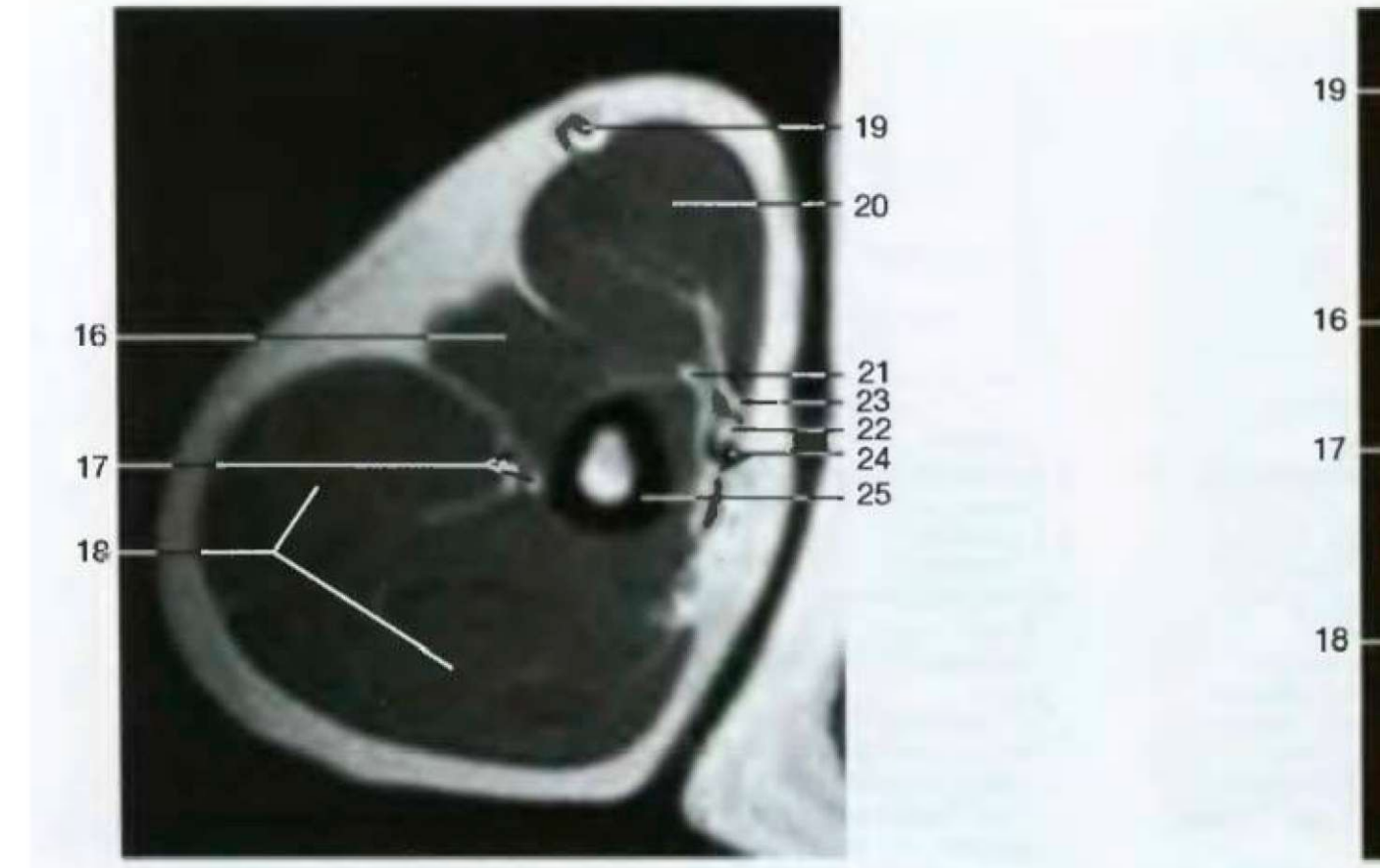

Осевой разрез через середину правой руки (разрез 2; МР-томограмма, вид снизу)

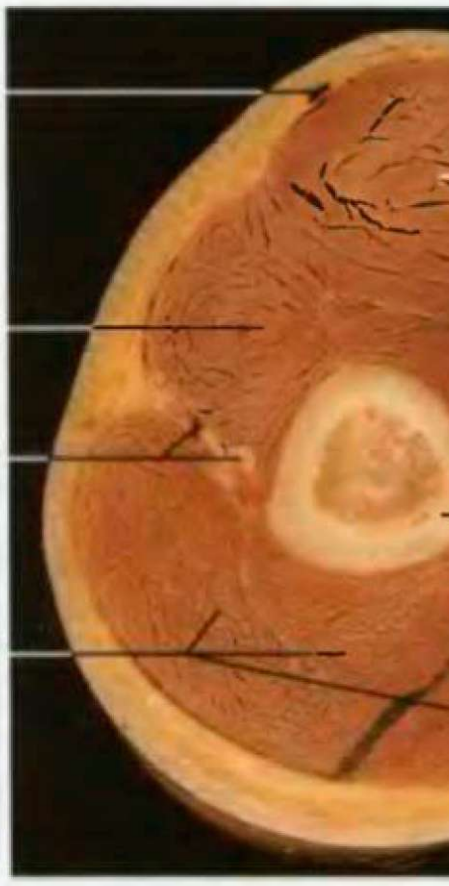

Осевой разрез через середину правой руки (разрез 2; вид снизу)

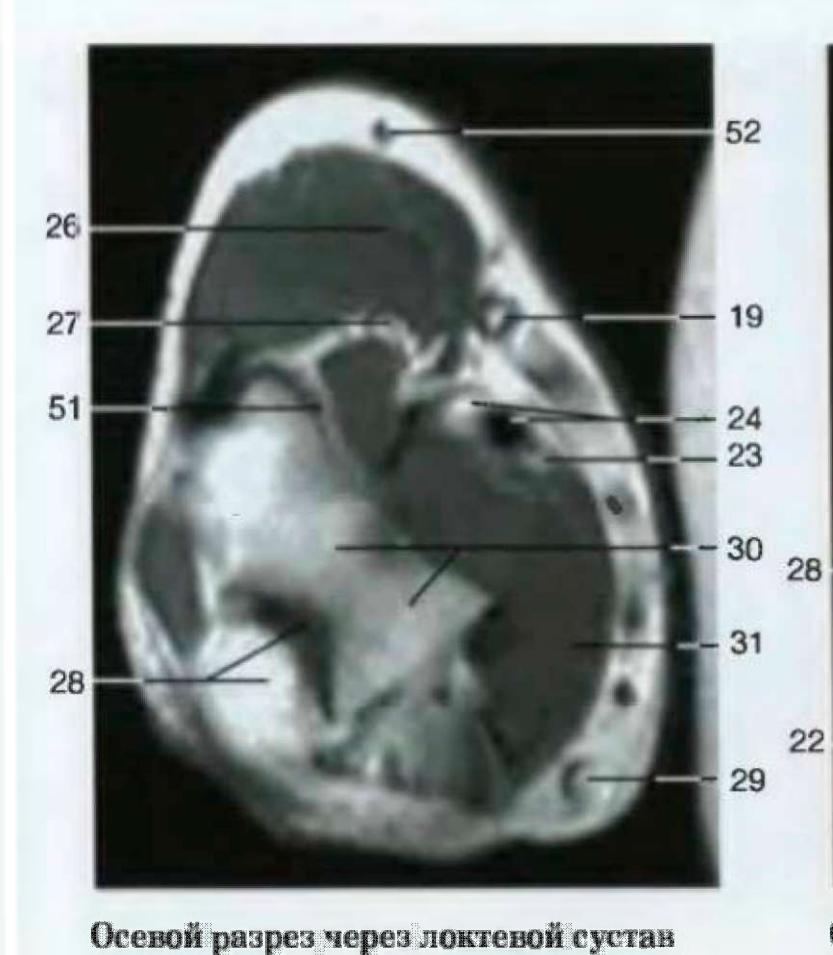

Осевой разрез через локтевой сустав (разрез 3; МР-томограмма, вид снизу)

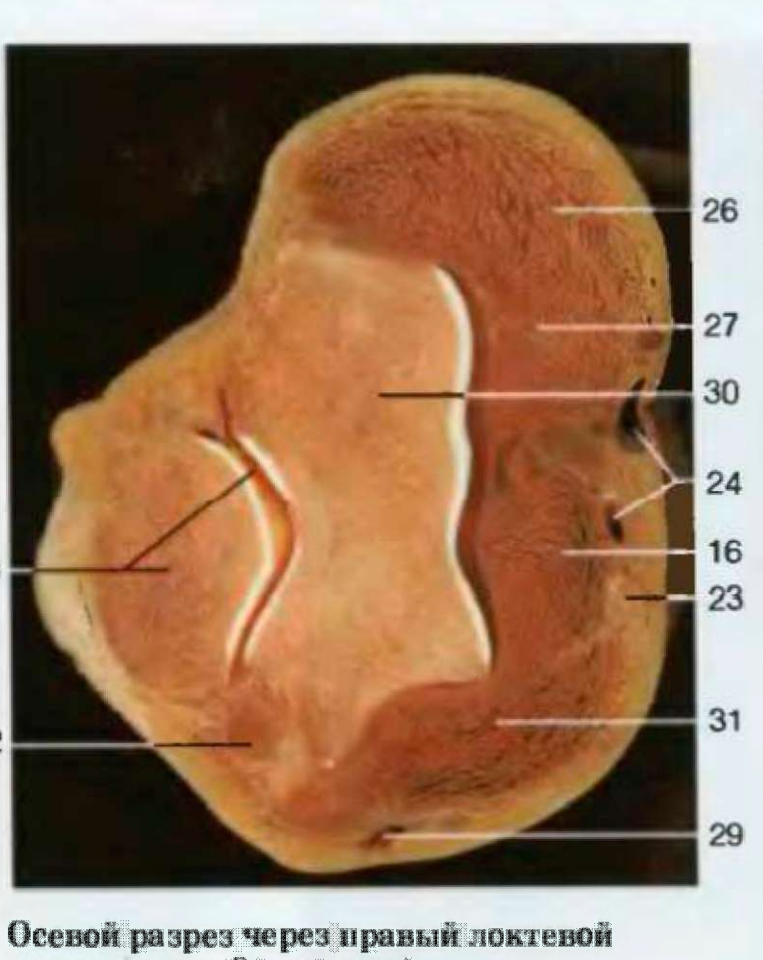

Осевой разрез через правый локтевой сустав (разрез 3, вид снизу)

20 Двуглавая мышца плеча
21 Мышечно-кожный нерв
22 **Локтевой нерв**
23 **Срединный нерв**
24 Плечевая артерия и вена
25 Тело плечевой кости
26 Плече-лучевая мышца
27 **Лучевой нерв**
28 Локтевой отросток и суставная полость локтевого сустава
29 Основная вена
30 Плечевая кость
31 Круглый пронатор
32 Разгибательные мышцы предплечья
33 Глубокие ветви лучевого нерва
34 Передние межкостные артерии и нерв
35 Межкостная мембрана
36 Локтевая кость
37 Лучевая кость
38 Лучевая артерия и поверхностная ветвь лучевого нерва
39 Длинный разгибатель большого пальца
40 Поверхностный и глубокий сгибатели пальцев
41 Локтевой нерв, локтевая артерия и вена
42 Локтевой сгибатель кисти
43 Лучевая артерия
44 III и IV пястная кость
45 Запястный канал с сухожилиями сгибателей пальцев
46 Возвышение мизинца
47 Срединный нерв
48 Межкостные мышцы
49 Первая пястная кость
50 Возвышение большого пальца
51 Суставная полость плече-лучевого сустава
52 Срединная локтевая вена

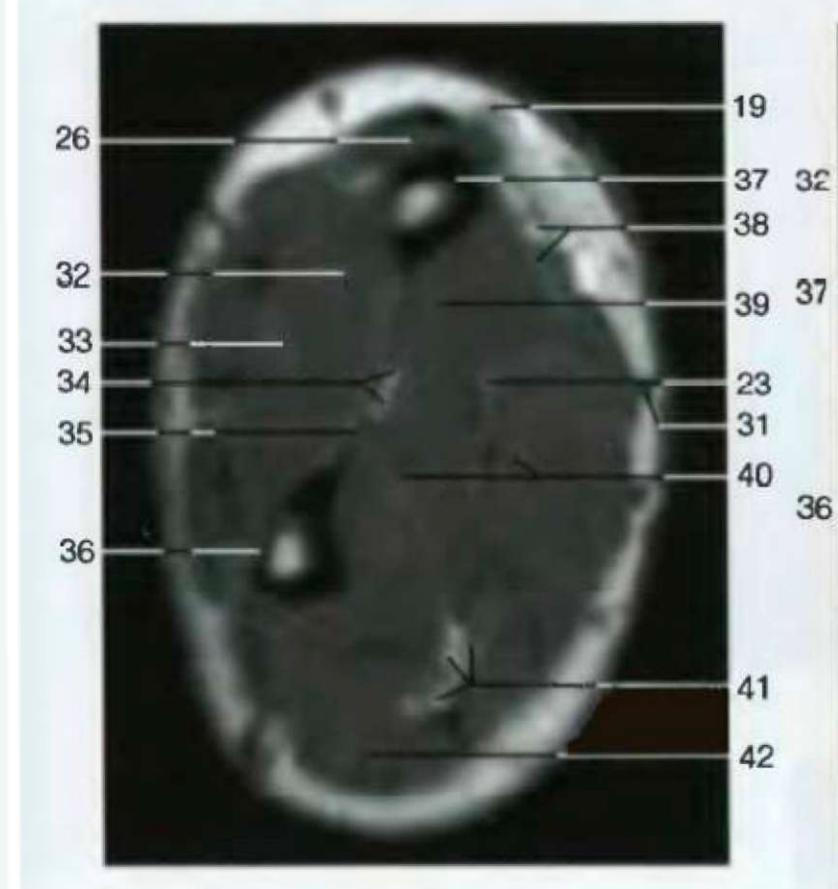

Осевой разрез через середину предплечья (разрез 4; МР-томограмма, вид снизу)

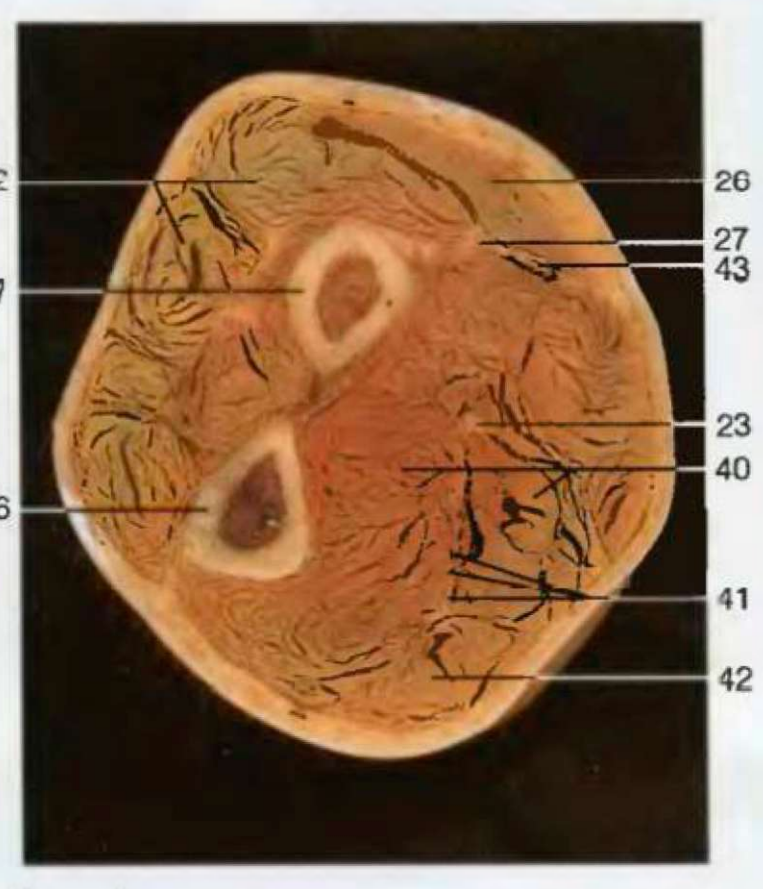

Осевой разрез через правое предплечье (разрез 4, вид снизу)

21 N. musculocutaneus
22 **N. ulnaris**
23 **N. medianus**
24 A. et v. brachiales
25 Corpus humeri
26 M. brachioradialis
27 **N. radialis**
28 Olecranon et articulatio cubiti
29 V. basilica
30 Humerus
31 M. pronator teres
32 Mm. extensores antebrachii
33 R. prof. n. radialis
34 Aa. interosseae et n. interosseus ant.
35 Membrana interossea
36 Ulna
37 Radius
38 A. radialis et r. superf. n. radialis
39 M. flexor pollicis longus
40 M. flexor digitorum superf. et prof.
41 N. ulnaris, a. et v. ulnaris
42 M. flexor carpi ulnaris
43 A. radialis
44 Ossa metacarpi III et IV
45 **Canalis carpi** et tendines mm. flexorum digitorum
46 M. hypothenaris
47 N. medianus
48 Mm. interossei
49 Os metacarpale I
50 Mm. thenaris
51 Articulatio humeroradialis
52 V. mediana cubiti

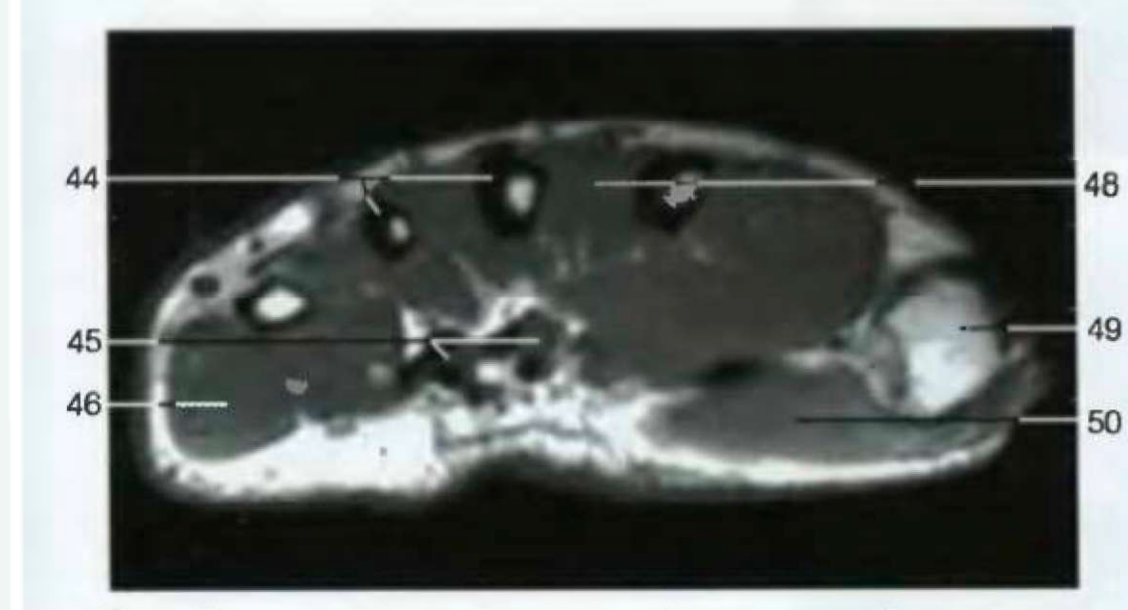

Осевой разрез через правую кисть (пястье; разрез 5; МР-томограмма, вид снизу)

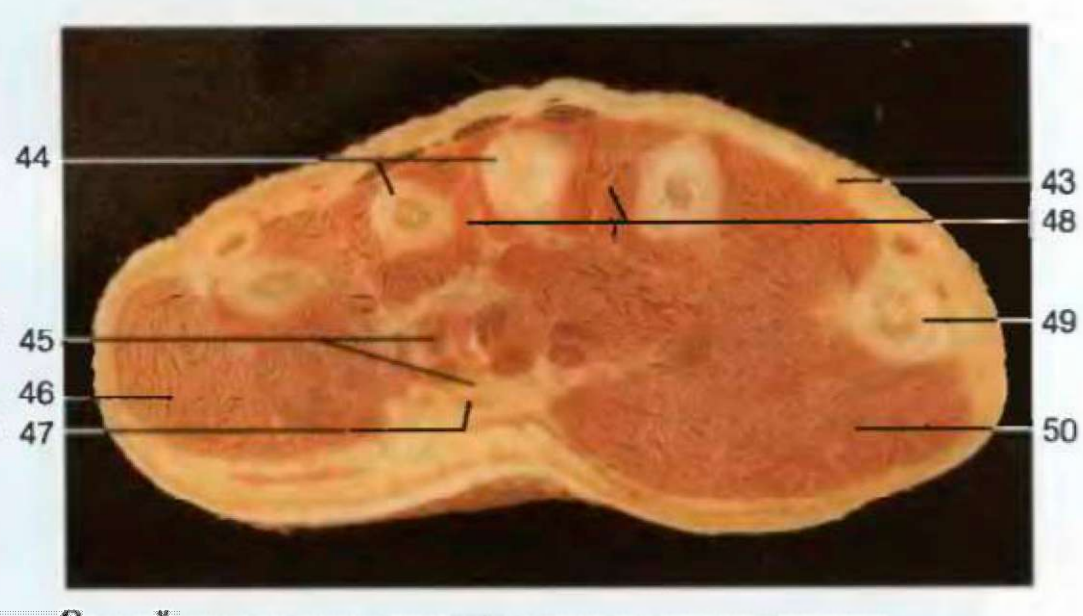

Осевой разрез через правую кисть на уровне пястья (разрез 2; МР-томограмма, вид снизу)

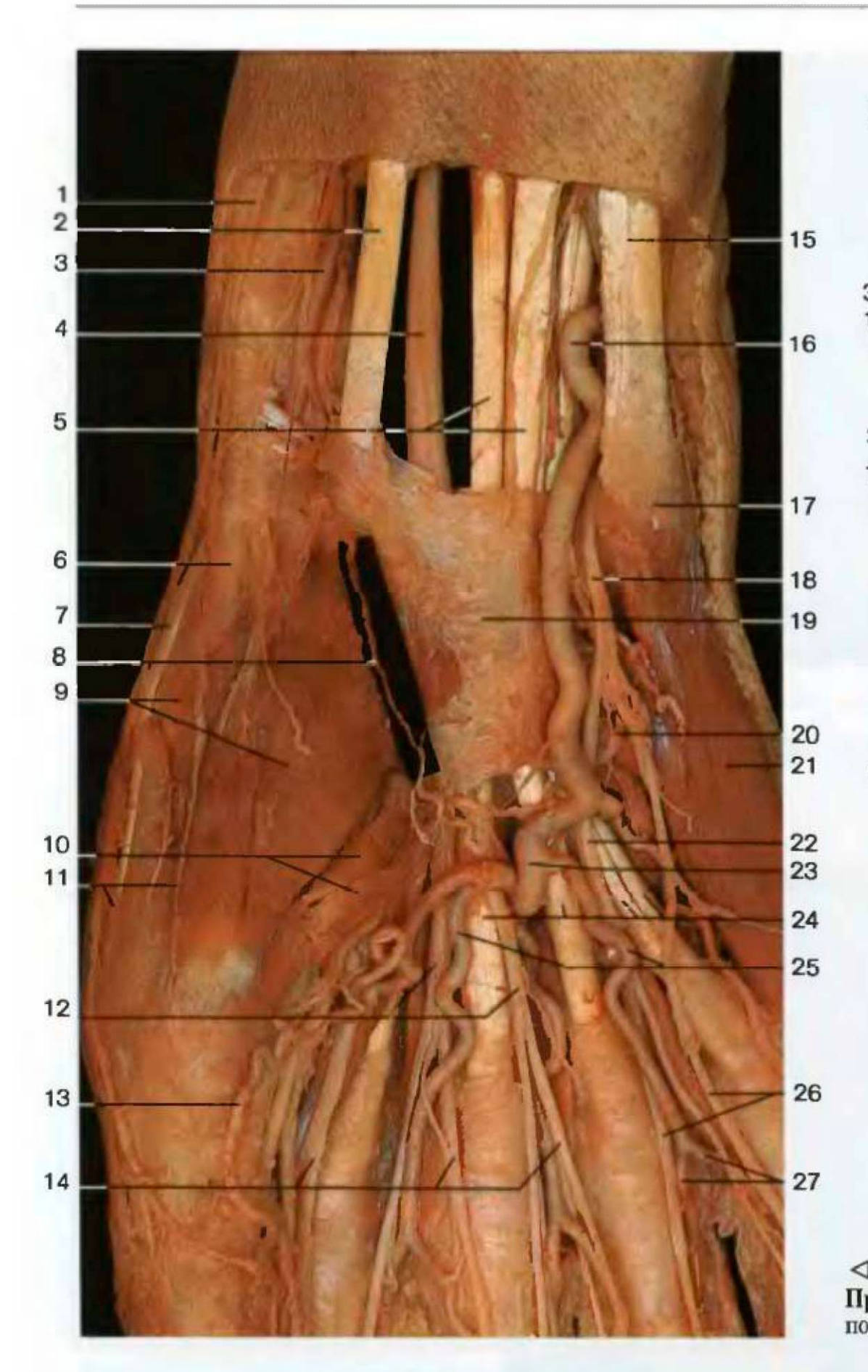

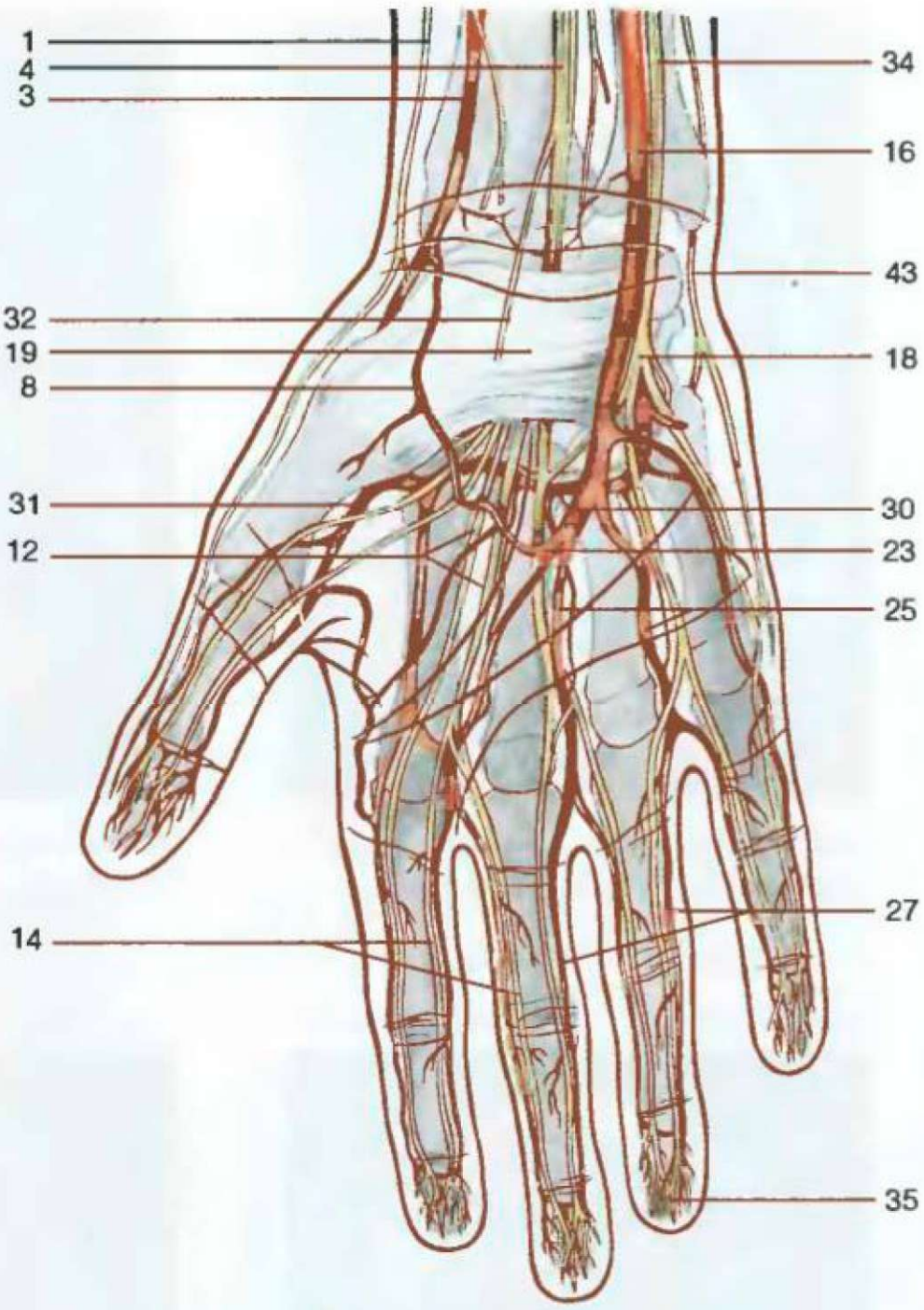

Артерии и нервы правой кисти
(ладонная поверхность; схема)

◁
Правая рука, поверхностный слой (ладонная поверхность). Разрез поверхностной ладонной дуги

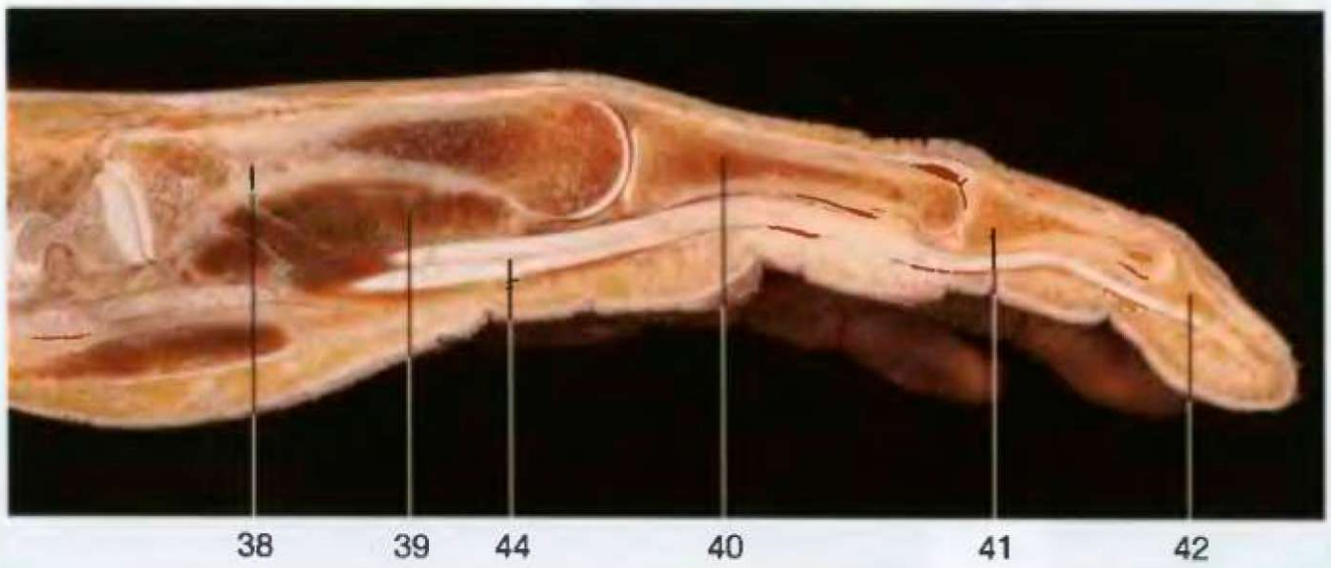

Продольный разрез кисти на уровне третьего пальца

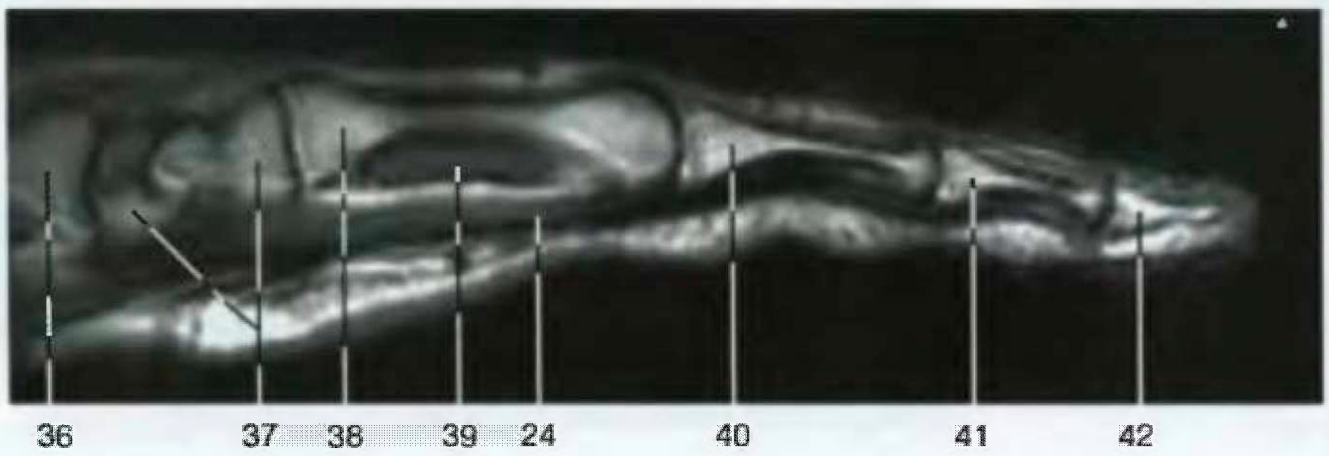

Продольный разрез кисти на уровне третьего пальца (МР-томограмма, с любезного разрешения д-ра А. Хейка, Мюнхен)

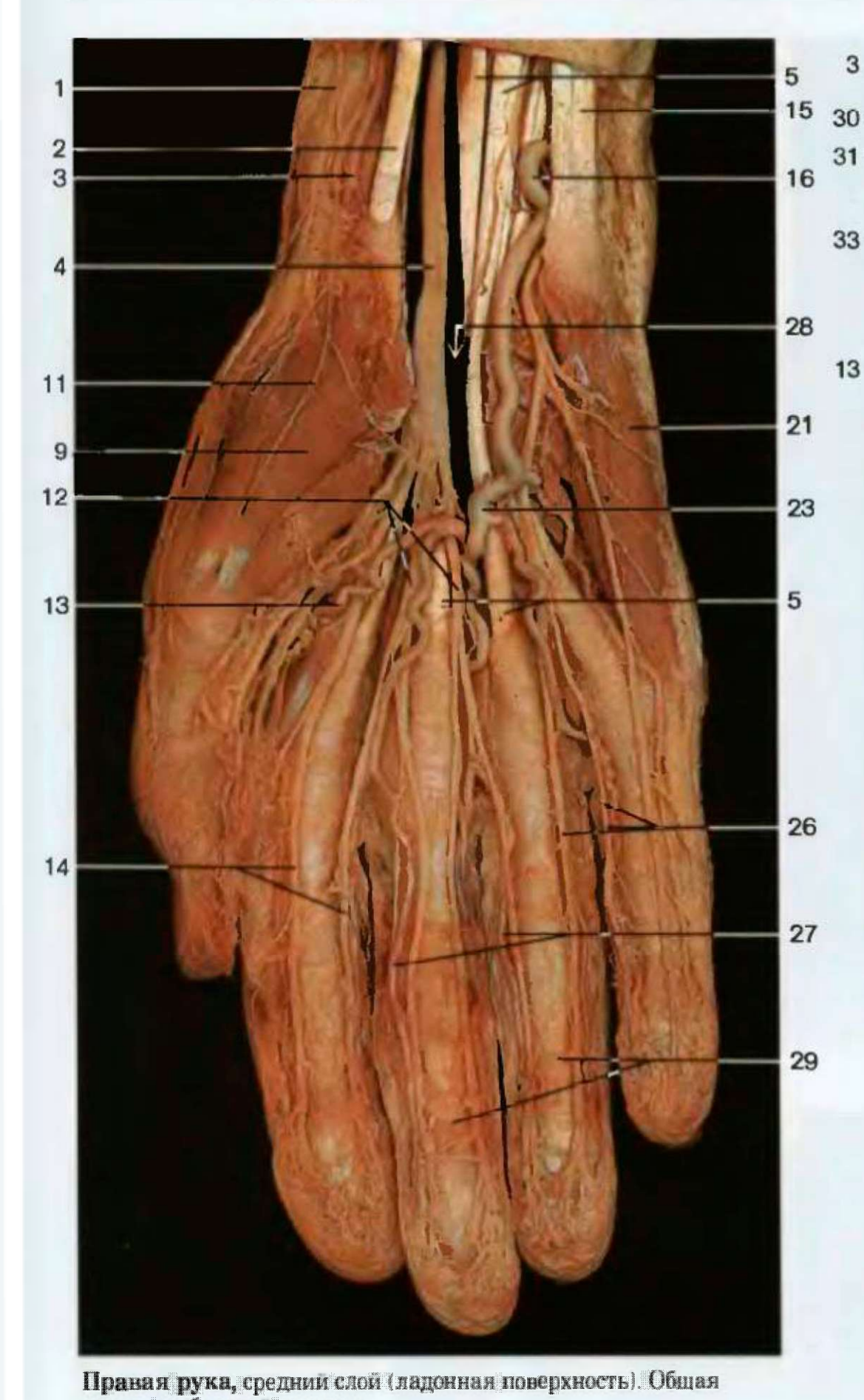

Правая рука, средний слой (ладонная поверхность). Общая связка сгибателей удалена

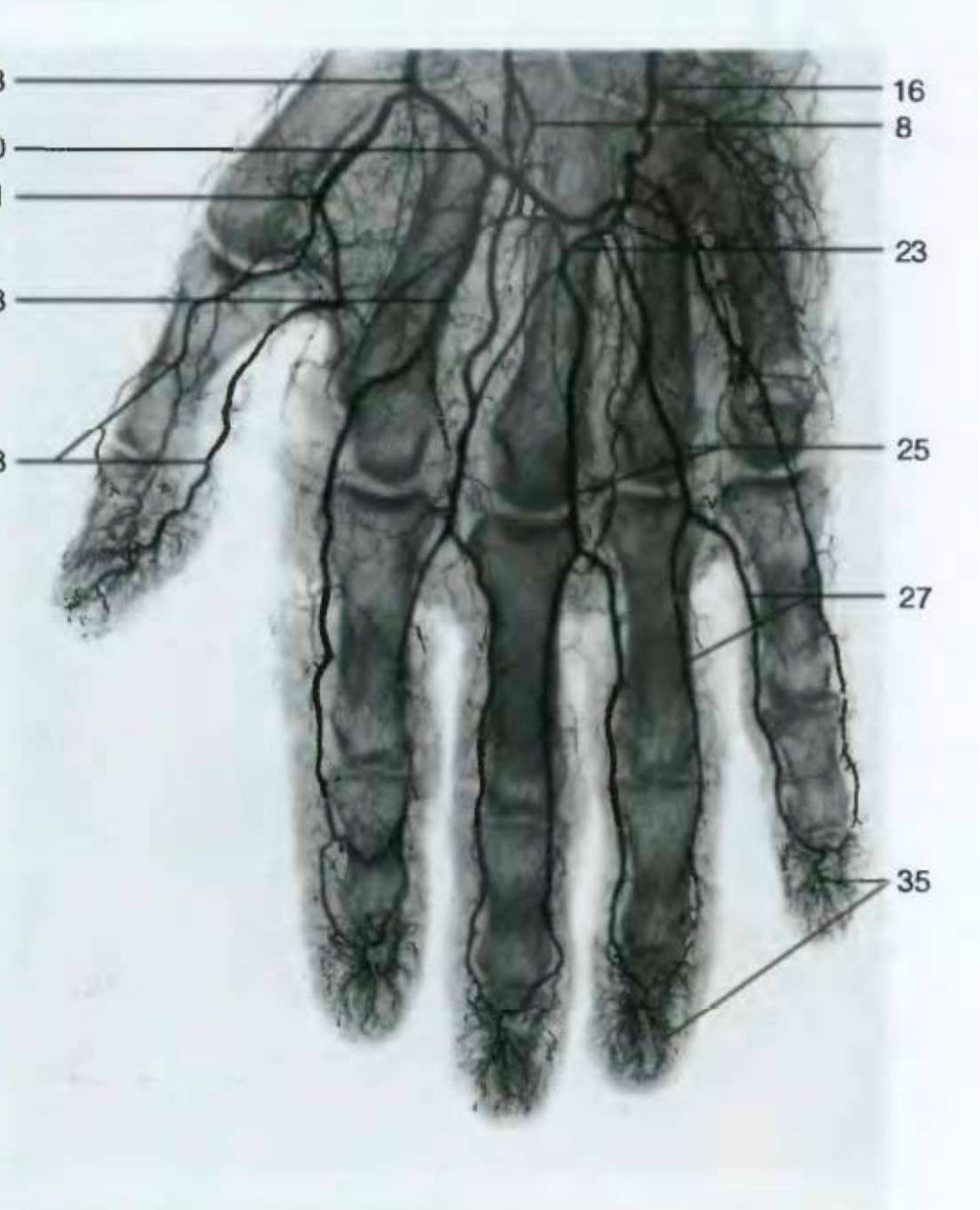

Артериограмма правой кисти (ладонная поверхность)

1 Поверхностная ветвь лучевого нерва
2 Сухожилие лучевого сгибателя кисти
3 **Лучевая артерия**
4 **Срединный нерв**
5 Сухожилие поверхностного сгибателя пальцев
6 Сухожилие длинной, отводящей большой палец, мышцы
7 Сухожилие короткого сгибателя большого пальца
8 Поверхностная ладонная ветвь лучевой артерии
9 Короткая, отводящая большой палец, мышца
10 Поверхностная головка короткого сгибателя большого пальца
11 Конечные разветвления поверхностной ветви лучевого нерва
12 Общие ладонные пальцевые нервы (срединный нерв)
13 Собственные ладонные артерии большого пальца
14 Собственные ладонные артерии пальцев (срединный нерв)
15 Сухожилие локтевого сгибателя кисти
16 **Локтевая артерия**
17 Расположение гороховидной кости
18 Поверхностная ветвь локтевого нерва
19 Удерживатель сгибателей
20 Глубокая ветвь локтевого нерва
21 Отводящая мизинец мышца
22 Общие ладонные пальцевые нервы (локтевой нерв)
23 **Поверхностная ладонная дуга**
24 Сухожилия сгибателей пальцев
25 Общие ладонные пальцевые артерии
26 **Ладонные пальцевые нервы (локтевой нерв)**
27 **Собственные ладонные пальцевые артерии**
28 **Запястный канал**
29 Соединительнотканые влагалища сухожилий сгибателей пальцев
30 **Глубокая ладонная дуга**
31 Первичная артерия большого пальца
32 Ладонная ветвь срединного нерва
33 Общая пальцевая ладонная артерия
34 Локтевой нерв
35 Капиллярная сеть пальца
36 Лучевая кость
37 Запястные кости
38 Пястные кости
39 Межкостные мышцы
40 Проксимальная фаланга
41 Средняя фаланга
42 Дистальная фаланга
43 Тыльная ветвь локтевого нерва
44 Сухожилия глубокого и поверхностного сгибателей пальцев

1 R. superf. n. radialis
2 Tendo m. flexoris carpi radialis
3 **A. radialis**
4 **N. medianus**
5 Tendines m. flexoris digitorum superf.
6 Tendo m. abductoris pollicis longi
7 Tendo m. extensoris pollicis brevis
8 R. palmaris superficialis a. radialis
9 M. abductor pollicis brevis
10 Caput superf. m. flexoris pollicis brevis
11 R. superf. m. radialis
12 Nn. digitales palmares communes
13 Aa. digitales palmares propriae pollicis
14 Nn. digitales palmares proprii
15 Tendo m. flexoris carpi ulnaris
16 **A. ulnaris**
17 Os pisiforme
18 R. superf. n. ulnaris
19 Retinaculum flexorum
20 R. prof. n. ulnaris
21 M. abductor digiti minimi
22 N. digitalis palmaris communis
23 **Arcus palmaris superf.**
24 Tendines mm. flexorum digitorum
25 Aa. digitales palmares communes
26 **Nn. digitales palmares proprii**
27 **Aa. digitales palmares propriae**
28 **Canalis carpi**
29 Vaginae fibrosae digitorum manus
30 **Arcus palmaris prof.**
31 A. princeps pollicis
32 R. palmaris n. mediani
33 A. digitalis palmaris communis
34 N. ulnaris
35 Rete capillaria
36 Radius
37 Carpus
38 Ossa metacarpi
39 Mm. interossei palmares
40 Phalanx prox.
41 Phalanx media
42 Phalanx dist.
43 R. dorsalis n. ulnaris
44 Tendines mm. flexorum digitorum superf. et profundus

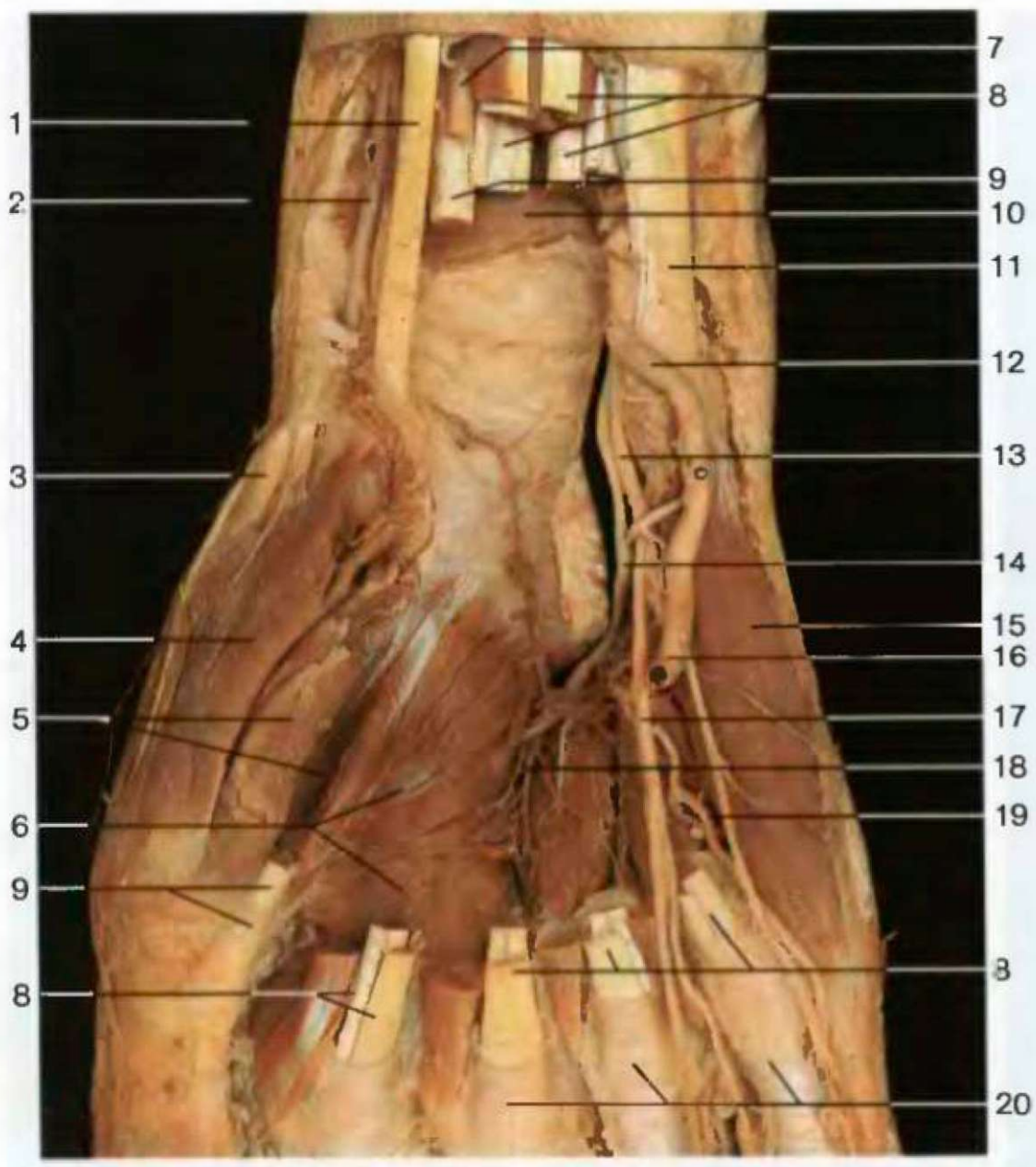

Правая кисть, глубокий слой (ладонная поверхность). Запястный канал вскрыт, сухожилия мышц-сгибателей удалены и поверхностная ладонная дуга отсечена

1 Сухожилие лучевого сгибателя кисти
2 Лучевая артерия
3 Сухожилие длинной, отводящей большой палец, мышцы
4 Короткая, отводящая большой палец, мышца
5 Поверхностная и глубокая головки короткого сгибателя большого пальца
6 Косая и поперечная головки приводящей большой палец мышцы
7 Срединный нерв
8 Сухожилия поверхностного и глубокого сгибателей пальцев
9 Сухожилие длинного сгибателя большого пальца
10 Квадратный пронатор
11 Сухожилие локтевого сгибателя кисти
12 Локтевая артерия
13 Поверхностная ветвь локтевого нерва
14 Глубокая ветвь локтевого нерва
15 Отводящая мизинец мышца
16 **Поверхностная ладонная дуга** (частично отрезана)
17 Общие ладонные пальцевые нервы
18 Ладонные пястные артерии глубокой ладонной дуги
19 Ладонная пальцевая артерия 5-го пальца
20 Соединительнотканные влагалища сухожилий мышц-сгибателей
21 Ладонные межкостные мышцы
22 Противополагающая большой палец мышца
23 **Глубокая ладонная дуга**
24 1-я задняя межкостная мышца
25 1-я червеобразная мышца

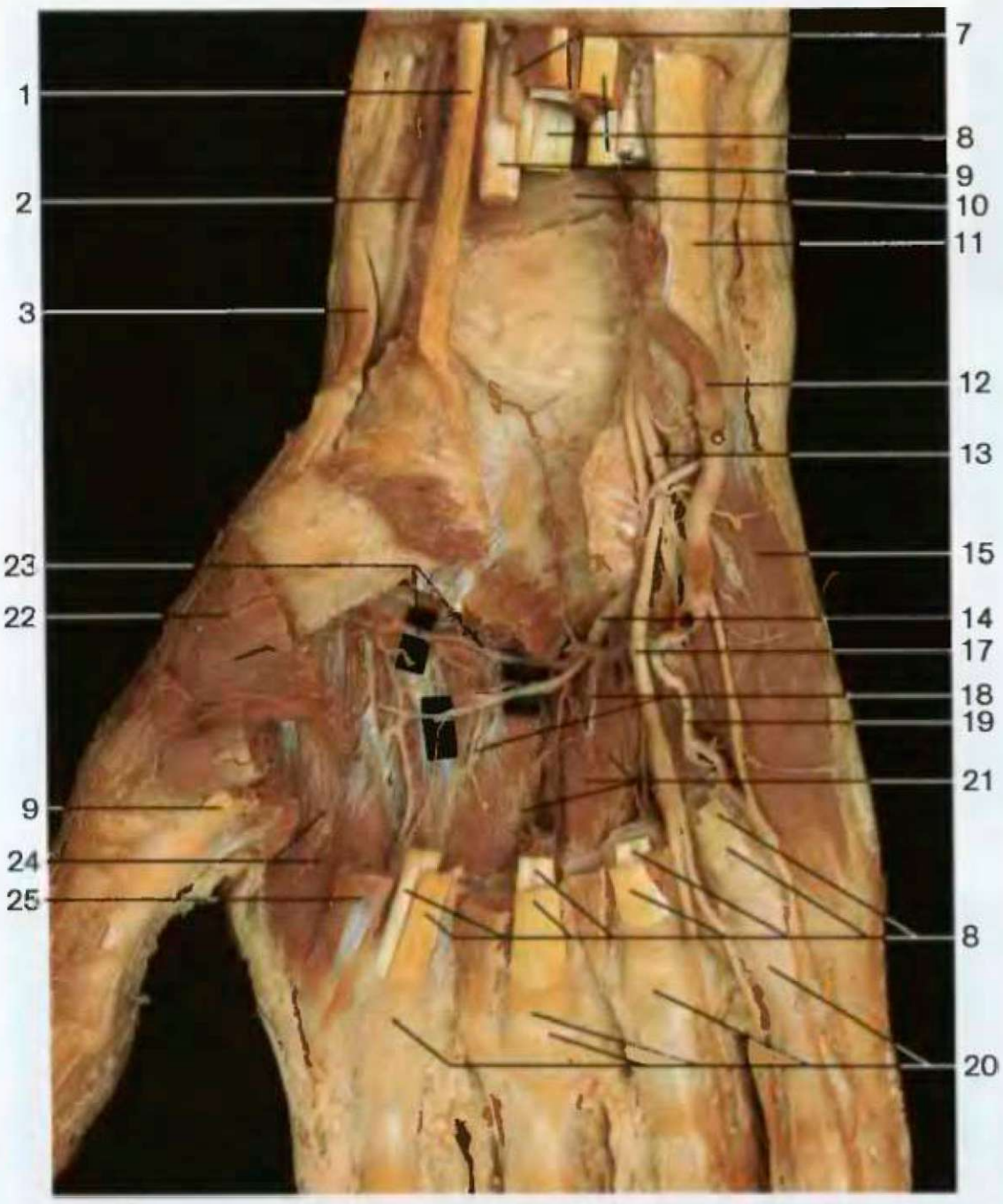

Правая кисть, глубокий слой (ладонная поверхность). Разрез глубокой ладонной дуги

1 Tendo m. flexoris carpi radialis
2 A. radialis
3 Tendo m. abductoris pollicis longi
4 M. abductor pollicis brevis
5 M. flexor pollicis brevis – caput superf. et prof.
6 M. flexor pollicis brevis – caput obliquum et transversum
7 N. medianus
8 Tendines mm. flexorum digitorum superf. et prof.
9 Tendo m. flexoris pollicis longi
10 M. pronator quadratus
11 Tendo m. flexoris carpi ulnaris
12 A. ulnaris
13 R. superf. n. ulnaris
14 R. prof. n. ulnaris
15 M. abductor digiti minimi
16 **Arcus palmaris superf.**
17 N. digitalis palmaris communis
18 Aa. metacarpales palmares
19 A. digitalis palmaris propria
20 Vaginae fibrosae digitorum manus
21 Mm. interossei palmares
22 M. opponens pollicis
23 **Arcus palmaris prof.**
24 M. interosseus dors.
25 M. lumbricalis I