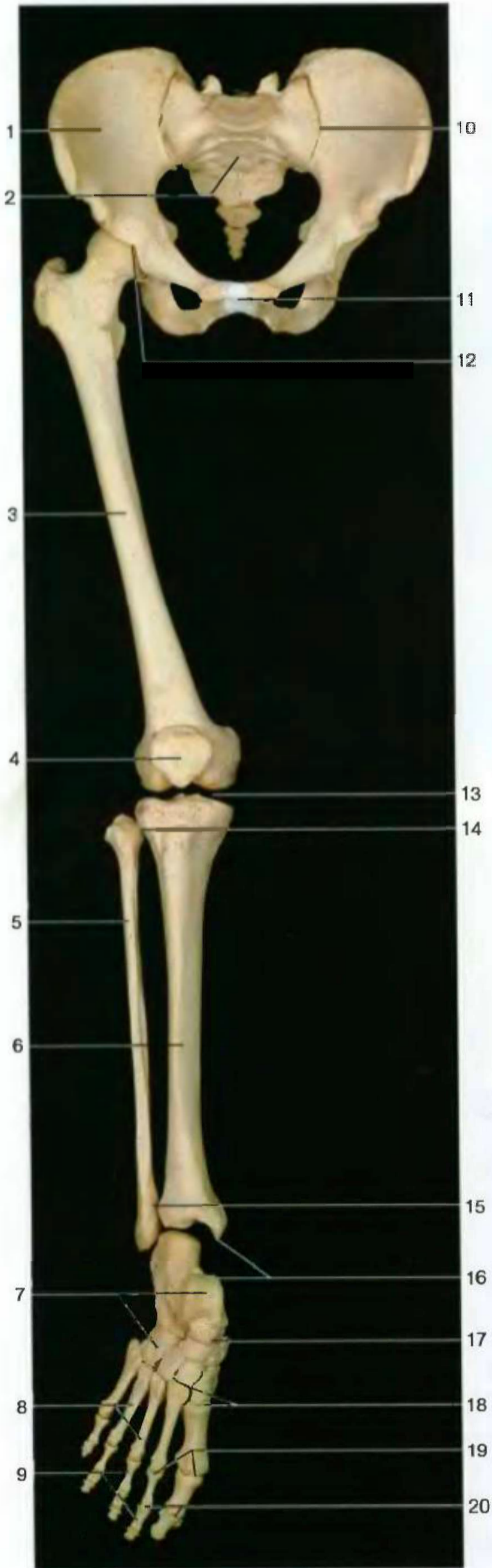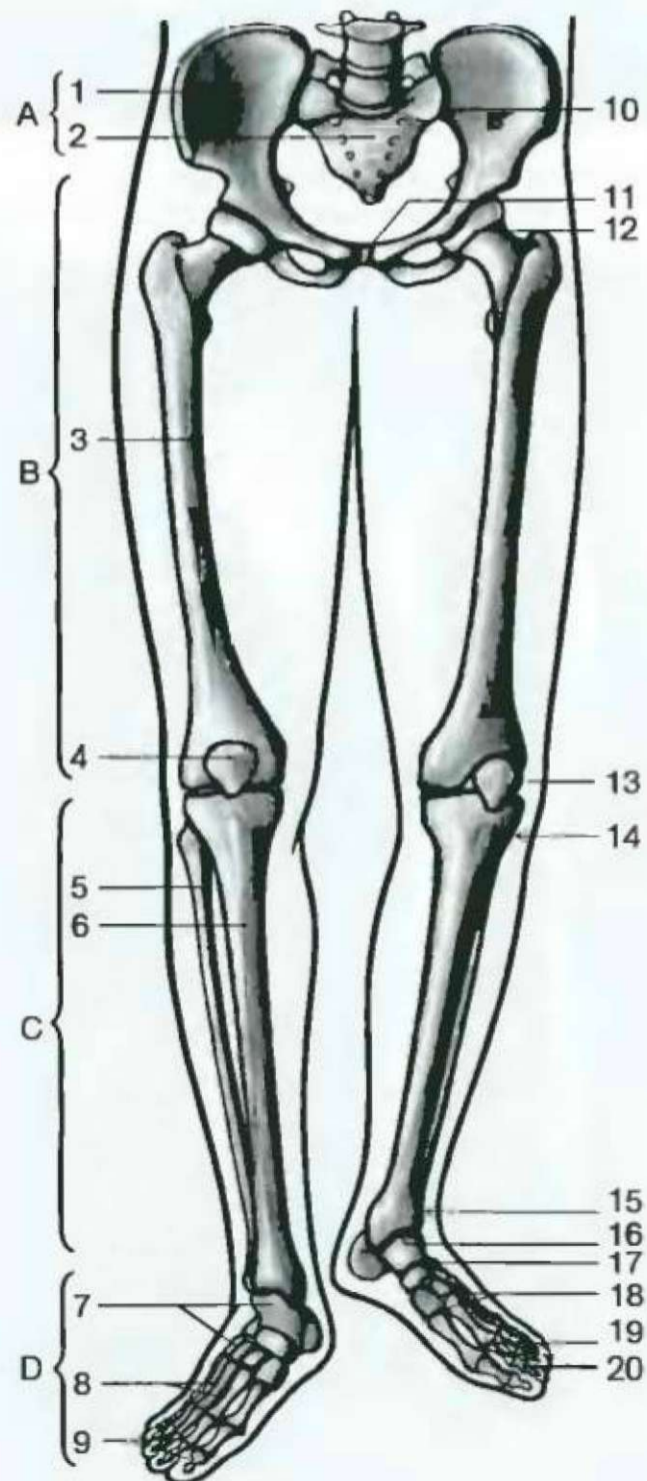




Скелет тазового пояса и нижней конечности (вид спереди). Голеностопный сустав смещен

- | | |
|----------------------------------------------------|-------------------------------------------|
| A Тазовый пояс | A Cingulum membri inf. |
| B Бедро | B Femur |
| C Голень | C Crus |
| D Стопа | D Pes |
| 1 Правая тазовая кость | 1 Os coxae |
| 2 Крестец | 2 Os sacrum |
| 3 Бедренная кость | 3 Femur |
| 4 Надколенник | 4 Patella |
| 5 Малая берцовая кость | 5 Fibula |
| 6 Большая берцовая кость | 6 Tibia |
| 7 Кости предплюсны | 7 Ossa tarsi |
| 8 Кости плюсны | 8 Ossa metatarsi |
| 9 Фаланги пальцев | 9 Ossa digitorum—phalanges |
| 10 Крестцово-подвздошный сустав | 10 Articulatio sacroiliaca |
| 11 Лобковый симфиз | 11 Symphysis pubica |
| 12 Тазобедренный сустав | 12 Articulatio coxae |
| 13 Коленный сустав | 13 Articulatio genus |
| 14 Проксимальный большеберцово-малоберцовый сустав | 14 Articulatio tibiofibularis |
| 15 Дистальный большеберцово-малоберцовый сустав | 15 Syndesmosis tibiofibularis |
| 16 Голеностопный сустав | 16 Articulatio talocruridis |
| 17 Таранно-пяточно-ладьевидный сустав | 17 Articulatio talocalcaneonavicularis |
| 18 Предплюсно-плюсневые суставы | 18 Articulationes tarsometatarsales |
| 19 Плоско-фаланговые суставы | 19 Articulationes metatarsophalangeales |
| 20 Межфаланговые суставы | 20 Articulationes interphalangeales pedis |

Тазовый пояс прочно соединен с позвоночным столбом посредством крестцово-подвздошного сустава. Это позволяет поддерживать тело в вертикальном положении с гораздо большей легкостью, чем при использовании одной конечности (при ходьбе). Подвижность нижних конечностей более ограничена по сравнению с верхними.



Строение тазового пояса и нижней конечности